e-Poster Bildiriler

■ Graft-versus-host Hastalığı - Klinik

P-01 Referans Numarası : 16

KRONİK GRAFT VERSUS HOST HASTALIĞINDA RUKSOLİTİNİB KULLANIMI SONUCU GELİŞEN CİDDİ HİPERLİPİDEMİ

Emine Zengin[1], Sema Gelen[1], Mehmet Azizoğlu[1], Nazan Sarper[1]

[1]Kocaeli Üniversitesi Tıp Fakültesi, Pediatrik Hematoloji

Giriş: Birinci ve ikinci basamak immünbaskılayıcı ilaçlara cevap vermeyen GVHH da endikasyon dışı ilaçlar denenmektedir. JAK1/2 sinyalleri GVHH daki enflamasyon ve doku hasarında rol oynadığından Ruxolitinib bu hastada kronik GVHH tedavisinde kullanılmıştır.

Olgu Takdimi: Üç yaşında akut lenfoblastik lösemi tanısı almış olan hasta tanıdan 4 yıl ve 6,5 yıl sonra iki kez izole kemik iliği relapsı geliştirmiştir. Üçüncü tam remisyonda tam uyumlu akraba vericiden periferik kök hücre kullanılarak ikinci nakil gerçekleştirilmiştir.

Hasta siklosporin, ursofalk almaktayken +30.günde akut cilt GVHH (vücut yüzeyinin %12 sini kaplayan makülopapüler döküntüler) gelişmesi nedeniyle 2 mg/kg/gün Prednizolon başlandı. GVHH cilt biyopsileri ile doğrulandı. İlk hafta sonunda iyi cevaplı olduğu için azaltmaya geçildi ve 6 haftada sonlandırıldı. Dördüncü ay sonunda ağızda beyaz plaklar, avuç içlerinde, ayak tabanlarında kaşıntılı, hiperemik, hiperkeratoz şeklinde kronik GVHH gelişti ve lokal steroid uygulandı. +5.ayda transaminazlarda (ALT de 5 kata varan, AST de 9 kata varan) ve kolestaz enzimlerinde artış oldu (ağız, cilt, karaciğer 3 sistem tutulumu, toplam 5 puan). NIH GVHH orta kronik GVHH olarak değerlendirildi ve tekrar steroid 1,2 mg/kg/gün başlandı ve siklosporine devam edildi. Avuç içlerinde yumuşama, kaşıntı ve döküntüde azalma oldu ve steroid 10 hafta uygulandı. Altıncı ayda ellerde sertleşme başladı, 10. ayda siklosporine mikofenolat mofetil (MMF) 2x250 mg (hasta 40 kg) eklendi ve günaşırı dönüşümlü kullanıldı. Bu dönemde Trigliserid 206 mg/dL (N<150) yüksek, T.kolesterol 144 mg/dl (N<200), HDL 12, LDL 90, VDL 41 normal sınırlarda bulundu. Bel çevresinde kahverengi pigmente lezyonlar görüldü. Dört haftada transaminazlar normal değerlere döndü. Hastada 13.ayda göz kuruluğu, katarakt da gelişti, yapay göz yaşı ve siklosporinli damla başlandı. Ekşi yiyecekleri yiyemiyordu,18. ayda omuz, dirsek, ve el bileğinde kontraktürler gelişti. Bu dönemde ağız (1 puan), göz (2), cilt %30 yayılım gösteren papuloskuamöz lezyonlar (2), eklem (2) tutulumlu GVHH olarak değerlendirildi. Ailenin il dışına gitme imkanı olunca, 6 ay süre ile ekstrakorporal fotoferez, yanısıra MMP, günaşırı siklosporin ve fizik tedavi uygulandı. Performansı 0-1 puan arasında değişiyordu. Bu tedavilerden pek yarar göremeyen hastaya 30.ayda ruxolitinib (2 x5 mg,43 kg) başlandı. Kontraktürlerinde, göz kuruluğunda kısmi iyileşme, ağız lezyonlarında tam iyileşme, ciltte yumuşama oldu ve ruxolitinib başlandıktan 6 ay sonra MMF, 13 ay sonra siklosporin sonlandırıldı. Ruxolitinib kullanımıyla trombositin 20.000/µl ye düştüğü görülünce bir süre doz 1x5 mg'a düşüldü, revolade (1x75 mg) başlandı ancak çok yararlanmadı (trombosit sayısı 23.000-50.000/µl arasında seyretti). İki ay ruxolitib kullanımı sonunda nötrofil 600/µl ye, Hb 7 g/dl ye düştü. Ruxolitinibi 9,5 aydır kullanmaktayken (2x5 mg) hastanın biyokimya tüpünde, aşırı miktarda lipid bulunduğunu gösteren süt gibi görünüm izlendi.(Resim 1.) Ruxolitinib sonlandırıldı. Trigliserid 16500 mg/dL, T.kolesterol 2410 mg/dL, HDL 434 mg/dL saptanınca dört seans lipid aferezi uygulandı. Ruxolitinib sonlanınca, bir ay içinde tam kan sayımı normale döndü. Hastanın annesinde ılımlı hipertrigliseridemi (trigliserid 323 mg/dl) vardı. Metabolizma bilim dalı konsultasyonu ile hastaya sırayla atorvastatin ve gemfibrozil kullanıldı. Orta zincirli yağ asidinden zengin diyet önerildi. Hasta 14 aydır immunbaskılayıcı ilaç almamaktadır, performans puanı 0, göz puanı 1, eklem puanı 1 olarak değerlendirildi. Ancak halen atorvastatin kullanmasına rağmen Trigliserid 962 mg/dL, T.kolesterol 317 mg/dL, HDL 39 mg/dL olarak devam etmektedir.

Tartışma: Ruxolitinib steroide dirençli akut GVHH da 12 yaş üstünde FDA onayı almıştır (1,2). Ruxolitinibden kronik GVHH hastaları yarar görebilir. Ancak hastaların sitopeniler dışında ciddi hipertrigliseridemi ve hiperkolesterolemi açısından da yakın izlemi gerekmektedir.

Anahtar kelimeler: kronik graft versus host hastalığı, ruxolitinib, hiperlipidermi, hipertrigliseridemi, hiperkolesterolemi

Kaynaklar

1. Jagasia M, Perales M-A, Schroeder MA, et al. Ruxolitinib for the treatment of steroid-refractory acute GVHD (REACH1): a multicenter, open-label Phase 2 trial. Blood. 2020;135(20):1739–1749.
2. Zeiser R, von Bubnoff N, Butler J, et al. Ruxolitinib for glucocorticoid-refractory acute graft-versus-host disease. N Engl J Med. 2020;382(19):1800–1810. doi:10.1056/NEJMoa1917635.



Resim 1.Hastanın lipemik serumu

■ Erken Komplikasyonlar / Geç Etkiler ve Yaşam Kalitesi

P-02 Referans Numarası: 19

ALLOJENİK KEMİK İLİĞİ TRANSPLANTASYONU SONRASI REMİSYONA GİREN PSÖRİAZİSLİ BİR ÇOCUK OLGU

Dilara Güler[1], Gülhan Gürel[1], Gülsüm Şeyma Yalçın[2], Çiğdem Özdemir[2], Özge Vural[3], İbrahim Eker[4]

[1]Afyonkarahisar Sağlık Bilimleri Üniversitesi Tıp Fakültesi Dermatoloji AD
[2]Afyonkarahisar Sağlık Bilimleri Üniversitesi Tıp Fakültesi Tıbbi Patoloji AD
[3]Gazi Üniversitesi Tıp Fakültesi Çocuk Hematoloji Onkoloji BD
[4]Afyonkarahisar Sağlık Bilimleri Üniversitesi Tıp Fakültesi Çocuk Hematoloji BD

Allogenik kök hücre transplantasyonu yapılan hastalarda aplastik anemiye ko-morbid bazı immün aracılı hastalıklar da gerileyebilmektedir. Literatürde allogenik kök hücre transplantasyonu sonrası gerileyen psöriasis vakaları bildirilmiştir. Bu vakalar genellikle erişkin hastalar olup hastaların büyük çoğunluğunun nakil endikasyonu malignitedir. Bildiğimiz kadarıyla olgumuz; malignite dışında bir endikasyonla nakil yapılıp psöriazisin tamamen gerilediği ilk pediatrik vakadır.

12 yaşında erkek hasta ateş ve halsizlik şikayeti ile başvurdu. Özgeçmişinde 4 yıldır psöriazis tanısı ile çeşitli lokal ve sistemik tedaviler uygulandığı fakat yanıt alınamadığı öğrenildi. Soygeçmişinde özellik olmayan hastanın fizik muayenesinde sert damakta lökoplaki ve tüm ciltte yaygın, eritemli, skuamlı, plak şeklinde lezyonlar (Resim 1) ve peteşial döküntüler mevcuttu, organomegali saptanmadı. Tam kan sayımı incelemesinde derin pansitopeni bulunmaktaydı. Pansitopeniye yol açma ihtimali olan ilaç ve/veya toksik madde maruziyeti olmayan hastanın, kemik iliği sellülaritesinin %5'in altında olduğu saptandı. Aplastik anemi etiyolojisindeki diğer hastalıklar ekarte edildikten sonra hastaya, idiopatik çok ağır akkiz aplastik anemi tanısı konuldu. Hastanın hematopoietik kök hücre nakli (HKHN) verici araştırmaları devam ederken, semptomatik anemi ve trombositopeni geliştiği zamanlarda kan bileşenleri transfüzyonları, ateşli dönemlerde de antimikrobial tedavileri içeren destek tedavileri uygulandı. Gövdesinden alınan punch biyopsinin histopatolojik

incelemesi sebopsöriazis ile uyumlu olarak değerlendirildi (Resim 2). Aile içi verici araştırmalarında, 8 yaşındaki erkek kardeşinin HLA doku grupları tam uyumlu olarak saptandı. Covid 19 pandemisi nedeni ile kemik iliği nakli tedavisi ertelenmek zorunda kalan hastanın, transfüzyon ve antimikrobial destek tedavi ihtiyaçları giderek arttı. Hastaya aplastik anemi tanısından yaklaşık 7 ay sonra, psöriazis tanısı olmayan tam uyumlu erkek kardeşinden kemik iliği kaynaklı HKHN nakli yapıldı. Hazırlama rejiminde siklofosfamid (200 mg/kg/total) ve ATG Fresenius (35 mg/kg/total) kullanıldı. GVHD profilaksisi amacı ile siklosporin ve metotreksat verildi. Ayrıca hastaya, -1.günde, engraftmanın desteklenmesi ve GVHD profilaksisi amacıyla ve psöriazisde de etkinliğinin bulunduğunu bildirilen çalışmalar olması nedeniyle, gerekli izinler alınarak 2x10^6/kg umblical kord kaynaklı mezenkimal kök hücre uygulandı. Hastada posttransplant 7.günde, dermatolojik lezyonlar tamamen düzeldi (Resim 3). +15.günde myeloid, +22.günde trombosit engraftmanı olan hasta posttransplant 42.günde taburcu edildi. Halen posttransplant 7.ayda olan, %75 donör tipinde mixed kimerizm bulunan ve posttarnsplant 6.aydan bu yana immünsupresif tedavisiz, hematolojik ve dermatolojik olarak remisyonda takip edilen hastada, nakil sonrasında lezyonların kaybolmasından bu yana psöriazis bulgularında hiçbir alevlenme olmamıştır.

Literatürde erişkin, malignite nedeni ile allojenik HSCT yapılan psöriazisli hastalarda da, olgumuzdaki gibi psöriazis bulgularının gerilediği bildirilmektedir. Muhtemelen psöriazise sebep olan oto-reaktif, T-hücrelerinin nakil aracılığı ile ortadan kalkmasının, allojenik HSCT'nin sedef hastalığında remisyon sağlanmasının önde gelen nedeni olabileceği düşünülmektedir. Bu nedenle, mixed kimerizme rağmen psöriazis alevlenmesi olmayan vaka sunumumuz ve literatür taramamız, düşük yoğunluklu hazırlama rejimleri ile yapılacak allojenik HSCT'nin, diğer tedavilere yanıt vermeyen ilerlemiş sedef hastalığı olan hastalar için gelecekte bir seçenek olabileceğini düşündürmektedir. Bu nakillerde mezenkimal kök hücre tedavisi kullanımının daha ileri değerlendirilmesi gerekmektedir.

Anahtar kelimeler: Aplastik Anemi, otoimmün, kemik iliği nakli, pediatrik, pöriazis

Kaynaklar

Yokota A, Hukazawa M, Nakaseko C, Ishii A, Ikegami T, Kogure K, et al. Resolution of psoriasis vulgaris following allogeneic bone marrow transplantation for aplastic anemia. The Japanese journal of clinical hematology. 1996;37(1):35-9.

Eedy D, Burrows D, Bridges J, Jones F. Clearance of severe psoriasis after allogenic bone marrow transplantation. BMJ: British Medical Journal. 1990;300(6729):908.

Chao, YH., Tsai, C., Peng, CT. et al. Cotransplantation of umbilical cord MSCs to enhance engraftment of hematopoietic stem cells in patients with severe aplastic anemia. Bone Marrow Transplant 46, 1391–1392 (2011).

Ciurea, S.O., Hansrivijit, P., Ciurea, A.M., Hymes, S., Chen, J., Rondon, G., Hosing, C., Popat, U. and Champlin, R.E. (2019), Curative potential of hematopoietic stem cell transplantation for advanced psoriasis. Am J Hematol, 94: E176-E180.

Chakrabarti, Suparno; Handa, Sunil K.; Bryon, Rachel J.; Griffiths, Mike J.; Milligan, Donald W. Will mıxed chimerism cure autoimmune diseases after a nonmyeloablative stem cell transplant? Transplantation: July 27th, 2001 - Volume 72 - Issue 2 - p 340-342

Resim 1. Olgunun nakil öncesi cilt bulguları

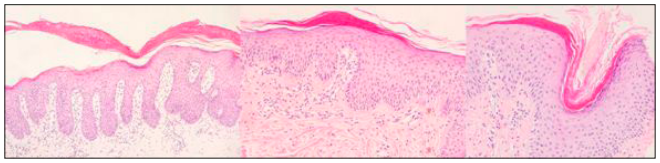

Resim 2.Olgunun nakil öncesi cilt biyopsisi histopatolojik bulguları

Resim 3. Olgunun nakil sonrası psöriazis bulgularının tamamen düzeldiği görülmektedir

Notlar: Tüm tedavilere cevapsız seyreden psöriazis vakalarına alternatif bir tedavi yaklaşımı açısından literatüre çok önemli bir katkı sunacağını düşündüğümüz olgumuzu değerli kurul üyeleri kabul eder ve uygun görürlerse sözel sunmaktan onur duyarız.

■ Erken Komplikasyonlar / Geç Etkiler ve Yaşam Kalitesi

P-03 Referans Numarası: 20

KEMİK İLİĞİ NAKLİ ALICISINDA AMLODİPİNE BAĞLI PLATELET DİSFONKSİYONU

Salih Gözmen[1], Şükran Keskin Gözmen[2]

[1]İzmir Katip Çelebi Ütf Çocuk Hematoloji Bd Ve Dr Behçet Uz Çocuk Hastanesi Pediatrik Kemik İliği Nakli Merkezi

[2]Dr Behçet Uz Çocuk Hastanesi Çocuk Nefroloji Bd

Hipertansiyon (HTN), pediatrik hematopoietik kök hücre transplantasyonunun bilinen bir komplikasyonudur. Pediyatrik KİT hastalarında kontrolsüz HTN, uzun vadeli böbrek ve kardiyak sonuçları etkileyen, yaşamı tehdit eden önemli komplikasyonlara yol açabilir. KİT hastalarında pediatrik yaş grubunda en çok kullanılan birinci basamak anti-hipertansif ilaçlar furosemid, enalapril, nifedipin veya amlodipindir. Bu ilaçların kullanımı HTN'nin olumsuz etkilerini ortadan kaldırırken bazen yan etkiler görülebilmektedir. Burada, nakil sonrası dönemde HTN için kullanılan amlodipine bağlı advers olay yaşayan bir pediyatrik HSCT hastasını sunulmuştur.

Vaka Tanımı: Relaps akut lenfoid lösemi nedeniyle post transplant siklofosfamid ile haploidentik bir donörden KİT yapılan 7 yaşında erkek hasta. Kondisyon rejimi olarak TBI + fludarabin kullanıldı. Erken KİT döneminde akut GVHD, sepsis, veno-oklüzif hastalık veya enfeksiyon gibi kayda değer bir olay yaşanmadı. +19. günde nötrofil ve +26. günde trombosit engraftmanı oldu.

Trombosit sayısı +32. günde 100000 / mm3'ü geçti. Periferik yaymadaki trombosit miktarı da bunu doğruladı. Bir gündür devam eden hipertansif değerler nedeniyle amlodipin tedavisine +36. günde başlandı (günde bir kez 0.1 mg / kg / doz klinik yanıta göre 0.2 mg / kg / doza titre edildi). +41 gününde ekstremitelerinde peteşisi saptandı. Mukozal kanama olmadı. Aynı gün trombosit sayısı 132000 / mm3, periferik yayma bu sayı ile uyumluydu. Aktive parsiyel tromboplastin zamanı ve protrombin zamanı normaldi. Hastanın kanama süresi uzundu ve PFA-100 (kolajen / ADP için> 250 saniye; kolajen / Epinefrin için> 300 saniye) anormaldi. Ertesi gün peteşiler tüm vücuda yayıldı. O sırada hasta, sülfametoksazol-trimetoprim, flukonazol ve asiklovir kullanmaktaydı. Oral takrolimus kan seviyesi normal sınırlardaydı. Hemoglobini 10,3 g / dl idi ve bir hafta boyunca aspirin veya nonsteroid antiinflamatuvar ilaç gibi anti-platelet ilaçları kullanmamıştı. Hasta ağızdan besleniyordu ve GVHD'ye dair herhangi bir bulgusu yoktu.

Klinik tablodan amlodipinin sorumlu olduğundan şüphelenildi. Hastanın amlodipin tedavisi kesildi. Peteşi, amlodipin kesildikten sonraki üçüncü günde kayboldu. Beşinci günde, PFA-100 hala anormaldi. Sekizinci günde peteşi tamamen yoktu ve PFA-100 normal sınırlar içinde bulundu.

Tartışma: Amlodipin, kalsiyum iyonunun hücreye girmesini engelleyen ve kan basıncını azaltarak vasküler düz kas üzerinde etkili olan bir antihipertansif ilaçtır. Periferik ödem, amlodipinin en sık görülen yan etkisidir.

Kalsiyum kanal blokerlerinin, yaklaşık 30 yıl önce kalsiyumun aracılık ettiği trombosit reaksiyonlarının inhibisyonu yoluyla bir antiplatelet etki gösterdiği varsayılmıştır. In vitro çalışmalar, üç farklı farmakolojik sınıftaki

kalsiyum kanal blokerlerinin, çeşitli agregasyon ajanlarının neden olduğu trombosit agregasyonunu azalttığını doğrulamıştır.Bir çalışmada, trombosit agregasyonu üzerindeki amlodipinin olumsuz etkisi de tanımlamıştır.

Hastamızdaki peteşiler primer hemostatik defekti göstermekteydi. PFA-100 testinde uzamış süre, amlodipin kesildikten sonraki ilk hafta içinde hastanın şikayetlerinin tamamen ortadan kalkması ve PFA-100 testinin normal sınırlara dönmesi hastamızda amlodipine bağlı trombosit disfonksiyonu olduğunu gösterdi. KİT ile ilişkili HTN yaygın bir durum olduğundan ve amlodipin HTN için yaygın olarak kullanılan bir ilaç olduğundan, trombosit fonksiyonlarının bozulması gibi nadir yan etkiler akılda tutulmalıdır. Amlodipin kullanılırken, özellikle trombosit sayısının düşük olduğu engraftman öncesi dönemde hastaların kanama bulguları dikkatle izlenmelidir.

Anahtar kelimeler: KİT, hipertansiyon, amlodipin, çocuk

Kaynaklar

Ono H, Kimura N. Effect of calcium antagonistic vasodilators diltiazem, nifedipine, perhexiline and verapamil on platelet aggregation in vitro. Drug Res 1981;31:1131-1134.

Ikeda Y, Kikuchi M, Toyama K, et al. Inhibition of human platelet functions by verapamil. Thromb Haemost. 1981;45:158-161.

Hernandez R, Cavajal AR, Armas de Fernandez MJ, et a1. Amlodipine in hypertension: Its effects on platelet aggregation and dynamic exercise. J Cardiovasc Pharmacol. 1991; I7: 25-27.

e-POSTER BİLDİRİLER

■ Erken Komplikasyonlar / Geç Etkiler ve Yaşam Kalitesi

P-04 Referans Numarası: 21

KEMİK İLİĞİ ALICISINDA COVID-19 TARAFINDAN TETİKLENEN AKUT GRAFT VERSUS HOST HASTALIĞI

Salih Gözmen[1], İlker Devrim[2]

[1]İzmir Katip Çelebi Ütf Çocuk Hematoloji Bd; Dr Behçet Uz Çocuk Hastanesi Pediatrik Kemik İliği Nakli Merkezi
[2]Dr Behçet Uz Çocuk Hastanesi Çocuk Enfeksiyon Hastalıkları Bd

Giriş: COVID-19'un hematopoietik kök hücre nakli (KİT) hastaları üzerindeki etkisine ilişkin veriler azdır. Burada, hematopoietik kök hücre transplantasyonundan sonra COVID-19 teşhisi konan ve COVID-19 tarafından tetiklenen graft-versus-host hastalığı (GVHH) olan bir ergen hastayı sunuyoruz.

Vaka: KML nedeniyle kardeş donörden KİT uygulanan 17 yaşında erkek çocuk. +17. günde nötrofil ve +23. gün trombosit engraftmanı oldu. GVHH olmadığı için siklosporin azaltıldı ve +65. günde kesildi. +94. günde annesi COVİD-19 tanısı aldı.Üç gün sonra hasta, günde üç ila beş kez kansız bol miktarda sulu ishal, karın ağrısı, bulantı, kusma ve iştahsızlıktan şikayet etmeye başladı. Bir gün sonra, ense, kulaklar, omuzlar, ellerin avuç içi ve ayak tabanlarını içeren makülopapüler bir döküntü ortaya çıktı. Ateş veya solunum bulgusu yoktu. COVİD-PCR testi pozitifti. Başka hiçbir viral reaktivasyon veya enfeksiyon yoktu. Siklosporinin kesilmesinin üzerinden bir ay geçmişti. Emprik olarak diyare için metronidazol ve COVID-19 için favipravir başlatıldı. GVHH tanısıyla hastaya siklosporin IV ve steroid 2 mg / kg başlandı. COVID tanısı nedeniyle gastrointestinal sistemin endoskopik değerlendirmesi yapılamadı. Steroid ve siklosporine başladıktan sonra 5. günde klinik tablo düzeldi. İştahsızlık, gıda intoleransı, mide bulantısı ve kusma gerilemişti. Tedaviye non-absorbabl budesonid ve mikofenolat mofetil PO eklendi. 14. günde vücut alanının % 25'inden az kızarıklık, günde 2 ila 4 kez ishali vardı. COVID-19 PCR testi hala pozitifti. Sonraki dönemde steroid dozunu azalttık. 29. günde, ilk pozitif testten 24 saat sonra alınan örneklerinde COVID-19 PCR testi negatifti. IgG antikoru, COVID-19 PCR pozitifliğinden sonraki 35. günde hala negatifti.

Tartışma: Akut GVHH'nin patofizyolojisine birçok faktör katkıda bulunur. Akut GVHH'nda bir tetik çekildiğinde, adaptif bağışıklık sisteminin T ve B lenfositleri ile işbirliği içinde doğuştan gelen bağışıklık sisteminin aracılık ettiği inflamasyon başlar. Makrofajlar, nötrofiller ve dendritik hücreler buna aracılık eder. Patojen tanımaya dahil olan Toll like reseptörler (TLR'ler) aracılığıyla oluşan yanıt, IFN, TNF ve IL üretimini indükler. IFN alfa, Th1 e gidişatı yönlendirir ve IFN gama üretimi ile sonuçlanır ve birlikte, Th1 hücrelerini iltihap bölgelerine alan ve konakçı antijenlerin işlenmesini ve sunumunu geliştiren kemokinleri indükler. Bu etkileşimler, TLR'lerin, akut GVHH'nın patogenezine katkıda bulunan önemli faktörler olduğunu göstermektedir. Donör tipi, hücre kaynağı, cinsiyet uyumsuzluğu ve enfeksiyon geçmişi (örn., CMV, EBV) gibi çeşitli klinik değişkenler GVHH'nın gelişimi ile ilişkilidir. EBV ve CMV gibi, viral aracılı TLR4 aktivasyonunu tetikleme potansiyeli olan durumlar GVHH'nı tetikleyebilir. COVİD-19 da TLR yolağını kullandığından GVHH için tetikleyici olabilir. COVID'in patofizyolojisine atıfta bulunan çalışmalarda, TLR'lerin, COVID ilişkili sitokin fırtınasına yol açan artmış immünolojik konak tepkisinde önemli bir rol oynadığını göstermektedir. SARSCoV-2 spike proteini ile TLR'ler arasında güçlü bir etkileşim olduğu gösterilmiştir. TLR4 yolunun ürünleri olan IL-6 ve TNF alfa gibi pro-inflamatuar sitokinlerin aşırı ekspresyonu, akut GVHH için tetikleyici olarak kritik bir rol oynayabilir. Bu, COVID-19 ve GVHH'daki dengesiz bağışıklık tepkisi arasındaki bağlantı olabilir.Sonuç olarak, bu hastada, hastanın kliniğinde GVHH tanısı histolojik olarak kanıtlanmamış olmasına rağmen, bu klinik tabloyu açıklayacak başka bir durumun olmaması ve GVHH tedavisine iyi yanıt verilmesi, GVHH gelişiminde tetikleyici faktör olabileceğine işaret etmektedir. Bu nedenle, COVID-19'un çocuklarda ve özellikle KİT olan hastalarda bildirildiği kadar masum olmayabileceği ve kemik iliği nakli alıcılarında klasik bulgular dışındaki belirtilerle ilerleyebileceği unutulmamalıdır.

Anahtar kelimeler: çocuk, KİT, COVİD-19, GVHH, TLR

■ Graft-versus-host Hastalığı - Klinik

P-05 Referans Numarası: 22

DİRENÇLİ GVHH İBRUTİNİB/RUKSOLİTİNİB DEĞİŞİMLERİ YAPILARAK AŞILABİLİR Mİ?

Mustafa Merter[1], Ayşe Uysal[1]

[1]Fırat Üniversitesi Tıp Fakültesi Hematoloji Bilim Dalı

Giriş: Graft versus host hastalığı (GVHH) patogenezinde T hücre ve B hücre reseptör aktivasyonunda JAK-STAT yolağı ve Bruton tirozin kinaz (BTK)' nın öneminin ortaya çıkması ile bu yolakların inhibisyonu tedavide hedef haline gelmiştir. Biz de bu çalışmamızda GVHH' de BTK inhibitörü ve JAK inhibitörlerinin yetersiz kaldığı durumlarda birbirleri ile değişimlerinin yapılarak etkinliklerinin tekrar oluştuğunu göstermeyi amaçladık.

Metod: GVHH gelişmiş ve steroid intoleran/yanıtsız olan 4 olguda ibrutinib ve ruksolitinib tedavisinin değişimi yapılarak başarılı sonuçları sunulmuştur. Donör tipi, uyum durumu, hazırlık rejimleri, GVHH profilaksisi, kök hücre kaynağı, verilen hücre miktarı tablo' da verilmiştir.

Bulgular

Olgu 1: Yirmi yedi yaş kadın hasta, Ocak 2018' de KML tanısı alan hastada imatinib 1x400 mg tedavisi altında iken Ocak 2019' da pansitopeni saptanması ile yapılan değerlendirmesinde blastik faz KML saptandı. Mart 2019' da allojeneik kök hücre nakli (AKHN) yapıldı. Takipte + 80. günde grade 3 GİS GVHH gelişti. Steroid dirençli olması üzerine ruksolitinib başlandı. Tam yanıt elde edilen hastanın takibinde tedavisinin 6. ayında hastada bronşiolitis obliterans (BOP) gelişti. Ruksolitinib kesilip fotoferez, metilprednizolon 1mg/kg/gün ve mikofenolat mofetil (MMF) 2x500 mg başlandı. Fotoferezin 3. haftasında yanıt olmaması üzerine ibrutinib 1x420 mg başlandı. İbrutinib tedavisi sonrası BOP kliniği geriledi ve tama yakın yanıt alındı. Takipte KCFT artışı olan hastanın mevcut tedavileri kesildi ancak KCFT daha da progrese oldu. Karaciğer GVHD olarak değerlendirildi ve ruksolitinib 2x10 mg tekrar başlandı. Ruksolitinib tedavisinin 10. ayında olan hasta halen tama yakın yanıtlı olarak tedavisine devam etmektedir.

Olgu 2: Yirmi bir yaş erkek hasta, kronik myelomonositer lösemi tip 2 tanısı ile Ağustos 2019' da AKHN yapıldı. İmmunsupresif kesildikten 6 hafta sonra, nakil sonrası 7. ayda ağız kuruluğu ve KCFT artışı olan hastada kronik GVHH hastalığı düşünüldü. Metilprednizolon 1mg/kg/gün ve MMF 2x500 mg başlandı. Steroid yan etkisi gelişmesi üzerine kesildi ve tekrar KCFT artışı oldu bunun üzerine fotoferez başlandı. Altıncı seans sonunda fotoferez yanıtı olmayan hastaya ruksolitinib 2x10 mg başlandı. Ruksolitinib tedavisi ile pansitopeni gelişmesi üzerine ibrutinib 1x420 mg/gün başlandı ve takipte KCFT değerleri geriledi. Tedavinin 5. ayında tedavisi devam etmektedir.

Olgu 3: Otuz yaş kadın hasta, ALL tanısı ile Şubat 2015' te AKHN yapıldı. Kronik GİS ve cilt GVHH gelişen hastaya steroid ve fotoferez yanıtsız olması üzerine ibrutinib 1x420mg/gün başlandı. İki yıl ibrutinib kullanan hastanın cilt tutulumunun progrese olması ve yutma güçlüğü gelişmesi üzerine ibrutinib kesilerek ruksolitinib 2x20 mg dozunda başlandı. Ruksolitinib tedavisinin 1. ayından itibaren yutma güçlüğü ve cilt bulgularında gerileme oldu. Ruksolitinib 5. ayında kısmi yanıtlı olarak devam etmektedir.

Olgu 4: Altmış yaş erkek hasta, AML tanısı ile Ekim 2017' de AKHN yapıldı. Nakil sonrası 12. ayda kronik cilt GVHH gelişti. Hastaya metilprednizolon 1mg/kg/gün başlandı, yanıt alınamaması üzerine fotoferez ve MMF tedavisine geçildi. Fotoferez ile progrese olması üzerine ibrutinib 1x420 mg/gün dozunda başlandı. İbrutinib ile kısmi yanıt sağlandı. Tedavisinin 5. ayında tekrar progresyon olması üzerine kesilerek ruksolitinib 2x20 mg dozunda başlandı ve cilt bulguları tam olarak geriledi. Tedavi 17. ayında devam etmektedir.

Sonuç: JAK1/2 inhibitörü olan ruksolitinib ve irreversibl BTK inhibitörü olan ibrutinib steroid direnci ya da intoleransı sonrası günümüzde tercih edilen tedavi yaklaşımlarıdır. Ancak bu ajanlar ile de yanıt kaybı veya direnç oluşmaktadır. Bu yanıtsızlık durumlarında değişim tedavileri ile yanıt durumunun tekrar iyileşebileceğini bu küçük vaka serisi ile sunduk.

Anahtar kelimeler: graft versus host hastalığı, ibrutinib, ruksolitinib

Kaynaklar

1. Badri Modi, Michael Hernandez-Henderson, Dongyun Yang et al. Ruxolitinib as Salvage Therapy for Chronic Graft-versus-Host Disease. Biol Blood Marrow Transplant 25 (2019) 265 269
2. Haris Ali, Amandeep Salhotra, Badri Modi et al. Ruxolitinib for the treatment of graft-versus-host disease. Expert Rev Clin Immunol. 2020 Apr;16(4):347-359
3. Samantha M. Jaglowski, Bruce R. Blazar. How ibrutinib, a B-cell malignancy drug, became an FDA-approved second-line therapy for steroid-resistant chronic GVHD. Blood Adv. 2018 Aug 14;2(15):2012-2019.
4. Vignesh Ramachandran, Sree S. Kolli, Lindsay C. Strowd. Review of Graft-VersusHost Disease. Dermatol Clin. 2019 Oct;37(4):569-582.

Tablo 1. Hastaların nakil özellikleri

	Olgu 1	*Olgu 2*	*Olgu 3*	*Olgu 4*
Donör (HLA uyum oranı)	Akraba (10/10)	Akraba (10/10)	Akraba (10/10)	Akraba (10/10)
Hazırlık rejimi	Busulfan, Siklofosfamid	Siklofosfamid, Busulfan	Siklofosfamid, Total vücut ışınlaması	Busulfan, Siklofosfamid
GVHH profilaksisi	Metotreksat, Siklosporin	Metotreksat, Siklosporin	Metotreksat, Siklosporin	Metotreksat, Siklosporin
Kök hücre kaynağı	Periferik kan	Periferik kan	Periferik kan	Periferik kan

Erken Komplikasyonlar / Geç Etkiler ve Yaşam Kalitesi

P-06 Referans Numarası: 28

KEMİK İLİĞİ NAKLİNDEN SONRA SKUAMÖZ HÜCRELİ KANSER GELİŞEN FANKONİ APLASTİK ANEMİLİ OLGU

Ayşenur Bahadır[1], Osman Bahadır[2]

[1]Karadeniz Teknik Üniversitesi Tıp Fakültesi Çocuk Hematoloji Onkoloji Bilim Dalı, Trabzon
[2]Karadeniz Teknik Üniversitesi Tıp Fakültesi Kulak Burun Boğaz Anabilim Dalı, Trabzon

Giriş: Fankoni anemisi (FA) kalıtımsal DNA tamir bozukluğu olup, konjenital anomaliler, kemik iliği yetmezliğine kadar giden progresif sitopeniler, hematolojik ve solid malignensiler görülebilir. Hastalığın sıklığı dünyada milyonda 1-5, taşıyıcı sıklığı ise %0.3-1 olarak bilirilmektedir. Hastalıkta ilerleyici aplastik anemi 6-8 yaşında başlar. Bu hastalarda kanser gelişim riski yüksektir. Hastaların tam tedavisi hematopoetik kök hücre nakli ile yapılır. Biz burada yaklaşık 14 yıl önce allojenik hematopoetik kök hücre nakli yapılan FA'li hastada ağız içinde skuamöz hücreli kanser gelişimini rapor ettik.

Olgu: Sekiz yaşında FA tanısı koyulan hastaya tanıdan iki yıl sonra, 10 yaşında tam uyumlu kardeşinden allojenik hematopoetik kök hücre nakli yapılmış. Nakilden sonra ek şikayeti olmayan hasta beş yıl kontrollerine düzenli devam etmiş. Hastanın bir yıl önce arka dişinde kırılma olmuş. Takibinde bu bölgede kızarıklık ve enflamasyon gelişmiş. Antibiyotik tedavisi almış. Diş bölümü tarafından yaklaşık bir yıldır izlenen hastanın ağız içindeki lezyonunda artma olması üzerine o bölgeden biyopsi alınmış, displazik hücreler görülmesi üzerine kulak burun boğaz (KBB) bölümüne yönlendirilmiş. Hastanın KBB bölümünde yapılan değerlendirilmesinde sol yanak iç kısmında 2x3 cm boyutunda ülsere alan ve sol çene altında sert fikse 4 cm boyutunda kitle görüldü (Resim 1). Boyun bilgisayarlı tomografisinde sol submandibuler bez lokalizasyonunda 45x38 mm boyutunda kitle izlendi. Hastanın kitlesinden alınan biyopsi sonucu keratinize skuamöz hücreli karsinom olarak rapor edildi. hastaya radikal boyun diseksiyonu yapılarak kitle total çıkarıldı.

Tartışma: Genel popülasyona göre FA'li hastalarda malignensi riski belirgin yüksektir. En sık aeroösefagial ve/veya anogenital traktta skuamöz hücreli karsinom, myelodisplastik sendrom ve akut myeloid lösemi görülür. FA'li hastalarda 1972-2009 yılları arasında allojenik hematopoetik kök hücre nakli yapılmış 795 hastanın değerlendirilmesinde kanser gelişimi allojenik hematopoetik kök hücre sonrası uzun dönem survival üzerinde majör etkili bulunmuş, kronik graft versus host hastalığı (GVHD) hikayesi malignansi gelişimi için risk faktörü olarak gösterilmiş. Bunun tersine olarak ise yapılan başka bir çalışmada transplant yapılan ve yapılmayan FA'li hastalar arasında solid tümör gelişim riski açısından fark bulunmamış. FA'li hastalarda kanser riski 30 yaş ve üzerinde artmaktadır. Bu çalışmaların sonucuna göre, Allojenik hematopoetik kök hücre nakli kanser gelişim riskini artırabilir, transplant sonrası GVHD gelişimi de kansere sebep olabilmektedir. Donör kaynağı ve kondisyon rejimi risk faktörü olarak gösterilmemiştir. Bizim hastamızın GVHD hikayesi yoktu. Son bir yıldır ağız içinde diş kırılmasına bağlı olan travması mevcuttu. Hastanın allojenik hematopoetik kök hücre nakli yapılmış FA'si olmasına ek olarak ağız içindeki travmanın kanser gelişimine artırıcı etki yapabildiğini düşündük. FA'li hastaların kanser gelişim riskinin yüksek olması nedeni ile düzenli aralıklarla takip edilmesi ve bu konuda hastaların bilgilendirilmesinin erken tanıda önemli olabileceğini düşünüyoruz.

Anahtar kelimeler: Fankoni anemisi, allojenik nakil, skuamöz hücreli kanser

Kaynaklar

1. Apak H. Fanconi Aplastic Anemia. Turkiye Klinikleri J Pediatr Sci. 2009;5(1):28-35.
2. Ebens CE, MacMillan ML, Wagner JE. Hematopoietic cell transplantation in Fanconi anemia: current evidence, challenges and recommendations. Expert Rev Hematol, 2017 Jan;10(1):81-97.

Resim 1: Ağız içinde ülsere alan

■ Aplastik Anemi

P-07 Referans Numarası: 29

SİNGENEİK NAKİL YAPILAN AĞIR APLASTİK ANEMİ OLGUSU

İbrahim Ethem Pınar[1], Fahir Özkalemkaş[1], Vildan Özkocaman[1]

[1]Bursa Uludağ Üniversitesi Tıp Fakültesi, İç Hastalıkları Anabilim Dalı, Hematoloji Bilim Dalı

Giriş ve Amaç: Aplastik anemi (AA), tedavisi son yıllarda büyük ölçüde iyileşen, nadir görülen ve yaşamı tehdit eden bir hastalıktır. AA için mevcut tedavi standartları, hastalığın şiddetine, hastanın yaşına ve donör mevcudiyetine bağlı olarak immünosupresif tedavi ve allojenik transplantı içerir. Şiddetli aplastik anemisi (SAA) olan hastalar için singeneik kemik iliği transplantasyonu nadirdir. Singeneik nakil, tedaviye bağlı mortaliteyi önemli ölçüde azaltarak nadir bir tedavi fırsatı sunar.

Burada; SAA tanısı alan ve singeneik nakil ile tedavi edilen bir olgu sunulmuştur.

Olgu: Komorbiditesi olmayan 26 yaşında kadın hasta, baş dönmesi, burun ve diş eti kanaması ile başvurdu. Fizik muayenesinde lenfadenopati ve organomegali saptanmadı. Tetkiklerinde wbc: 1790/mm^3, neu: 339/mm^3, hb: 10,9 g/dL, plt: 49800/mm^3, retikülosit: %2.5, vitamin b12: 271 ng/L, folik asit: 5,7 µg/L, ferritin: 168 µg/L, fibrinojen: 226 mg/dL, total bilirubin: 0,9 mg/dl idi. Karaciğer fonksiyon testlerinde ve viral hepatit serolojisinde özellik saptanmadı. ANA: negatif ve Parvovirus IgM: pozitif saptandı. Periferik yaymasında mutlak trombositopeni dışında özellik yoktu. Kanama nedeniyle ara ara trombosit süspansiyonu ihtiyacı mevcuttu. Kemik iliği biyopsisi; %90 yağ oranı ve blast artışı olmayan hiposellüler kemik iliği olarak raporlandı.

Nakil konseyinde değerlendirilen hasta için SAA tanısı ile singeneik kardeşinden allojenik kemik iliği nakli kararı alındı.

Vericiye 5 µg/kg/12 saat dozunda 10 doz filgrastim uygulanarak periferik kandan aferez ile 5,4x10^6/kg kök hücre toplandı. Hastaya Fludara-Cy-ATG rejimi ile Allojenik kemik iliği nakli yapıldı. +13. günde trombosit engraftmanı ve +15. günde nötrofil engrafmanı gerçekleşti. Nakil süreci ciddi bir komplikasyon olmadan atlatıldı.

Graft versus host hastalığı (GVHD) proflaksisi için standart Metotreksat ve siklosporin A kullanan hasta +53. günden itibaren takiplerini aksattı. +5. ayda kontrol için yeniden polikliniğe başvuran hastanın siklosporin A tedavisini yaklaşık 2 aydır almadığı ve 11 haftalık gebe olduğu öğrenildi. Muayenesinde GVHD lehine bulgu yoktu. Hemogram ve biyokimya tetkikleri normaldi. Hastanın immünsupresyonu kesilerek takibe alındı. Gebelik süreci demir replasmanı ve gebeliğe sekonder ılımlı trombositopeni dışında komplikasyonsuz atlatıldı. Hasta 40 haftalık gebelik sonrası normal vajinal doğum ile sağlıklı çocuk sahibi olmuştur.

Sonuç ve Tartışma: SAA tedavisi olarak yapılan singeneik nakilde hazırlık rejimi ve GVHD proflaksisi gerekliliği tartışmalıdır. Biz olgumuzda singeneik nakil olmasına rağmen standart yaklaşımı uyguladık. Ancak hastanın immünsüpresyon tedavisini kendisinin kısa sürede kemesi ve ardından gebe kalması nedeniyle yeniden başlamamayı uygun bulduk. Ayrıca naklin +3. ayında gebe kalması ve +12. ayda komplikasyonsuz normal doğum yapması da bildirilmeye değer bulunmuştur.

Singeneik transplant, mükemmel uzun vadeli sağkalım ve düşük transplant ile ilişkili mortalite nedeniyle AA'da nadir fakat değerli bir tedavi fırsatıdır. Dahası, bu nadir hastalık hakkında daha fazla bilgi edinmek için eşsiz bir fırsat sağlar.

Anahtar kelimeler: Aplastik Anemi, Singeneik Transplantasyon

■ Erken Komplikasyonlar / Geç Etkiler ve Yaşam Kalitesi

P-08 Referans Numarası: 31

ALLOJENEİK NAKİL SONRASI GECİKMİŞ ERİTROSİT ENGRAFTMANI TEDAVİSİ İÇİN DARATUMUMAB

Berrin Balık Aydın[1], Yaşa Gül Mutlu[1], Ömür Gökmen Sevindik[1]

[1]İstanbul Medipol Üniversitesi, Hematoloji B.d.

Giriş: Allojenik kök hücre nakillerinin % 25 ila 50'sinde, HLA eş allojenik kök hücre donörleri, alıcıyla bir dereceye kadar ABO kan grubu uyumsuzluğuna sahiptir.(1) ABO uyumsuzluğu, donör eritrositlerine yönelik alıcı antikorlarının neden olduğu majör ABO uyumsuzluğu veya alıcı eritrositlerine yönelik donör antikorlarının pasif transferine bağlı minör ABO uyumsuzluğu olarak sınıflandırılır. Donör eritrositlerine yönelik kalıcı alıcı antikorlarının neden olduğu ABO uyumsuzluğunun bir sonucu, eritrosit engraftmanını birkaç ay geciktirilebilmesidir.(2)Daratumumab, plazma hücrelerinde yüksek seviyelerde eksprese edilen, etki mekanizmaları, kompleman bağımlı sitotoksisite, antikora bağımlı hücresel sitotoksisite, antikora bağımlı hücresel fagositoz ve apoptotik sinyallemeyi içeren CD38'e yönelik bir insan IgG1κ monoklonal antikorudur. (3) Biz burada daratumumab ile CD20-negatif ancak CD38-pozitif plazma hücrelerini doğrudan hedeflemenin eritrositlere karşı antikor üretimini azaltacağını ve eritrosit sayısının normale döneceğini varsaydık.Daratumumabın, nakil sonrası gecikmiş eritrosit engraftmanı için diğer tedavi seçeneklerine yanıt vermeyen transfüzyon bağımlı bir hastada kullanımını sunduk.

Olgu: 44 yaşında erkek hasta halsizlik şikayeti olması üzerine başvurduğu dış merkezde yapılan tam kan sayımında bisitopeni olması üzerine hastanemize yönlendirilmiş.Özgeçmişinde komorbiditesi ve bilinen ilaç alerjisi yoktu.5 yıl önce varikosel nedeniyle operasyon öyküsü ve soygeçmişinde annede meme kanseri mevcuttu. Hemogramında lökosit 36.690, hemoglobin 8.4 mg/dl, trombosit 74000,nötrofil 1210 idi.Kemik iliği biyopsisi ; blast oranı %90, aml ile uyumlu olarak sonuçlandı. Kromozom analizi,fish ve myeloid ngs çalışıldı. Del 3q21 ve cebpa geninde heterozigot mutasyon saptandı. Hastaya 3+7 indüksiyon kemoterapisi başlandı. Kontrol kemik iliği biyopsisi; blast oranı %2-3 ve remisyon ile uyumlu olarak sonuçlandı. Myeloid ngs normal olarak sonuçlandı. Ardından 2 kür IDAC konsolidasyon kemoterapisi alan hastaya kız kardeşinden akhn planlanlandı. Hasta 0 rh +, kardeşi A rh + kan grubuna sahipti.Hazırlama rejimi busulfan 4x60mg.iv-7-6-5-4.gün, endoxan 4800 mg, mesna 6 x2400 mg.iv-3-2.gün, atg 400 mg.iv -3-2-1.gün olarak verildi. Hastaya 7.5 x 10*6 cd 34 + periferik kök hücre verildi. Hastanın akhn sonrası anemisinin devam etmesi ve sıkça es replasmanı gerektirmesi nedeniyle hastaya kemik iliği biopsisi yapıldı. Kemik iliği biyopsisi; selülarite %70, myeloid/eritroid oranı 3-4/1, granülositer seride hafif hiperplazi, eritroid seride kesintisiz hematopoez, hafif displazi, blast oranı %2 olup remisyonla uyumlu idi.Engrafman yetmezliği, kemik iliği gvhd, şiddetli displazi bulgusu yoktu.Kimerizm %99 olarak sonuçlandı. Hemogramda lökosit 2580, hemoglobin 6,1 g/dl, hematokrit 16,4, nötrofil 1650, trombosit 135000 idi. Demir, b12 ve folik asit düzeyleri, ferritin normal/ normalin üst sınırında, demir bağlama kapasitesi düşüktü. Karaciğer ve böbrek fonksiyon testleri normaldi. LDH :281 ve indirekt bilirubin normaldi. ABO uyumsuzluğuna bağlı hemoliz dışlandı. Retikülosit % 0,34 idi. Parvovirus b19,cmv dna,direk/indirek coombsları negatif idi. Steroid ve eritropoetin tedavilerine cevap alınmayan hastaya haftalık darzalex 1200 mg başlandı. Bu arada hasta transfüzyondan bağımsız hale geldi. 6 haftalık daratumumab tedavisi sonrası 1. ayda hemoglobin 13,3 g/dl ye yükseldi. Naklin 5. ayında lökosit 4110, hemoglobin 13,3 g/dl, hematokrit 37,5, trombosit 171000 ve nötrofil 2180 idi.

Sonuç: Transplantasyon sonrası gecikmiş eritrosit engrafmanı, ABO uyumsuz allojenik kök hücre transplantasyonundan sonra gelişen bir komplikasyon olup tedaviye refrakter olan bu hastadaki sonuçlar, rezidüel alıcı plazma hücrelerinin daratumumab gibi bir anti-CD38 ajan ile doğrudan hedeflenmesinin, standart tedavilere yanıt vermeyen hastalarda dikkate alınması gereken geçerli bir tedavi seçeneği olabileceğini düşündürmektedir.

Anahtar kelimeler: daratumumab, ABO uyumsuz allojenik kök hücre nakli, eritrosit engraftmanı

Kaynaklar

1.Rowley SD, Donato ML, Bhattacharyya P. Kırmızı kan hücresi ile uyumsuz allojenik hematopoietik progenitör hücre transplantasyonu. Kemik İliği Nakli 2011 ; 46: 1167 - 1185.

2.Booth GS, Gehrie EA, Bolan CD'si, Savani BN. ABO ile uyumsuz allojenik kök hücre transplantasyonu için klinik rehber. Biol Kan İliği Nakli 2013 ; 19: 1152 - 1158.

3.De Weers M, Tai YT, Van der Veer MS, ve ark. Yeni bir terapötik insan CD38 monoklonal antikoru olan Daratumumab, multipl miyelom ve diğer hematolojik tümörlerin öldürülmesine neden olur. J Immunol 2011 ; 186: 1840 - 1848.

■ Erken Komplikasyonlar / Geç Etkiler ve Yaşam Kalitesi

P-09 Referans Numarası: 32

ALLOGENEİK HEMATOPOETİK KÖK HÜCRE NAKLİ SONRASI VENO-OKLÜZİF HASTALIK: OLGU SUNUMU

Ayşenur Üçeriz[1], Ayşe Kobak[2], Rukiye Pınar Bölüktaş[3], Tarık Onur Tiryaki[2], İpek Yönal Hindilerden[2], Meliha Nalçacı[2]

[1]İstanbul Sabahattin Zaim Üniversitesi, Lisansüstü Eğitim Enstitüsü, İç Hastalıkları Hemşireliği Tezli Yüksek Lisans Programı, İstanbul Üniversitesi İstanbul Tıp Fakültesi İç Hastalıkları Abd, Hematoloji Bilim Dalı

[2]İstanbul Üniversitesi İstanbul Tıp Fakültesi İç Hastalıkları Abd, Hematoloji Bilim Dalı

[3]İstanbul Sabahattin Zaim Üniversitesi Sağlık Bilimleri Fakültesi, Hemşirelik Bölümü

Giriş: Hepatik veno-oklüzif hastalık (VOH), hematopoetik kök hücre nakli (HKHN) sonrasında görülebilen mortal olabilen bir komplikasyondur. VOH gelişme riski kullanılan immünosupresif tedavi seçeneklerine, nakil öncesi karaciğer disfonksiyonuna (aşırı demir yükü, karaciğer fibrozisi, hepatit), karaciğeri kapsayan radyoterapi öyküsüne, hasta özelliklerine (yaş, altta yatan hastalık durumu, genetik yatkınlık) ve nakil tipine (allogeneik/otolog) göre değişebilmektedir. VOH'ın erken teşhisinin ve tedavisi öncelikli olmakla beraber kanıtlanmış tek tedavi defibrotid tedavisidir.

Bu bildiride kliniğimizde nakil sonrası erken dönemde VOH gelişen, defibrotid ve uygun/yeterli destek tedavisi ile başarılı sonuç alınan bir olgunun paylaşılması hedeflenmiştir.

Olgu: 66 yaşında erkek hastada 2018 yılında pansitopeni, miyalji ve kemik ağrıları ile birlikte 3 ay içinde 15 kg kilo kaybı nedeniyle yapılan kemik iliği biyopsisinde miyelofibroz ve eşlik eden sistemik mast hücre hastalığı saptanmış. Sistemik Mastositoz ile İlişkili Hematolojik Neoplazi olarak kabul edilmiş. Midostaurin ile kısmi yanıt elde edilmiş. DIPPS-plus skoru (Skor:4) yüksek olan miyelofibroz tanısı ile 54 yaşında HLA tam uyumlu multipar kız kardeşinden, treosulfan+ fludarabin içeren azaltılmış yoğunluklu hazırlama rejiminin ardından Aralık 2020'de, allogeneik periferik kök hücre nakli uygulandı. Graft Versus Host Hastalığı (GVHH) profilaksisinde siklosporin, kısa süreli metotreaksat ve ATG-F tedavisi kullanıldı. +8.gününde BK virüs sistitine sekonder Grade II hemorajik sistit gelişti. Hemorajik sistit tedavisine yönelik yoğun hidrasyon ve diüretik tedavisi ile yanıt elde edildi. +20.günde diüretik tedavisine rağmen, diürezde azalma, iki gün içinde kilo artışı (bazal kilo 69 iken, 5 kilo artış, %7), serum total bilirubin düzeyinde progresyon (Total bilirubin:2,3 mg/dl) saptandı. Modifiye Seattle Kriterlerine göre VOH tanısı kondu (Tablo 1). Yoğun hemşirelik bakım desteği sağlandı (aldığı-çıkardığı sıvı takibi, günlük kilo takibi, vital bulguların takibi, göz ve cilt rengi takibi). Tedavide sıvı kısıtlamasının yanısıra, diüretik, human albümin ile defibrotide iv 40 mg/kg/gün tedavisi başlandı. Hastanın takipneik ve oda havasında desatüre olması nedeniyle pozitif basınçlı solunum desteği sağlandı. +31.gününde mevcut tedavi ile klinik bulgularda düzelme, laboratuvar parametrelerinde gerileme ve diürezde belirgin artış izlendi.

Tablo 1. VOD tanısında kullanılabilen Modifiye Seattle Kriterleri. Nakil sonrası ilk 20 gün içerisinde yukarıdaki kriterlerin en az 2'sinin varlığı ile tanı konulmaktadır.

Tartışma: HKHN sonrası gelişen VOH, spesifik ilaç tedavisinin (defibrotid) erken ve uygun dozda başlatılması, uygun destek tedavilerinin uygulanması (tuz kısıtlaması, diüretik kullanımı, analjezik tedavisi, karaciğerin toksik ajanlarından korunması, enfeksiyonların önlenmesi ve kısa dönemde tedavi edilmesi, terapötik parasentez ile asitin azaltılması), hemşirelik bakım desteğinin sağlanması (aldığı-çıkardığı sıvı takibinin yapılması, günlük kilo takibi, vital bulguların takibi, ödem, karın çevresi ölçümü, sıvı elektrolit değişimlerinin izlenmesi, göz ve cilt rengi takibi, laboratuvar bulgularının (üre, kreatinin, bilirubin) doğru ve sürekli takibi) ile sağ kalım üzerinde olumlu etki sağlanabilmektedir.

Anahtar kelimeler: Allogeneik hematopoetik kök hücre nakli; veno-oklüzif hastalık; defibrotid; olgu sunumu; hemşirelik

Tablo 1. VOD tanısında kullanılabilen Modifiye Seattle Kriterleri.
1- Serum bilirubin>2mg/dl
2- Sağ üst kadranda ağrı ve Hepatomegali
3- Temel vücut ağırlığında %2'lik artış

■ Erken Komplikasyonlar / Geç Etkiler ve Yaşam Kalitesi

P-10 Referans Numarası: 44

ALLOGENEİK HEMATOPOETİK KÖK HÜCRE NAKLİ SONRASI TROMBOTİK MİKROANJİYOPATİ OLGU SUNUMU: ECULİZUMAB İLE BAŞARILI TEDAVİ

Tarık Onur Tiryaki[1], İpek Yönal Hindilerden[1], Mustafa Murat Özbalak[1], Dilek Özden Özlük[1], Elif Aksoy[1], Sevgi Kalayoğlu Beşışık[1], Meliha Nalçacı[1]

[1]İstanbul Üniversitesi İstanbul Tıp Fakültesi, İç Hastalıkları Abd, Hematoloji Bd

Giriş: Transplant ilişkili trombotik mikroanjiyopati (TMA), hematopoetik kök hücre nakli sonrası erken ve/veya geç dönemde görülebilen, mortal seyredebilen endotel ilişkili bir komplikasyondur. HLA tam uyumlu olmayan donör kullanımı ve total vücut ışınlamanın kullanıldığı miyeloablatif hazırlama rejimi pretransplant risk faktörlerini oluştururken, nakil sonrası akut graft versus host hastalığı (GVHH) varlığı, GVHH profilaksisine yönelik uygulanan ilaçlar (mTor inhibitörleri), BK viremisi, invaziv aspergilloz ve diffüz alveolar hemoraji nakil sonrasındaki risk faktörleri arasında yer almaktadır. Nakil sonrası TMA tedavisinde, immünsüpresif ajanların kesilmesi, steroid, terapötik aferez, eculizumab ve ritüksimab gibi tedaviler yer almaktadır. Buna rağmen kalıcı organ disfonksiyonu veya mortaliteye neden olabilmektedir.

Bu bildiride allogeneik hematopoetik kök hücre nakli (AHKHN) uygulanan, takiplerinde TMA gelişen ve eculizumab ile başarılı bir şekilde tedavi edilen olgunun paylaşılması hedeflenmiştir.

Olgu: 40 yaşında kadın hastaya Esansiyel Trombositemi sonrasında miyelofibroza dönüşüm tanısı ile (DIPPS-plus skoru Orta-2) Bu+Flu içeren azaltılmış yoğunluklu hazırlama rejimi ardından Kasım 2020'de 37 yaşında 10/10 HLA tam uyumlu unrelated erkek donörden AHKHN yapıldı. GVHH profilaksisi olarak siklosporin, kısa süreli metotreksat ve ATG-F kullanıldı. +14. günde nötrofil engraftmanı, +16. günde trombosit engraftmanı oldu. +16. günde BK virüs sistitine bağlı Grade 2 hemorajik sistit ile komplike oldu. Siprofloksasin profilaksisi ve haftada bir sidofovir tedavisi başlandı. +29. Gün CMV viremisi gelişen hastanın tedavisine Foskarnet eklendi. +50. günde idrar çıkışında azalma, transfüzyona refrakter trombositopeni, anemi, LDH düzeyinde artış, kreatinin progresyonu saptandı. Serum haptoglobin<10, direkt coombs (-) saptandı. Periferik yaymada her alanda 3-4 adet şistosit görüldü (Şekil 1a). Ciltte yaygın peteşiyel, purpurik ve ekimotik alanlar saptandı (Şekil 1b). ADAMTS13 düzeyi ve aktivitesi normal saptandı. Steroid tedavisi ile birlikte aralıklı hemodiyafiltrasyon programına alındı. Siklosporin tedavisinin azaltılarak kesilmesi ve endikasyon dışı başvuru ile 4 hafta üst üste 900 mg ardından 2 haftada bir 1200 mg eculizumab tedavisi başlanması planlandı. Eculizumab tedavisinin 3. haftasında renal fonksiyonda düzelme, hemoliz değerlerinde gerileme izlendi. Tedavinin 5. haftasında bazal kreatinin değerlerine döndü ve spontan diürez elde edildi.

Tartışma: Transplantasyon ilişkili TMA, mortalitesi yüksek, kalıcı hasara neden olabilen nadir bir komplikasyondur. Kliniğimizde takip ettiğimiz AHKHN sonrası erken dönemde siklosporin profilaksisi altında BK virüs sistiti, CMV viremisi ile komplike olan ve oligürik akut böbrek yetersizliğinin eşlik ettiği TMA gelişen olgunun tedavisinde eculizumab tedavisi uygulanmış olup 3. haftadan itibaren klinik ve laboratuvar bulgularında

düzelme kaydedilebilmiştir. Bu durum transplant ilişkili TMA tedavisinde eculizumab kullanımının etkinliğini destekler niteliktedir.

Anahtar kelimeler: Allogeneik Hematopoetik Kök Hücre Nakli, Transplant İlişkili Trombotik Mikroanjiyopati, Eculizumab

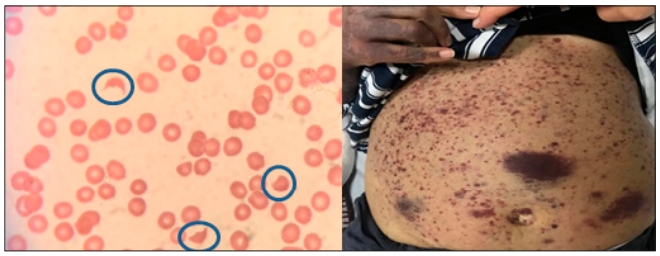

Şekil 1a) Trombotik Mikroanjiyopatili olgunun nakil sonrası +51. gününde yapılan periferik yaymasında şistositlerin görünümü. b) Trombotik mikroanjiyopati geliştiği sırada ciltte peteşiyel, purpurik ve ekimotik alanların görünümü.

Tablo 1. Trombotik mikroanjiyopatili olgunun zaman içerisinde serum kreatinin düzeyinin seyri.

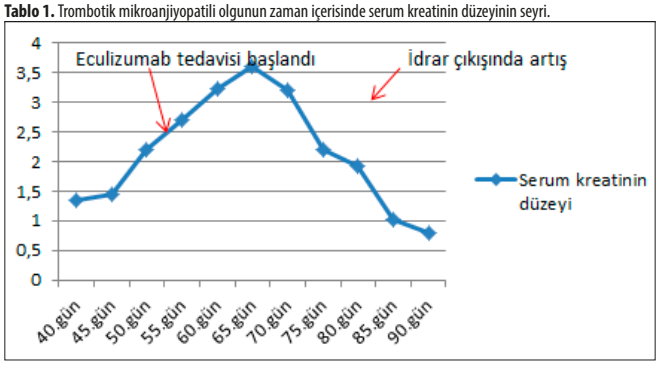

Hematopoietik Kök Hücreler

P-11 Referans Numarası: 47

ALLOJENİK KÖK HÜCRE NAKLİ KRONİK VENÖZ YETMEZLİĞE BAĞLI BACAK ÜLSERLERİNİ İYİLEŞTİREBİLİR Mİ? OLGU SUNUMU

Merve Kestane[1], Osman Akıdan[1], Ceyda Özçelik Şengöz[1], Nergiz Erkut[1], Özlen Bektaş[1], Mehmet Sönmez[1]

[1]Karadeniz Teknik Üniversitesi Tıp Fakültesi Hematoloji B.d

Primer miyelofibrozisin tek küratif tedavisi allojenik kök hücre nakli olmakla birlikte, nakile uygun olmayan hastalarda sitoredüktif tedavi olarak sıklıkla hidroksiürea kullanılmaktadır. Son yıllarda JAK inhibitörlerinin kullanıma girmesiyle hastalarda semptom kontrolü sağlanırken aynı zamanda sağkalımın olumlu olarak etkilendiği gösterilmiştir. Kronik venöz yetmezlikli hastalarda %1-2 oranında bacak ülserleri gelişebilmektedir. Venöz kompresyon ve yara pansumanı gibi tedavilerle %30-70 oranında tam iyileşme olmakla birlikte tekrarlama riski oldukça yüksektir. Son yıllarda kök hücre tedavilerinin hem vasküler hem de cilt rejenerasyonuyla kronik ülserlerin iyileşmesine katkı sağladığı yapılan çalışmalarda gösterilmiştir. Bu vakada primer miyelofibrozis nedeniyle allojenik kök hücre nakli yapılan hastada eşlik eden bacak ülserlerinin iyileşme süreci değerlendirildi. Halsizlik, bulantı, kusma, karın ağrısı, bacaklarda güç kaybı şikayetleri ile acil servise başvuran 49 yaşında kadın hastanın yapılan fizik muayenesinde genel durumu orta, cilt ve skleralar soluk, kalp tepe atımı 124/dk, dalak kot altın 5 cm palpalp idi. Hemoglobin 5.6 gr/dl, beyaz küre 1080/mm^3, trombosit 59.000/mm^3, periferik yaymada göz yaşı hücreleri gözlendi ve yapılan ultrasonografide dalak boyutu 240mm, karaciğer boyutu 220 mm olarak saptandı. Aynı zamanda sağ pretibial bölgede nekroze 10x15 cm, sol pretibial bölgede 10x12 cm devitalize akıntılı yara mevcuttu (Resim 1). Bacak ülserlerinin derin ven trombozu sonrası gelişen kronik venöz yetmezliğe bağlı 7 yıl önce meydana geldiği ve venöz kompresyon, pansuman, debridman, deri grefti uygulamalarına rağmen aktif olarak devam ettiği öğrenildi.

Kemik iliği incelemesi primer myelofibrozis olarak değerlendirildi ve yüksek riskli olması akraba dışı donörden azaltılmış yoğunluklu hazırlama rejimiyle kök hücre nakil yapıldı. Hastada nakil sonrası komplikasyon gelişmedi. 15.gününde yaralarda anlamlı düzelme ve epitelizasyon izlendi (Resim 2). Altıncı ayında immunsüpresif tedavileri kesildi. Her iki bacak ülserleri belirgin şekilde geriledi (Resim 3). Kronik bacak ülserleri tedavisinde son yıllarda CD 34+ hücre, mezenkimal kök hücre gibi farklı kök hücre kaynakları lokal olarak kullanılmaktadır. Bu vakada ikincil bir hastalık dolayısıyla allojenik kök hücre nakli yapılan hastanın uzun süredir mevcut olan bacak ülserlerinin engraftmant sonrası süreçte belirgin olarak düzeldiği izlendi. İyileşme sürecinde nekrotik ülserler çevresinde kanlanma belirgin olarak artarken aynı zamanda epitel hücrelerinin prolifere olarak bozulan doku bütünlüğünü tekrar sağladığı izlendi. Bu durum bize infüze edilen hematopoietik kök hücrelerin hemoglobin düzeyini artırarak doku oksijenesyonu sağlarken, aynı zamanda plastisite özelliği ile vasküler endotel ve mukozal epitel hücrelerde yeniden yapılanmaya yol açtığını göstermekteydi.

Anahtar kelimeler: allojenik kök hücre, bacak ülseri

Kaynaklar

1- McLornan DP, Yakoub-Agha I, Robin M, Chalandon Y, Harrison CN, Kroger N. State-of-the-art review: allogeneic stem cell transplantation for myelofibrosis in 2019. Haematologica. 2019;104(4):659-668

2- Connor JL Jr, Minniti CP, Tisdale JF, Hsieh MM. Sickle Cell Anemia and Comorbid Leg Ulcer Treated With Curative Peripheral Blood Stem Cell Transplantation. Int J Low Extrem Wounds. 2017;16(1):56-59

3- Meneses JV, Fortuna V, de Souza ES, et al. Autologous stem cell-based therapy for sickle cell leg ulcer: a pilot study. Br J Haematol. 2016;175(5):949-955

4- Senet P. Thérapie cellulaire et ulcères de jambe : l'avenir ? [Cellular therapy and leg ulcers: Future approaches]. Ann Dermatol Venereol. 2015;142(8-9):519-522

Resim 1

Resim 2

Resim 3

■ Erken Komplikasyonlar / Geç Etkiler ve Yaşam Kalitesi

P-12 Referans Numarası: 62

COVİD 19 ENFEKSİYONU SONRASI UYGULANAN BAŞARILI BİR OTOLOG KÖK HÜCRE NAKLİ

Elçin Erdoğan Yücel[1], Boran Yavuz[1], Aylin Fatma Karataş[1], İnci Alacacıoğlu[1], Fatih Demirkan[1], Güner Hayri Özsan[1]

[1]Dokuz Eylül Üniversitesi Tıp Fakültesi, Hematoloji Bd

SARS-CoV-2 enfeksiyonu tüm dünyada etkisini gösterirken, yüksek riskli bir tedavi yöntemi olan kök hücre transplantasyonu üzerindeki etkileri önem kazanmıştır. Allojenik ve otolog kök hücre naklinin güvenli birşekilde uygulanabilmesi için gerek EBMT gerekse ASTCT tarafından 2020 yılında kılavuzlar yayınlanmıştır. Bu vakada Ig A kappa Multiple Myelom tanısı ile takip edilen bir hastada COVİD 19 enfeksiyonu sonrası başarılı bir şekilde uygulanan otolog kök hücre nakli sunulacaktır.

57 yaşında erkek hasta, Temmuz 2018'de sırt ağrısı nedeniyle araştırılırken kemik survey ve bilgisayarlı tomografi (BT) görüntülemelerinde sağ humerus proksimalinde ekspansiyon ve litik görünümler, vertebrada litik lezyonlar raporlanmıştır. Bu nedenle hasta hematoloji polikliniğine yönlendirilmiştir. Sedimantasyon 120 mm/saat, total protein 8,71 g/dL, Albumin 3,46 g/dL, globulin 5.25 g/dL,Ig A 3000 mg/dl, Ig M ve G baskılı, serum kappa 201 mg/l, lambda 13.7 mg/L olup kappa lambda oranı 14 saptanmış. M protein miktarı 3 gr, litik lezyonları olan, hiperkalsemi, renal yetmezlik ve anemisi olmayan hastaya bortezomib-siklofosfamid-deksametazon (VCD) tedavisi başlanmış. 4 kür VCD sonrası yanıtsız olan hastaya, karfilzomib-lenalidomid-deksametazon başlanmış. 7. kür sonrası M protein miktarında artış ve anjioödem gelişmesi nedeniyle pomalidomid-deksametazon tedavisine geçilmiş. Pomalidomid sonrası yanıtlı olduğu görülen hasta kök hücre nakil konseyinde değerlendirildi ve otolog nakil kararı alındı. Hasta Mart 2020'de siklofosfamid ile mobilize edildi. Haziran 2020'de otolog kök hücre nakli için yatırıldığında rutin COVİD testi alındı. COVİD PCR pozitif olan hasta pandemi servisine devredildi. Toraks BT'de bilateral bazal buzlu cam opasitesi, periferik konsalidasyon ile tipik COVİD bulguları saptandı.İzleminde hidroksiklorokin tedavisi başlanan, O2 ihtiyacı olmayan hasta 4 gün pandemi servisinde izlendikten sonra önerilerle taburcu edildi. 14 gün sonra COVİD PCR pozitifliği devam ediyordu. 30 gün sonra COVİD PCR negatifleşen hastaya 29/07/2020'de BEAM reinfuzyon protokolü ardından 7.9 milyon/kg kök hücre ile otolog nakil yapıldı. 12. günde engraftman gelişen hastada kanda meropenem duyarlı E Coli üremesi dışında ciddi bir komplikasyon izlenmedi. 25. günde hasta taburcu edildi. 100. gün kontrollerinde 690 mg M protein, Ig A 944 mg/dl, kappa 154 mg/L lambda 18 mg /L olup kappa lambda oranı 8.3 olan hasta remisyonda izlenmektedir.

COVİD 19 enfeksiyonundan en az 14 gün sonra 24 saat ara ile 2 defa PCR negatifliği görülen, akciğer vb. organ tutulumu olmayan bir Multiple Myelom hastasında otolog kök hücre nakli güvenle uygulanmıştır. Bu vaka literatüre katkı olarak sunulmuştur.

Anahtar kelimeler: Covid 19, otolog nakil, hematopoetik kök hücre nakli

■ Yeni İlaç ve Hücre Bazlı Bağışıklık Tedavileri

P-13 Referans Numarası: 63

BLASTİK PLAZMASİTOİD DENDRİTİK HÜCRE NEOPLAZİSİNDE TAGRAXOFUSP-VENETOKLAKS KOMBİNASYONU: TÜRKİYE'DE İLK PEDİATRİK VAKA

Başak Adaklı Aksoy[1], Selime Aydoğdu[1], Özlem Başoğlu Öner [1], Gizem Zengin Ersoy [1], Funda Erol Çipe[1], Zafer Başlar [3], Tiraje Celkan [3], Tunç Fışgın[1], Ceyhun Bozkurt [2]

[1]Altınbaş Üniversitesi Tıp Fakültesi, Medical Park Bahçelievler Hastanesi
[2]İstinye Üniversitesi Tıp Fakültesi, Pediatrik Hematoloji- Onkoloji Bölümü
[3]İstanbul Üniversitesi, Cerrahpaşa Tıp Fakültesi

Blastik plazmositoid dendritik hücre neoplazisi(BPDCN) çoğunlukla ileri yaşta ve nadir görülen bir hematolojik malignitedir. ilt kemik iliği ile birlikte ya da tek başına cilt bulguları ile prezente olabilir. Halen denenen birçok farklı kemoterapi protokolüne rağmen 2 yılın üzerinde yaşam şansı düşüktür. Aralık 2019 yılından itibaren tagraxufusp -erz adı verilen bir hedefe yönelik moleküler tedavi ajanı Amerikan Gıda ve İlaç Dairesi(FDA) tarafından da onaylanarak kullanıma girdi. Bu ajan difteri toksini ile birleştirilmiş insan interlökin-3 molekülü olup bu malignitede pozitifliği gösterilmiş CD123'e spesifik olarak bağlanmaktadır. Bu molekül ile çocuk yaş grubu ve erişkinler için ümit vaad eden sonuçlar bildirilmektedir. Bir diğer ajan venetoklaks ise bcl-2 inhibitörü olarak relaps/refrakter AML vakalarında giderek artan bir sıklıkta kullanılmaktadır ve BPDCN'de malign hücrelerin yaşamını protein bcl-2 ile yakından ilişkili olduğu gösterilmiştir. Bu çalışma ile BPDCN tanısı almış bir pediatrik vaka sunulmuştur. Bu hastanın tedavisinde bilinen kemoterapi kombinasyonlarının tümü kullanılmış ancak yanıt alınamamıştır. Hastayı remisyona sokabilmek amacıyla tagraxofusp-erz ve venetoklaks birlikte kullanılmış ve remisyon elde edilerek tam uyumlu kardeşinden kök hücre nakli yapılabilmiştir. Hasta nakil sonrası 6. ayında relaps olmuş halen venetoklaks +azasitidin kombinasyonu ile tedavisine devam edilmektedir. Bu vaka bildiğimiz kadarıyla Türkiye'de Tagroxafusp-erz kullanılan ilk vaka olup ayrıca dünyada şu ana kadar pediatrik bir BPDCN'de bildirilen ilk tagraxofusp-venetoklaks kombinasyonudur.

Anahtar kelimeler: Dendritik hücre, blastik plazmasitoid dendritik hücre neoplazisi, tagraxofusp, venetoklaks

Kaynaklar

1. Arber AD, Orazzi A, hasserjian R et al. The 2016 revision to the World Health Organization classification of myeloid neoplasms and acute leukemia. Blood (2016) 127 (20): 2391–2405.
2. Pemmaraju N, Konopleva M. Approval of tagraxofusp-erzs for blastic plasmacytoid dendritic cell neoplasm. Blood Adv. 2020 Aug 25; 4(16): 4020–4027.
3. Agha ME, Monaghan SA, Swerdlow SH. Venetoclax in a patient with a blastic plazmasitoid dendritic cell neoplasm (BPDCN), N. Engl J Med.379(2018)1479-1482.

BPDCN cilt tutulumu-1

BPDCN cilt tutulumu-2

e-POSTER BİLDİRİLER

■ Enfeksiyöz Komplikasyonlar

P-14 Referans Numarası: 64

İMMÜN YETMEZLİK ZEMİNİNDE GELİŞEN NADİR BİR SANTRAL SİNİR SİSTEMİ ENFEKSİYONU: JC VİRUS ENFEKSİYONU

Başak Adaklı Aksoy[1], Funda Erol Çipe [1], Ali Önder Atça[2], Halil Olgün Peker [3], Gökçen Ünverengil[4], Özlem Başoğlu Öner[1], Selime Aydoğdu [1], Gizem Zengin Ersoy[1], Ceyhun Bozkurt [5], Tunç Fışgın[1]

[1]Altınbaş Üniversitesi Tıp Fakültesi, Medical Park Bahçelievler Hastanesi, Pediatrik Hematoloji-onkoloji Ve Kök Hücre Nakil Ünitesi
[2]Altınbaş Üniversitesi Tıp Fakültesi, Medical Park Bahçelievler Hastanesi, Radyoloji Bölümü
[3]Altınbaş Üniversitesi Tıp Fakültesi, Medical Park Bahçelievler Hastanesi, Beyin Cerrahisi Bölümü
[4]İstanbul Üniversitesi Tıp Fakültesi, Patoloji Ana Bilim Dalı
[5]İstinye Üniversitesi Tıp Fakültesi, Pediatrik Hematoloji-onkoloji Bölümü

Human polyomavirus ailesinden John-Cunningham virus(JCPyV) çoğunlukla immün yetmezlikli hastalarda klinik oluşturur. Hemoatopietik kök hücre alıcılarında Polyomavirus ailesinin farklı üyeleri reaktive olarak klinik oluştururlar. Bunlardan en bilineni BK virüs ilişkili sistit iken BK virüs veya JCV ilişkili santral sinir sistemi enfeksiyonu oldukça nadir bir durumdur. Literatürde bildirilen az sayıda vaka erişkin hastalardır. Bu sunumda homozigot RAG2 mutasyonu sonucu gelişmiş bir immün yetmezlik zemininde oluşmuş, büyük B hücreli lenfomalı hastaya yapılan allojeneik kök hücre nakli sırasında gelişen bir santral sinir sistemi JCV enfeksiyonu vurgulanmıştır. Hastanın kök hücre nakli sonrası +4. Günden itibaren generalize konvülsiyonları ve bilinç değişikliği gelişmiş olup kranial MR ile beyin dokusunda multiple sinyal değişiklikleri görüldü. Öncelikle mantar enfeksiyonu düşünülse de klinik durumu nedeniyle oportunistik enfeksiyonlar dışlanamayacağından beyin dokusundan biyopsi örnekleri alındı. Biyopsi sonuçları polyomavirus ile uyumlu olup BOS'da yapılan PCR çalışmasında JC virüs saptandı. Literatürde bu virüs ile oluşan klink tablo progresif multifokal lökoensefalit olarak tanımlanmış olup %90 civarında fatal bildirilmektedir. Hastamızda önce sidofovir ardından, yeterli tedavi yanıtı oluşmadığından, erişkin hastalarda kullanılan leflunomid tedavisi denenmiştir. Antiviral tedavi ile birlikte immmünsupresif tedaviyi immün baskılanmayı azaltacak şekilde düzenleyerek başarılı şekilde tedavi edilen hasta halen sekelsiz izlenmektedir.

Hasta halen takip edilmekte olup, bu vaka ile pediatrik kök hücre nakillerinde immün yetmezlik zemininde gelişen santral sinir sistemi lezyonlarında bu tip nadir görülen enfeksiyonların hatırlanması ve erken tedaviye başlanmasının önemini vurgulamak amacıyla sunulmasını planladık

Anahtar kelimeler: kök hücre nakli, BK virus, ensefalit

Kaynaklar

1. Wittmann T, Horowitz N, Benyamini N et al. JC polyomavirus reactivation is common following allogeneic stem cell transplantation and its preemptive detection may prevent lethal complications.Bone Marrow Transplantation volume 50, pages984–991(2015)
2. Lee SY, Lee SR, Kim DS et al.BK virus encephalitis without concurrent hemorrhagic cystitis in an allogeneic hematopoietic transplant recipient. Blood Research, sept. 2013,volume (48);3:226-228.
3. Bourlon C, Alamoudi S, Kumar D et al. A short tale of blood, kidney and brain: BK virus encephalitis in an allogeneic stem cell transplant recipient. bone marrow transplantation (2017);52:907-909

■ Enfeksiyöz Komplikasyonlar

P-15 Referans Numarası: 65

ALLOJENİK KÖK HÜCRE NAKLİ SONRASI RUKSOLİTİNİB KULLANIMI İLİŞKİLİ VİRAL ENFEKSİYONLAR: OLGU SUNUMU

Merve Kestane[1], Osman Akıdan[1], Ceyda Özçelik Şengöz[1], Özlen Bektaş[1], Nergiz Erkut[1], Mehmet Sönmez[1]

[1]Karadeniz Teknik Üniversitesi Tıp Fakültesi Hematoloji B.d

Primer miyelofibrozis (PMF), anemi, masif hepatosplenomegali, ekstramedüller hematopoez, kemik iliğinde fibrozis ile karakterize kronik miyeloproliferatif bir hastalıktır. PMF'de tek küratif tedavi allojenik kök hücre nakli olmakla birlikte, nakile uygun olmayan hastalarda sitoredüktif tedavi olarak sıklıkla hidroksiürea kullanılmaktadır. Son yıllarda JAK inhibitörlerinin kullanıma girmesiyle hastalarda semptom kontrolü sağlanırken aynı zamanda sağkalımın olumlu olarak etkilendiği gösterilmiştir. Ruksolitinib semptomatik splenomegalisi olan orta ve yüksek riskli PMF tedavisinde kullanılan JAK1 ve JAK2 inhibitörüdür. Graft versus host hastalığı (GVHH), allojenik kök hücre nakli sonrası morbidite ve mortalitenin önemli bir sebebidir. Son çalışmalarda ruksolitinib'in steroid refrakter GVHH tedavisinde de etkin olduğu gösterilmiştir. Ruksolitinib tedavisi altında tüberküloz, herpes simpleks virüs, sitomegalovirüs, hepatit B virüs reaktivasyonu gibi fırsatçı enfeksiyonlarda artış bildirilmiştir. Bu vakada ruksoltinib tedavisini takiben allojenik kök hücre nakli yapılan PMF hastasında erken dönemde gözlenen tekrarlayıcı viral enfesiyon süreci takdim edildi.

56 yaşında erkek beş yıl önce dış merkezde anemi, masif splenomegali ve konstitüsyonel semptomları üzerine yapılan kemik iliği incelemesinde PMF tanısıyla ruksolitinib 2x15mg başlanıyor. Ruksolitinib tedavisinin ikinci yılında akraba dışı donörden azaltılmış yoğunluklu hazırlama rejimiyle kök hücre nakil yapıldı. İkinci ayda gövde sağ tarafında ağrılı veziküler lezyonlar ile başvurdu. Herpes zoster enfeksiyonu tanısıyla başlanan asiklovir tedavisi sonrası lezyonlar geriledi. 15 gün sonra karın ağrısı ve günde 6 defa ishal şikayeti ile başvurdu. Rektosigmodoskopide kolon mukozasında erozyonlar izlendi. Alınan doku biyopsisinde CMV PCR pozitif

saptanması üzerine başlanan valgansiklovir tedavisi sonrası ishal ve karın ağrısı düzeldi. Üçüncü ayda mikofenolat mofetil ve siklosporin kullanmakta iken transaminaz yüksekliği saptanması üzerine karaciğer GVHH olarak değerlendirildi. Steroid refrakterliği nedeniyle başlanan ruksolitinib 2x15 mg tedavisine yedinci günde yanıt alındı. Tedavinin birinci ayında herpes zoster enfeksiynu tekrarladı ve asiklovir tedavisiyle düzeldi.

Ruksolitinib JAK/STAT sinyal yolağı disregülasyonu ile dentritik hücre, T lenfosit ve NK hücrelerinin differansiasyonu ve aktivasyonunu inhibe etmektedir. İmmunosüpressif etkisiyle fırsatçı enfeksiyon riskini arttırdığı bildirilmiştir. Bu vaka bize allojenik kök hücre nakli öncesi ruksolitinib tedavisi kullanımının hastalarda erken dönem fırsatçı enfeksiyon riskini artırdığını ve posttransplant dönemde tekrar kullanımda viral aktivasyonu artırabileceğini göstermekteydi.

Anahtar kelimeler: ruksolitinib, fırsatçı enfeksiyon

Kaynaklar

1- Dioverti MV, Abu Saleh OM, Tande AJ. Infectious complications in patients on treatment with Ruxolitinib: case report and review of the literature. Infect Dis (Lond). 2018 May;50(5):381-387

2- Sant'Antonio E, Bonifacio M, Breccia M, Rumi E. A journey through infectious risk associated with ruxolitinib. Br J Haematol. 2019 Nov;187(3):286-295

3- Maschmeyer G, De Greef J, Mellinghoff SC, Nosari A, Thiebaut-Bertrand A, Bergeron A, Franquet T, Blijlevens NMA, Maertens JA; European Conference on Infections in Leukemia (ECIL). Infections associated with immunotherapeutic and molecular targeted agents in hematology and oncology. A position paper by the European Conference on Infections in Leukemia (ECIL). Leukemia. 2019 Apr;33(4):844-862

4- Hui L, Qi L, Guoyu H, Xuliang S, Meiao T. Ruxolitinib for treatment of steroid-refractory graft-versus-host disease in adults: a systematic review and meta-analysis. Expert Rev Hematol. 2020 May;13(5):565-575

■ Akut Lösemi

P-16 Referans Numarası: 66

FLT-3 POZİTİF RELAPS REFRAKTER AML'DE POST-TRANSPLANT DÖNEMDE GİLTERİTİNİB DENEYİMİ: İKİ VAKA

Cemaleddin Öztürk[1], Ekin Kırcalı[1], Hülya Yılmaz[1], Derya Koyun[1], Gül Yavuz[1], Bülent Karakaya[1], Sinem Civriz Bozdağ[1], Selami Koçak Toprak[1], Pervin Topçuoğlu[1], Günhan Gürman[1], Meltem Kurt Yüksel[1]

[1]Ankara Tıp Fakültesi Hematoloji Bd

Giriş: Gilteritinib, ağızdan alınabilinen, yüksek seçiciliğe sahip, FLT-3'ün ITD ve TKD alt-tiplerine potent etki gösteren, bir FLT-3 durdurucudur. Gilteritinib'in relaps refrakter AML tanılı hastalarda sağkalımı uzatttığı ve remisyon oranlarını arttırdığı gösterilmiştir.(1) Bu çalışmada relaps refrakter FLT-3 pozitif AML tanılı iki hastanın nakil sonrası gilteritinib sonuçlarını paylaşacağız.

1. Hasta: 28 yaşında erkek hasta, 22 ay önce, NPM-1 ve FLT-3 TKD pozitif AML tanısı almıştır. 7+3 indüksiyon tedavisi ile tam remisyon elde edilen hastaya iki kür yüksek doz ARA-C tedavisi almış ve ardından hastalık nüksü gelişmiştir. EMA kurtarma tedavisi sonrası remisyon elde edilemeyen hastaya, hastaya gilteritinib ve azasitidin kombinasyonu başlanmıştır. 1. kür tedavi sonrası hematolojik tam remisyon elde edilen hastaya annesinden ablatif dozda tiotepa, busulfan-fludarabin ve post-transplant siklofosfamid hazırlama rejimi ile annesinden haploidentik kök hücre nakli yapılmıştır. Naklinin 2. ayında hastanın gilteritinib 40mg/gün idame tedavisi yeniden başlanmıştır. Hasta, şu anda naklinin 8. ayında tam kimerik olarak, moleküler tam remisyon ile izlenmeye devam edilmektedir.

2. Hasta: 35 yaşında erkek hasta, 30 ay önce FLT-3 ITD pozitif AML tanısı almıştır. 7+3 remisyon indüksiyon tedavisi ile hematolojik tam remisyon elde edilmiştir. 3 Kür yüksek doz ARA-C ve midostaurin kombinasyonı ile konsolidasyon tedavileri alan hastanın 3. Kür konsolidasyon tedavisi sonrası hastalık nüksü gelişmiştir. FLAG ve EMA kurtarma tedavilerine yanıt alınamayan hasta aktif hastalık ile Flu-BU3-ATG hazırlama rejimi altında ile 9/10 HLA uyuşumlu akraba dışı vericiden allojenik kök hücre nakli yapılmıştır. Nakil sonrası kemik iliği analizinde flowsitometrik analiz ile MRD pozitifliği olan hastaya sorefenib idame tedavisi başlanmıştır. Takiplerinde gelişen GVHD nedeni ile sorafenib tedavisi kesilmiştir. Naklinin 15. Ayında hastalık nüksü gelişen hastaya azasitidin ile kombine olarak gilteritinib 40mg/gün tedavisi başlanmış ve hematolojik ve moleküler tam remisyon elde edilmiştir. Takibinde grade 2 ALT yüksekliği gelişmiş ancak doz azaltılmasına grek kalmadan rezolue olmuştur. Ek yan etki gelişmemiştir. 2 kür azasitidin ve gilteritinib tedavisi sonrası flowsitometrik analiz ile ölçülebilir kalıntı hastalık negatifliği *(measurable residual disease MRD)* elde edilerek, Flu-Bu3 hazırlama rejimi ile 2. kez aynı akraba dışı vericiden AHHN uygulanmıştır. Nakil sonrası 3 ayda yeniden hastalık nüksü gelişen hastaya azasitidin-gilteritinib tedavisi yeniden başlanmıştır. Hastanın azasitidin-gilteritinib tedavisinin 1. Ayında izlenmektedir.

Tartışma: AML tedavisinde hedeflenmiş tedavinin önemi giderek artmakta ve tedavi umutlarını artırmaktadır. FLT-3 AML'de prognozu kötüleştirebilen önemli bir mutasyondur. Sorafenib, midostaurin, quizartinib, gilteritinib son yıllarda giderek artan klinik yere sahip olmaktadır. (2-3) Bu çalışmada, nakil sonrası gilteritinib ile moleküler yanıt elde edilen iki FLT-3 pozitif AML hastası sunulmuştur.

Anahtar kelimeler: Acute myeloid leukemia, allogeneic hematopoietic cell transplantation, gilteritinib, FLT-3, tyrosine kinase inhibitor

Kaynaklar

1) Perl, A. E., Martinelli, G., Cortes, J. E., Neubauer, A., Berman, E., Paolini, S.,... & Fabbiano, F. (2019). Gilteritinib or chemotherapy for relapsed or refractory FLT3-mutated AML. New England Journal of Medicine, 381(18), 1728-1740

2) Stone, R. M., Mandrekar, S. J., Sanford, B. L., Laumann, K., Geyer, S., Bloomfield, C. D.,... & Lo-Coco, F. (2017). Midostaurin plus chemotherapy for acute myeloid leukemia with a FLT3 mutation. New England Journal of Medicine, 377(5), 454-464.

3) Cortes, J., Perl, A. E., Döhner, H., Kantarjian, H., Martinelli, G., Kovacsovics, T.,... & Strickland, S. (2018). Quizartinib, an FLT3 inhibitor, as monotherapy in patients with relapsed or refractory acute myeloid leukaemia: an open-label, multicentre, single-arm, phase 2 trial. The Lancet Oncology, 19(7), 889-903.

■ Yeni İlaç ve Hücre Bazlı Bağışıklık Tedavileri

P-17 Referans Numarası: 70

GRANÜLOSİT TRANSFÜZYONU: TEK MERKEZ DENEYİMİ

Gülkan Özkan[1], Atilla Özkan[1]

[1]Yeditepe Üniversitesi İhtisas Hastanesi, Hematoloji Kliniği

Giriş: Allogeneik kök hücre nakli ve kemoterapi sonrası uzamış nötropeni döneminde gelişen bakteriyel ve fungal enfeksiyonlar yüksek mortalite ile ilişkilidir. Febril nötropeni sürecinde granülosit transfüzyonu antibiyotik ve granulosit stimule edici ajan tedavilerine ek olarak uygulanabilen kanıt düzeyi düşük bir tedavi yöntemidir. Bu çalışmada merkezimizde uygulanan granulosit süspansiyonlarının etkinlik ve yan etkileri özetlenecektir.

Metod: Yeditepe Üniversitesi İhtisas Hastanesi Hematoloji Kliniği'nde 2018 ile 2020 yılları arasında granulosit transfüzyonu yapılmış 8 hastanın ve donörlerinin verileri retrospektif olarak analiz edildi. Donör olmak için engeli olmayan gönüllü akraba ve akraba dışı 24 sağlıklı vericiye filgrastim 300ug subkutan ve deksametzon 8 mg oral ile stimule edildi. 12. saatte sürekli akım santrifüj yöntemi (TerumaBCT Optia cihazı ile) ile toplanan granulosit süspansiyonu 25 gy cesium ile ışınlanması sonrası kanıtlanmış enfensiyonu olan febril nötropenik hastalara 6 saat içinde uygulandı. Hastalara transfüzyondan 30 dakika önce premedikasyon olarak difenhidramin ve asetaminofen uygulandı.. İnfüzyon sonrası 12. saatte lökosit ve nötrofil sayılarının takibi yapıldı. Donör temini yapıldığı sürece günlük granülosit infüzyonu yapıldı. Tüm hastalar GCSF desteği almakta uygun antibiyotik ve antifungal tedavisine devam etmekte idi. İnfüzyon ile amfoterisin B tedavisi arasında en az 4 saat beklenerek infüzyon yapıldı. Enfeksiyonun kontrol altına alınması veya nötrofil sayısının 1000/mm3 üzerine çıkması veya hastanın kaybedilmesi durumunda tedavi durduruldu.

Bulgular: 2018 ile 2020 yılları arasında toplam 8 (5 kadın, 3 erkek, ort yaş: 56.6(22-78)) hastaya granülosit süspansiyonu uygulaması yapıldı. 4 hastada AML tanısı (%50) ve 2 hastada ALL tanısı (%25), 1 hastada haploidentik nakil (%12,5) ve 1 hastada ise nüks mide ca (%12,5) tanısı mevcuttu. Median transfüzyon sayısı 3 (min-max: 1-6) idi. 3 hastaya 1 kez, 2 hastaya 6 kez, 2 hastaya 3 kez ve 1 hastaya 4 kez granülosit uygulaması yapıldı. Ortalama granulosit transfüzyonu 2.72x 10^{10} (min-max: 1.71-4,46x10^{10})

idi. Enfeksiyon tanısından sonra granülosit uygulama süresi ortalama: 8 gün(min-max: 3-18) olarak tespit edildi. Transfüzyon süreci ve sonrasında ciddi yan etki gözlenmedi. 28 günlük survival %25 tespit edildi.

Sonuç: Granülosit süspansiyonu için literatürde çelişkili çalışma sonuçları mevcuttur. Yapılmış çok merkezli ve randomize çalışmalar sonucunda etkinliği kanıtlanamamıştır. Fakat yüksek dozda kullanımının etkin olabileceği öngörülmüştür. Retrospektif tek merkezli yaptığımız çalışma sonucunda 28 günlük survival %25 tespit edildi ve literatürdeki çalışmalar ile kıyaslandığında daha düşük olduğu görüldü. Bu sonuç transfüzyon uygulanan hasta grubunun(biri hariç hepsi) yoğun bakım ünitesinde takip edilen ciddi enfeksiyon bulguları mevcut hastalardan oluşması ile ilişkilendirildi. Granülosit süspansiyonunun zamanlaması, hangi hasta grubuna uygulanacağı, hangi dozda ve kaç gün uygulanacağının netleştirilmesi açısından geniş çaplı, mümkün ise prospektif randomize kontrollü çalışmalara ihtiyaç vardır.

Anahtar kelimeler: Granülosit süspansiyonu, nötropeni,

■ Hematopoietik Kök Hücreler

P-18 Referans Numarası: 71

GRAFT KAYBI VE GRAFT BAŞARISIZLIĞINDA HAPLOİDENTİK KÖK HÜCRE NAKLİ: TEK MERKEZ DENEYİMİ

Gülkan Özkan[1], Atilla Özkan[1]

[1]Yeditepe Üniversitesi İhtisas Hastanesi, Hematoloji Kliniği

Giriş: Allogeneik kök hücre nakli sonrası graft yetmezliği ve graft kaybı gelişmesi halinde retransplant yapılması uzun dönem sağ kalım için tek seçenektir. Graft başarısızlığı akraba dışı tam uyumlu nakillerde %4, tam uyumlu kord kanı transplantında %20 olup haploidentik nakillerde de yüksek oranda görülmektedir. Graft başarısızlığı veya graft kaybında literatürde donör seçimi için standart öneri bulunmamaktadır. Bu yazıda graft kaybı ve graft başarısızlığı gelişen 3 hastamızda uyguladığımız haploidentik kök hücre nakli deneyimimiz özetlenecektir.

Olgu 1: 23 yaşında kadın hastaya ilk indüksiyona yanıt vermeyen orta sitogenetik riskli AML tanısıyla birinci tam remisyonda (TR1) HLA tam uyumlu, kan grubu uyumlu akraba dışı donörden FLU/BU/ATG ve posttransplant Cy +CSA ile GVHD proflaksisi yapılarak allogeneik kök hücre nakli yapıldı. Naklin +15. Gününde nötrofil ve trombosit engraftmanı gerçekleşti. Naklin +52. gününde CMV reaktivasyonu nedeniyle valgansiklovir tedavisi başlandı. + 60. gün ve sonrasında önce anemi ardından ağır lökopeni ve trombositopeni gelişti. 1. ay kimerizmi % 100 olup 2. ayda %52 tespit edilen hastanın kemik iliği değerlendirmesinde selülarite %5-10 tespit edildi. Hastada CMV ilişkili graft kaybı düşünülerek naklin + 115. gününde kan grubu uyumlu, 5/10 HLA uyumlu erkek kardeşinden Flu/Cy hazırlık rejimi ve posttransplant Cy +CSA ile GVHD proflaksisi yapılarak haploidentik kök hücre nakli gerçekleştirildi.+23. günde nötrofil engraftmanı +36. günde trombosit engraftmanı gerçekleşti. +90. günde komplikasyonsuz ve tam kimerik takibi devam etmektedir.

Olgu 2: 46 yaş erkek hastaya ek sitogenetik risk faktörü olmayan ve birinci indüksiyon yanıtsız MDS-RAEBII tanısı ile FLAG-İda ile remisyon sağlanması sonrasında Tiotepa/Bu/Flu/ATG hazırlık rejimi ve CSA+MTX ile GVHD proflaksisi yapılarak HLA tam uyumlu, major kan grubu uyumsuz akraba dışı donöründen allogeneik kök hücre nakli yapıldı. Nötrofil ve trombosit engraftmanı olmaması nedeniyle naklin +25. gününde 5/10 uyumlu erkek kardeşinden kurtarma tedavisi olarak Flu/Cy hazırlama rejimi ile haploidentik kök hücre nakli yapıldı. Naklin +12. gününde nötrofil +13. gününde trombosit engraftmanı gerçekleşti. CMV reaktivasyonu ve grade 3 akut GVHD ile komplike oldu ve naklin 90. gününde hematolojik açıdan remisyonda ve tam kimerizme sahip iken komplikasyonlar nedeniyle kaybedildi

Olgu 3: 56 yaş erkek hastaya DIPSS-plus skoru yüksek postpolistemik myelofibrozis tanısıyla Tıotepa/Bu /Flu hazırlık rejimi ve post Cy+ CSA ile GVHD proflaksisi yapılarak 5/10 HLA uyumlu oğlundan haploidentik kök hücre nakli yapıldı. Naklin +32. gününde nötrofil ve trombosit engraftmanı olmayan hasta graft başarısızlığı olarak kabul edilerek 2. kez aynı donörden Fludarabin hazırlama rejimi ve pottransplant Cy ile GVHD proflaksisi yapılarak haploidentik kök hücre nakli gerçekleştirildi. Naklin +15. günde nötrofil ve +45. günde trombosit engraftmanı gerçekleşti. Evre IV GİS GVHD ve CMV enfeksiyonu ile komplike oldu, steroid ve siklosporin yanıtsız olması nedeniyle tocilizumab ardından ruxolitinib ile tam yanıt alındı Naklin 2. yılında hematolojik remisyonda ve tam kimerizm ile takip edilmektedir.

Sonuç: Literatürde allogeneik kök hücre nakli sonrası graft kaybı ve graft başarısızlığı nedeniyle haploidentik nakil tercih edilen 26 hastada sağ kalımın %56 olduğunu gösteren çalışma olup daha az hasta sayısına sahip çalışmalarla da bu veri desteklenmektedir. Burdan yola çıkarak graft başarısızlığı gelişen 2 hastada ve CMV enfeksiyonu sonrası graft kaybı gelişen 1 hastada HLA uyumlu donör arayışının geç olacağı düşünülerek haploidentik nakil uygulanmıştır.Olgularımızdaki deneyimimiz haploidentik kök hücre naklinin bu hasta grubunda bir tedavi seçeneği olduğunu desteklemektedir. Bu verilerin prospektif ve daha fazla hasta sayısı içeren çalışmalarla desteklenmesi gerekmektedir.

Anahtar kelimeler: graft kaybı, graft başarısızlığı, haploidentik kök hücre

■ Graft-versus-host Hastalığı - Klinik

P-19 Referans Numarası: 72

KRONİK CİLT GRAFT-VERSUS-HOST HASTALIĞI ZEMİNİNDE GELİŞEN SOLİTER BERRAK HÜCRELİ AKANTOMA; OLGU SUNUMU

Ünal Ataş[1], Derya Kıvrak Salim[2], Utku Iltar[1], Orhan Kemal Yücel[1], Ozan Salim[1], Levent Ündar[1]

[1]Akdeniz Üniversitesi Tıp Fakültesi, İç Hastalıkları Anabilim Dalı, Hematoloji Bilim Dalı
[2]Sağlık Bilimleri Üniversitesi Antalya Eğitim Ve Araştırma Hastanesi, Tıbbi Onkoloji Bilim Dalı

Giriş: İlk olarak 1962 yılında Degos ve arkadaşları tarafından tanımlanan berrak hücreli akantom (BHA), nadir görülen benign karakterde epidermal kökenli bir lezyondur. Genellikle orta yaşlarda görülür, 50-60 yaşlarda pik yapar, ayrıca kadın erkek oranı benzerdir ve ırksal farklılık saptanmamıştır. Klasik olarak asemptomatik, 1-4 cm çapında, iyi sınırlı pembe, koyu kırmızı veya kahverengi oval şekilli hafif ıslak görünümde soliter nodül beklenen klinik özellikleridir. Etyopatogenezi net değildir. Biz bu yazıda, akut myeloid lösemi (AML) tanısıyla allojenik kök hüre nakli (AKHN) yapılan ve kronik cilt greft versus host hastalığı (GVHH) nedeniyle de takip edilirken, nadir bir cilt lezyonu olan BHA gelişen olgudan bahsettik.

Olgu: 1998 yılında henüz 45 yaşında iken AML-M0 tanısı konulan bir hastaya, indüksiyon ve konsolidasyon tedavileri sonrası doku grupları tam uyumlu kardeşinden AKHN yapıldı. Nakilden 2 yıl sonra sklerodermik cilt GVHH gelişen hastaya 1 yıl civarında ön planda steroid temelli immünsüpresif tedavi verildi. Kronik cilt GVHH nedeniyle takip edilen ve tedavi alan hastada 2003'de diyabetes mellitus, 2004'de hipertansiyon ve hiperlipidemi, 2005'de ise hipotiroidi gelişti. 2013'de sol diz osteonekroz nedeni ile opere edildi. Kronik cilt GVHH öyküsü bulunan olgumuzun 2014 yılında sağ ayak bileğinde 1 cm çapında yüzeyi hiperkeratotik ve vejetatif, ciltten kabarık nodüler lezyon oluştu. Yapılan biyopsisinde displazi saptanması üzerine opere edilen hastanın patolojisi; cerrahi sınırları temiz, şiddetli displazik değişikler olarak raporlandı. Flep ile kapatılan yara yerinde takiplerinde diyabeti de olması nedeni ile akıntılı ülsere lezyonlar gelişti. Enfeksiyonun tedavisi ile lezyonları kontrol altına alındı. 20 yıl boyunca remisyonda ancak kronik cilt GVHH ile izlenen AML olgumuz, Haziran 2019'da yine sağ ayak bileğinde oluşan 3 cm civarında tümöral lazyon ile başvurdu (Resim A ve B). Her iki alt ekstremitede özellikle ayak bileklerinde, eskiden geçirdiği operasyon, ülsere lezyonlar, vejetasyonlar ve GVHH durumundan dolayı yaygın skar dokusu mevcuttu. Daha önce benzer bölgede displazi öyküsü de olan hastadan skuamoz hücreli karsinom ön tanısı yeniden biyopsi yapıldı. Biyopsisi berrak hücreli akantom ile uyumlu bulgular olarak raporlandı. Primer kitlenin total eksizyonu sonrası patolojisinde hafif-orta derecede displazi ve keratoakantom izlendi. Cerrahi sınırda displazi pozitifliği devam eden hasta cerrahi genişletme önerilmeden takibe alındı (Resim C ve D).

Tartışma: Soliter (en sık) ve multipl form olabilen BHA çeşitli bölgelerde saptanmasına karşın, en sık alt ekstremitede (%75), bacakta (% 60) ve uylukta (%15) izlenmektedir. Bir inflamatuar psödotümör, seboreik keratozun bir metabolik varyantı kabul edilen BHA'a berrak hücre görünümünü

sitoplazmik glikojen içeriği sağlar ve periodic acid-Schiff (PAS) ile pozitif boyanır. Ayırıcı tanıda seboreik keratoz, dermatofibrom, bazal hücreli karsinom, skuamöz hücreli karsinom, berrak hücreli hidroadenom, kaposi sarkomu ve metastatik kanserler gibi birçok patoloji düşünülmelidir. Spontan olarak regrese olmazlar. Tedavi seçenekleri arasında cerrahi eksizyon, kriyoterapi, CO2 lazer, elektrofulgurasyon ve küretaj gibi destrüktif yöntemler bulunmaktadır. Lezyonların varolma süreleri ise 0-6 ay ile 40 yıl (ortalama 2-5 yıl) arasında değişim gösterebilmektedir. Olgumuz, soliter lezyonu olması ve lezyonunun alt ekstremitede yerleşmiş olmasıyla en sık görülen gruba girse de, kronik cilt GVHH zemininde BHA gelişmesi yönüyle literatürde ilktir. Olgumuzda olduğu gibi BHA gelişiminde cilt GVHH'nın etyolojik bir neden olup olmadığı tartışılabilir. Yine de giderek artan AKHN ile birlikte daha fazla kronik cilt GVHH zemininde daha yüksek oranda bu tarz nadir görülen cilt lezyonları ile karşılaşılabileceğini tahmin etmekteyiz.

Anahtar kelimeler: Berrak Hücreli Akantoma, Greft-Versus-Host Hastalığı

Resim 1 A ve B. Sağ ayak bileğinde 3 cm, deriden kabarık tümöral lezyon; C ve D: Tümöral kitlenin cerrahi eksizyonu sonrası görüntü.

Erken Komplikasyonlar / Geç Etkiler ve Yaşam Kalitesi

P-20 **Referans Numarası: 80**

HEMATOLOJİ HASTALARINDA TROMBOSİT TRANSFÜZYON DENEYİMİMİZ

Funda Çam[1], Serap Altungayular[2], Fehmi Hindilerden[1], Emine Gültürk Erdem[1]

[1]Sağlık Bilimleri Üniversitesi Bakırköy Dr. Sadi Konuk Eğitim Ve Araştırma Hastanesi, Hematoloji Kliniği
[2]Sağlık Bilimleri Üniversitesi Bakırköy Dr. Sadi Konuk Eğitim Ve Araştırma Hastanesi, Kan Merkezi

Giriş: Anemi, trombositopeni ve koagülasyon profilindeki bozukluklar; hematoloji hastalarında sık karşılaşılan sorunlardır. Özellikle hematolojik maligniteler ile takipli hastaların kemik iliği, gerek sitotoksik kemoterapiye bağlı gerek ise hastalığın infiltrasyona bağlı olarak baskılanmıştır. Sıklıkla yeterli trombosit üretimi yapamadıkları için hastaların en önemli ihtiyaçlarından birisi trombosit transfüzyonudur (1). Hastalara kullanılan trombosit ürünleri bağışlanan tam kanlardan (rastgele verici trombosit süspansiyonu) veya tek vericiden (aferez trombosit süspansiyonu) elde edilebilir (2). Sağlıklı bir donörden istenen kan bileşenlerinin toplanması işlemine donör aferezi adı verilmektedir (3). Kan bankacılığının ilerlemesi ve tek donörden elde edilen trombositlerin kullanımına dair farkındalığın artması ile aferez trombosit süspansiyonlarının kullanımı da artmıştır. Bağış açısından bakıldığında iki aferez trombosit bağışı arasında geçen süre, tam kan bağışına kıyasla oldukça kısadır (4). Aferez trombosit bağışı yapan kişi 48 saat ara verdikten sonra tekrar trombosit bağışında bulunabilmektedir. Aferez trombositlerin bir diğer avantajı ise alıcıların fazla sayıda donör trombositine maruz kalmasını önleyerek, alloimmüniazson ve trasfüzyona bağlı enfektif olayları azaltmasıdır (5-6). Bir ünite aferez trombosit süspansiyonu, yaklaşık olarak 8 ünite randomize verici trombosit süspansiyonuna eşittir. Havuzlanmış trombosit süspansiyonu ise genellikle 4-6 ünite random verici trombosit süspansiyonunun birleşimiyle oluşturulmaktadır (5).

Gereç – Yöntem: Hastanemizde on yataklı Hematoloji Kliniği bulunmaktadır. Ayaktan tedavi - kemoterapi ünitesinde ise otuz beş koltuk bulunmakta ve mesai saatleri içerisinde (08.00-16.00) poliklinik hastalarına günübirlik yatış ile kan transfüzyonu yapılmaktadır. Hastanemizde kan merkezimiz tarafından donasyon yapılmaktadır. Gönüllü donörlerden alınan tam kandan, randomize verici trombositleri elde edilmektedir. Kan merkezimiz aferez trombosit için de mesai saatleri içerisinde donör kabul etmektedir. Bu ürünlere ek olarak ihtiyaç olması durumunda Kızılay'dan havuzlanmış trombosit ürünü temin edilmektedir. Çalışmamızda 2020 yılı boyunca hematoloji kliniği ve ayaktan kemoterapi ünitesinde hematoloji hastalarına yapılan trombosit transfüzyonları incelenmiştir.

Bulgular: 2020 yılı boyunca ayaktan tedavi ünitesi ve hematoloji kliniğinde toplam 1557 ünite trombosit takılmıştır. Bu ürünlerin %86,3'ü (1345 ünite) hematoloji kliniğinde yatmakta olan hastalara, %13,7'si ise (212 ünite) ayaktan tedavi alan hastalara kullanılmıştır. Kullanılan trombosit ürünlerinin temin edilme yöntemlerine baktığımızda ise sıklıkla (%61,2) random trombositlerin kullanıldığı tespit edilmiştir. Bunu sırayla %30,7 ile havuzlanmış trombositler ve %7,9 ile aferez trombositler takip etmektedir. Ayaktan hastalarda %63,2 oranında random trombositler kullanılmış olup bunu %32 ile havuzlanmış trombositler takip etmektedir. Yatan hastalarda %60,9 ile random trombositler ve %30,5 havuzlanmış trombositler kullanılmıştır. Donör aferezi açısından incelendiğinde ise yatan hastalarda donör aferezi ile trombosit kullanımı oranı %8,4 ve ayaktan hastalarda %4,7 olarak bildirilmiştir.

Tartışma - Sonuç: Aferez ile trombositlerin toplanmasındaki temel amaç ise hastaların az sayıda donör antijenine maruz kalmaları için tek donörden ürün hazırlamaktır. Yatan hastaların ise aferez trombosit donörü bulma oranı ayaktan hastalara göre yüksek bulunmuştur. Bu durum yatan hastaların sıkı takibi ile planlı transfüzyonlar yapılması ve düzenli hasta eğitimi ile açıklanabilir. Deneyimimizde 2019 yılında ayaktan ve yatan hematoloji hastalarında donör aferezi kullanma oranı %19,8 iken 2020 yılında bu oran 7,9'a düşmüştür (7). Bu durum pandemi döneminde donör ve hasta sayısının azalması ile ilgili olduğu düşünülmektedir. Tüm hastalarda random trombositlerin ağırlıklı kullanıldığı görülmüştür. Bu da kan bağışının önemini bir kez daha ortaya koymaktadır.

Anahtar kelimeler: Aferez, trombosit, donör, trombositaferez, ürün, transfüzyon

Kaynaklar

1. Prentice AG, Donnelly JP. Supportive care in the management of leukaemia. In: Hoffbrand AV, Catovsky D, Tuddenham EGD (eds). Postgraduate Hematology, 5th ed. Blackwell Publishing: 2005:586-602
2. Kan bankacılığı, transfüzyon tıbbı ve aferez. Hematolog, 2015
3. Mahmood WHW, Rifin NSM, Iberahim S, Mastazamin LT, Mustafa R. Significant reduction in hematological values after plateletpharesis: clinical implication to the donor. Asian Biomedicine, 2011, 5(3), 393-395.
4. Thokala RP, Radhakrishnan K, Anandan A, Panicker VK. Recovery of platelet count among apheresis platelet donors, Journal of clinical and diagnostic research: JCDR, 2016, 10(12), EC01.
5. Geetha C, Pavani M, Korti P, Jayashankar E, Deshpande AK. Factors affecting platelet yield in single donor plateletpheresis: A single institution experience, Indian Journal of Pathology and Oncology, 2017, 4(1), 23-26
6. Kalayoğlu Beşışık S. Tromboferez–Lökaferez, İ.Ü. Cerrahpaşa Tıp Fakültesi Sürekli Tıp Eğitimi Etkinlikleri, Herkes İçin Transfüzyon Tıbbı Sempozyum Dizisi, Mayıs 2005, No: 44, 175-188.
7. Çam F, Altunguyular S, Hindilerden F, Gültürk Erdem G (2020). Hematolojik malignitelerde trombosit süspansiyonu deneyimimiz (Sözel Poster Sunumu) 1 – 3 Ekim 2020 5. Ulusal Kan ve Kemik İliği Nakli Kongresi Bildiri Kitabı Syf 11-12.

■ Pediatrik Konular

P-21 Referans Numarası: 81

POLYAMA BK VİRÜSTE İNTRAVEZİKAL PRP YÖNTEMİ İLE TEDAVİ

Yasin Karakuş[1], Aysha Gadashova[1], Hakan Sarbay[1], Özkan Konuk[1], Zeynep Doğsan Yamalıoğlu[1], Abdullah Avni Atay[1], Barış Malbora[1]

[1]Yeni Yüzyıl Üniversitesi Gaziosmanpaşa Hastanesi

Giriş: Polyama BK virüse bağlı hemorajik sistit kemik iliği naklinde bağışıklığı baskılanmış hastalarında ciddi morbidite, mortaliteye neden olan ve uzun süre tedavi gerektiren bir komplikasyondur. Bu komplikasyonun tedavi sürecinde antiviral ilaçlar verilmesi ve hidrasyon sağlanması ve mümkünse immünsüpresiflerin kesilmesi veya dozunun azaltılması oldukça önemlidir. Bütün bu tedavilere rağmen virüsün mesane içerisine verdiği hasarı onarmak uzun zaman almaktadır.

Trombosit yönünden özel yöntemlerle zenginleştirilmiş plazma (PRP: *Platalet Rich Plasma*, trombositten zengin plazma) son yıllarda pek çok tıbbi durumda kullanılmaya başlanmıştır. Mesane hasarını kısa sürede iyileştirmek için intravezikal PRP uygulamasını kliniğimizde deneyimledik. Hastalarımızda bu tedavi yöntemi ile mesane onarımında kısa sürede iyileşme gözlemledik.

Gereç ve Yöntem: Kalsiyum glukonat monohidrat ve kalsiyum levülinat dihidrat solüsyonu eklenerek aktive edilen PRP, sistoskopi yöntemiyle mesane içerisine girilerek mesane duvarına enjekte edilmiştir. Bu işlem sonrasında sonda ile mesane içerisi boş bırakılarak mesane onarımı sağlanmaya çalışılmıştır.

Sonuç: Aktive edilmiş intravezikal PRP yöntemi uygulanmış tüm olgularda kısa sürede iyileşme sağlanmıştır. Bu yöntemin Polyoma BK virüsüne bağlı hemorajik sistitde kullanımının yaygınlaştırılması birçok hasta için yararlı olacaktır.

Anahtar kelimeler: Çocuk, kemik iliği nakli, polyoma BK virus, hemorajik sistit, tedavi

Tablo 1.

.	*Olgu 1 (M.T)*	*Olgu 2 (E.Ç)*	*Olgu 3 (T.T)*	*Olgu 4 (Z.B.T)*	*Olgu 5 (A.S.D)*
Nakil Yaşı	11 yaş	4 yaş	18 yaş	8 yaş	10 yaş
Cinsiyet	K	E	E	K	E
Tanı	Talasemi Majör	B-ALL	AML	B-ALL	T-ALL
Verici Tipi	MSD	MUD	MSD	Haploidentik	MUD
Virüsün başlangıç zamanı (gün)	+10	+19	+24	+39	+46
Siklofosfamid Kullanımı	Pre-KİT 40 mg/kg gün (4 gün) -Post KİT 10 mg (2 gün)	Kullanılmadı	Kullanılmadı	Pre-KİT 40 mg/kg gün (2 gün)	Kullanılmadı
GvHH varlığı	Cilt grade 2	Cilt grade 2	GIS grade 3 Cilt grade 2	Yok	Cilt grade 2
Kullanılan immünsüpresifler	Siklosporin M. Prednizolon	Siklosporin M. Prednizolon	Siklosporin M. Prednizolon Tacrolimus	Siklosporin	Siklosporin M. Prednizolon
Sidosfovir 5mg/kg	5 doz	3 doz	2 doz	2 doz	5 doz
İntravezikal sidofovir sayısı	5	3	2	2	5
PRP öncesi İntravezikal Koterizasyon	Yapıldı	Yapıldı	Yapıldı	Yapıldı	Yapıldı
PRP Uygulama zamanı (gün)	+71	+50	+65	+40	+66
Hemorajik Sistitin Sonladığı Gün	+84	+54	+72	+45	+72
Hidrasyon (3000 ml/m2)	+	+	+	+	+
Mesane irrigasyonu	+	+	+	+	+

■ Pediatrik Konular

P-22 Referans Numarası: 91

KÖK HÜCRE NAKLİ SÜRECİNDE PERİNEAL EKTİMA GANGRENOZUM

Yasin Karakuş[1], Esra Kantarkıran[1], Kubilay Avcılar[1], Aysha Gadashova[1], Hakan Sarbay[1], Abdullah Avni Atay[1], Barış Malbora[1]

[1]Yeni Yüzyıl Üniversitesi Gaziosmanpaşa Hastanesi

Giriş: Pseudomonas *aeruginosa* aerob, Gram negatif bir bakteridir ve nemli ortamlarda çoğalır. İmmünsüpresif ve invazif işlemler uygulanan hastalarda ciddi enfeksiyonlara yol açabilir. Aynı zamanda hayatı tehdit eden ciddi nazokomiyal enfeksiyonlarda da etkendir. Ektima gangrenozum, Pseudomans *aeruginosa* ile ilişkili bir cilt bulgusudur. Bu olgularda enfeksiyonun uygun antibiyotiklerle kontrolü ve cilt bakımı oldukça önemlidir.

Olgu: Hemofagositik lenfohistiyositoz tanısı alan 13 aylık kız hastaya tam uyumlu kardeş vericiden hematopoetik kök hücre nakli yapıldı. Kök hücre kaynağı olarak kemik iliği kullanıldı. Naklin +3. gününde hastada ateşle birlikte perineal bölgesinde keskin kenarlı nekrotik ülserler gözlemlendi. Bu dönemde kan sayımında Hb:8.9 g/dL, Lökosit: 190/µL, lenfosit: 110/µL, nötrofil: 60/µL, PLT: 102.000/µL idi. CRP 29 mg/L (0-6). Biyokimyasal tetkikleri normaldi. Hastadan yara yeri kültürü gönderildi. Fusidik asit ve gümüş sülfadiazinli krem ve günde 4 kez ıslak pansuman yapıldı. Bununla birlikte klinoptilotit'li pudra başlandı. Kateter, perifer ve kateter ucu kültürlerinde Staphylococcus *epidermis,* yara yeri sürüntü kültüründe ise *Pseudomonas aeruginosa* üredi. Linezolid ve vankomisin kesildi. Kolistimetat sodyum ve tazobaktam başlandı. Tazobaktam 17. Kolistimetat sodyum 14. günde kesildi. Yapılan tedavi ve bakım sonrası hastanın genel durumunun, yara yerinin ve nötropenisinin düzelmesi ile birlikte naklin +34. gününde hastaya alt bakımı ve ilaç eğitimi verilerek, haftalık kontrol planlanarak taburcu edildi.

Tartışma: Hastamız miyeoablatif rejim ve immünsüpresyon tedavi alması sonucu uzun hastane yatışına bağlı ve süreçte gelişen ektima gangrenozum tedavisi bu olguda diğer hastalara göre zorlukları bulunmaktadır. Bunun temel sebebi nakil sonrası hastanın aldığı kemoterapiye bağlı 2-3 haftalık nötropeni süresi, beslenme bozukluğu ve ishaldir. Engraftman ve sonrasında görülebilecek nakil komplikasyonları nedeniyle bu süreçte hastaya immünsüpresyon verilmeye devam edilmesi de süreci zorlaştırmıştır.

Pseudomonas ile ilişkili gözlenen deri bulguları sıklıkla folikülit, yara yeri infeksiyonu ve yeşil tırnak sendromudur. Bakteriyel bir vaskülit olan ektima gangrenozum, Pseudomonas sepsisinde ven, arter duvarları ve subkutan dokuya bakterinin yayılması ile gözlenen nadir bir deri bulgusudur. Bu bulgu Pseudomonas sepsisi olanların %1-3' ünde ortaya çıkar. Özellikle genital bölge, bacaklar, karın ve ekstremitelerde görülür. Nekroz arterden çok küçük venleri etkililer. Eritemli veya purpurik bir makül olarak başlayan lezyon 12-24 saat içerisinde hemorajik bir büle ve merkezi siyah olan gangrenöz bir ülsere dönüşür. Çok sayıda lezyon olması gecikmiş tedavi ve nötropeni kötü seyir gösteren faktörler olarak tanımlanmıştır.

Pseudomonas *aeroginosa* sepsisinin tanımada ektima gangrenozum yardımcı bir deri lezyonudur. Ayrıca orta kulak iltihabı, ateş, pnömoni, gastrointestinal tutulum, nötropeni ve koagülasyon bozukluları var ise şüphe güçlenir. Bu klinik özellikler hızlı bir şekilde Pseudomonas *aeroginosa*'ya etkili uygun antibiyotik tedavi başlanmasını gerektirir. Bazı olgularda antibiyotik tedavisine rağmen lezyonların iz bırakarak iyileştiği bildirilmiştir.

Sağlıklı çocuklarda bildiren Pseudomonas *aeroginosa* sepsisini özetleyen 73 olgunun sunulduğu bir yayında deri lezyonları, ateş, ishal, pnömoni ve şok en sık gözlenen bulgular olmuştur. Ölüm oranı ise %55 civarında saptanmıştır. Olgumuzda kullandığımız klinoptilotit içeren pudranın yara yeri iyileştirmede hızlı ve etkin olduğu gözlemlendi. Sonuç olarak Pseudomonas *aeroginosa* immünsüpresif kullanan nötropenik hastalarda hayatı tehdit eden enfeksiyonlara yol açabileceği ve ektima gangrenozum gibi cilt lezyonlarına yol açabileceğini vurgulamak amaçlanmıştır. Yara yeri iyileşmesindeki klinoptilotit'li pudranın bu tür hastalarda etkili olabileceği gözlemlenmiştir. Bu pudranın etkinliğinin kanıtlanabilmesi için daha detaylı çalışmalar yapılmalıdır.

Anahtar kelimeler: Kemik iliği nakli, çocuk, Pseudomonas aeruginosa, ektima gangrenozum

Kaynaklar

Viola L, Langer A, Pulitano S, et al. Serious pseudomonas aeruginosa infection in healthy children: case report and review of literature. Pediatr Int 2006; 48: 330-3. Goolamali SI, Fogo A, Killian L, et al. Ecthyma gangrenosum: an important feature of pseudomonal sepsis in a previously well child. Clin Exp Dermatol 2008; 34: e180-2.

Resim 1. Perinal bölgede keskin nekrotik ülserler

Resim 2. Tedavi ve bakım sonrası cilt bulgularında gerileme

e-POSTER BİLDİRİLER

■ Erken Komplikasyonlar / Geç Etkiler ve Yaşam Kalitesi

P-23 Referans Numarası: 95

OTOLOG KÖK HÜCRE NAKLİ SONRASI ENGRAFMAN SENDROMU, OLGU SUNUMU

Gülten Korkmaz[1], Selin Merih Urlu[2], Derda Gökçe[1], Funda Ceran[1], Simten Dağdaş[1], Gülsüm Özet[1]

[1]Ankara Şehir Hastanesi Hematoloji Kliniği
[2]Niğde Ömer Halisdemir Eğitim Ve Araştırma Hastanesi Hematoloji Kliniği

Giriş: Kök hücre nakli (KHN) sonrası engrafman sendromu (ES) %5-79 oranında bildirilmiştir (1). Tanı kriterleri arasında deri döküntüsü, ateş, pulmoner ödem, hepatik disfonksiyon, renal yetmezlk, kilo artışı ve geçici ensefalopati tablosu bulunmaktadır. Biz de otolog kök hücre nakli sonrası engrafman sendromu gelişen vakamızı sunuyoruz.

Vaka: 65 yaşında erkek hasta, Şubat 2020'de Ig G lambda multiple myelom tanısı aldı. Anemi ve kemiklerde multipl litik lezyonları olan hasta 3 kür VCD sonrası kontrol kemik iliğinde %40 plazma hücresi saptandı VRD tedavisine geçildi. 4 kür VRD sonrası parsiyel yanıt alındı ve Ocak 2021'de 140 mg/m^2 melfalan hazırlama rejimi ile otolog KHN yapıldı. Nakil sonrası 11. günde nötrofil ve 12. günde trombosit engrafmanı oldu. Naklin 13.gününde ateş, kilo artışı, döküntü, ishal şikayeti ve başka bir nedenle açıklanamayan dalgalı ensefalopati tablosu gelişti. Hastanın ateş nedenini dışlamak için kültürleri alındı ancak enfeksiyoz bir odak saptanmadı. CRP artışı görüldü (21,3 mg/dl) ve prokalsitonini normaldi. Spitzer kriterlerine göre değerlendirildi ve engrafman sendromu tanısı ile 3 gün 1 mg/kg dozunda metilprednizolon (MP) verildi. Şikayetleri gerilemesi üzerine doz azaltımı yapılmadan kesildi ancak 4 gün sonra döküntü, ateş, kilo artışı ve ensefalopati tablosu tekrarladı, tekrar MP başlandı ve doz azaltarak 1 haftada kesildi. Hastanın şikayeleri tamamen kaybolduğu görüldü.

Tartışma: ES hem otolog hem allojenik KHN sonrası görülebilmektedir. Görülme sıklığı farklı çalışmaklarda %5-79 gibi geniş bir aralıkta bildirilmiştir. Bunun nedeni semptomların başka nedene bağlanması veya gözden kaçıyor olması olabilir. Literatürde ES nötrofil engafmanının 4 gün öncesi ile bir gün sonrasına kadar olabileceği bildirilmiştir (1). Bizim vakamızda literatürle uyumlu şekilde nötrofil engrafmanından bir gün sonra ES gelişti. Literatürde faklı tanı kriterleri kullanılmış olup sıklıkla Spitzer ve arkadaşlarının tanımladığı kriterler kullanılmaktadır (2). Buna göre; nonenfeksiyoz ateş, ilaçlara bağlı olmayan döküntü ve non kardiyojenik pulmoner ödem majör kriterler; hepatik disfonksiyon, renal yetmezlik, kilo artışı ve başka sebeple açıklanamayan geçici ensefalopati ise minör kriterler olarak tanımlanmıştır. Tanıda 3 major veya 2 majör 1 minör kriterin olması şartı aranmaktadır. Faklı çalışmalarda bunlara ek olarak non infeksiyoz diyare, CRP artışı, IL-6 artışı gibi klinik ve laboratuar bulguların da olabileceği belirtilmiştir (3). Bizim vakamızda da Spitzer kriterleri dikkate alınacak olursa 2 major ve 2 minör kriteri mevcuttu. Eş zamanlı olarak prokalsitonin normalken; CRP atışı vardı. Tedavide genellikle 1-2 mg/kg / gün dozunda 2-7 gün arasında MP kullanılmış olup doz azaltımı yapılarak veya yapılmadan kesilmiştir (2). Bir çalışmada uzamış steroid tedavisinin ensefalopati riskini artırabileceği öne sürülmüştür (4). Biz de vakamıza 1 mg/kg/gün dozunda MP başladık ve semptomların gerilemesi nedeniyle 3. günde kestik ancak şikayetlerin tekrarlaması üzerine tekrar başladık ve 1 haftada doz azaltarak kestik. Tanı için tanımlanan kriterler nakil sonrası pek çok duruma bağlı görülebileceğinden, bunların bir arada görülmesi ve nakil günleri göz önüne alınarak ES gözden kaçırılmaması açısından dikkatli olunmalıdır.

Anahtar kelimeler: Multipl Myelom, Otolog Kök Hücre Nakli, Engrafman Sendromu

Kaynaklar

1- Grant et all. Engraftment syndrome following hematopoietic stem cell transplant: A review of the literature. Clinical Transplantation. 2020;34:e13875.

2- Spitzer TR. Engraftment syndrome following hematopoietic stem cell transplantation. Bone Marrow Transplant. 2001;27:893-898.

3- Chang L, Frame D, Braun T et al. Engraftment syndrome after allogeneic hematopoietic cell transplantation predicts poor outcomes. Biol Blood Marrow Transplant. 2014;20(9):1407-1417

4- Hong KT, Kang HJ, Kim NH et al. Peri-engraftment syndrome in allogeneic hematopoietic SCT. Bone Marrow Transplant. 2013;48(4):523-528

■ Pediatrik Konular

P-24 Referans Numarası: 96

T-ALL Lİ YÜKSEK RESKLİ BİR HASTADA CR1'DE YAPILAN NAKİL SONRASI GRAFT YETMEZLİĞİ NEDENİYLE YAPILAN BAŞARILI İKİNCİ NAKİL

Adalet Meral Güneş[1], Melike Sezgin Evim[1], Salih Güler[1]

[1]Bursa Uludağ Üniversitesi Tıp Fakültesi Sabahattin Gazioğlu Çocuk Hematoloji Ve Onkoloji Hastanesi

Amaç: Malign hematolojik bozukluklarda Allo-HKHN sonrası greft yetmezliği olan hastalarda genel sağkalım, greft başarısızlığı olmayanlara göre önemli ölçüde daha düşüktür. Zayıf greft fonksiyonunu birincil greft yetmezliğinden ayırt etmek önemlidir. Kemik iliğinden birinci Allo-HKHN sonrası ikincil greft yetmezliği / zayıf greft fonksiyonu görülen hastanın periferik kök hücre kaynaklı başarılı ikinci Allo-HKHN naklini sunmak istedik.

Olgu: T-ALL nedeniyle tedavi edilen hasta 8. gün steroid yanıtı kötü,15. gün kemik iliği M3 olduğu için CR1'de HLA tam uyumlu kardeşinden (10/10) allojenik HKHN yapılmak üzere transplantasyondan 8 gün önce yatırıldı. Donör-hasta arasında majör kan grubu uyumsuzluğu vardı. Hazırlama rejimi olarak; TBI ve Etoposıde verildi. Greft Versus Host Hastalığı(GVHH) proflaksisi için siklosporin A kullanıldı. Hastanın PPD'si sınırda pozıtıf olduğu için Izoniyazid (INH) tedavisi nakil öncesi başlandı. Kİ kaynaklı 4,53x10^6/kg CD34 hücre sayısı ile nakil yapıldı. Myeloid engraftmanı + 16. Gün, trombosit engraftmanı + 41.gün oldu. +1. günden itibaren saçlı deri, yüz ve gövdenin üst kısımlarında makulopapuler döküntüleri gelişti. Tablo ilaç erüpsiyonu olarak değerlendirildi ve İNH tedavisi +4. günde kesildi. Döküntüleri tamamen kayboldu.+3. günde makroskopik hematürisi gelişti, mikrobiyolojik taramaları negatif saptandı, hazırlama rejimine bağlı hemorajik sistit olarak düşünüldü. Konservatif tedaviyle geriledi. +12. günde grade I gatrointestinal-GVHH, +19. günde cilt GVHH gelişti, sadece lokal tedavi ile bulgular geriledi. +30, +48, +56.günlerde bakılan kimerizm sonuçları sırası ile %98, %97.6, % 82.3 şeklinde düşüş gösterdi. Tüm morfolojik değerlendirmelerde hasta remisyondaydı. +60. gün hastanın kan grubunun donör olarak değiştiği saptandı. Hastanın bisitopenisi devam ettiği için granülosit koloni stimule edici faktör (G-CSF), trombosit ve eritrosit transfüzyonu almaya devam etti. Hastada bu bulgularla sekonder engraftmant yetmezliği/zayıf greft fonksiyonu düşünüldü. İmmunsupresif tedavisi +69. gün kesildi. +76.gün ve +84.gün kemik iliğinden kimerizm sırasıyla % 41,3 ve % 15,3 saptandı. Kimerizm düşmesi ile birlikte biopside kemik iliğinin hiposellüler, aplastik ancak blastik olmadığı görüldü. Hastaya G-CSF, Eritropoetin ve eltrombopag verilmesine rağmen rekonstrüksiyon olmadı. PCR-MRD negatif saptandı. Hasta zayıf engraftmant ve greft yetmezliği olarak değerlendirildi, +102. günde Siklofosfomid, Fludarabin ve ATG ile hazırlama rejimi sonrası tam uyumlu (10/10) diğer kardeşinden periferik kan kaynaklı 2. Allo-HKHN (CD34 8,1x 10^6/kg) yapıldı. +11. gün myeloid engraftmanı, +24.gün trombosit engraftmanı oldu. Engraftman sendromu gelişmeyen hasta bu sürede toplamda 2 kere eritrosit suspansiyonu 15 kere Trombosit suspansiyonu aldı. İzlemde sorun gelişmeyen hasta halen sağlıklı ve poliklinik kontrollerine devam etmektedir.

Tartışma: Zayıf greft fonksiyonu, düşük hayatta kalma oranlarına neden olabilen ölümcül bir komplikasyondur. Çalışmalarda ikinci Allo-HCST'den sonra genel sağkalım oranı %11-%28 arasında bildirilmiştir. İkincil nakilin aynı donörden mi farklı bir donörden mi yapılacağı, kullanılacak hazırlama rejimi karar verilmesi gereken önemli noktalardır.

Anahtar kelimeler: Transplantation, Delayed Graft Function,

Kaynaklar

1.Graft failure after allogeneic hematopoietic stem cell transplantation Zehra Narli Ozdemir, Sinem Civriz Bozdağ Transfusion and Apheresis Science 57 (2018) 163–167

2.C. Ferra et al. Outcome of graft failure after allogeneic stem cell transplant: study of 89 patients.Leuk Lymph, 56 (3) (2015), pp. 656-662

3. Federico M. Samuel R J Sanz T Cell–Depleted Related HLA-Mismatched Peripheral Blood Stem Cell Transplantation as Salvage Therapy for Graft Failure after Single Unit Unrelated Donor Umbilical Cord Blood TransplantationBiology of Blood and Marrow Transplantation. Volume 20, Issue 7, July 2014, 1060-1063

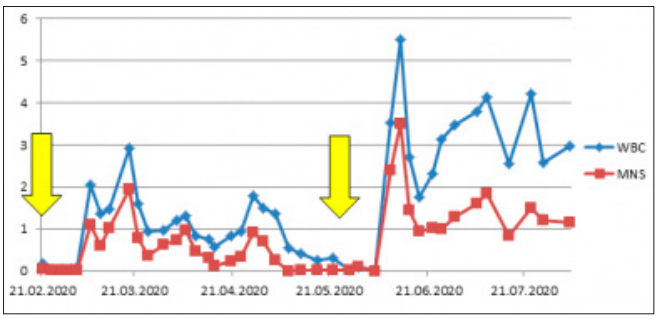

Şekil 1. Hatanın I. ve II. HKHN sonrasında lökosit (WBC) ve MNS değerleri.

■ Erken Komplikasyonlar / Geç Etkiler ve Yaşam Kalitesi

P-25 Referans Numarası: 98

HEMATOPOETİK KÖK HÜCRE NAKLİ SONRASI TROMBOTİK MİKROANJİOPATİ GELİŞEN AKUT LENFOBLASTİK LENFOMA OLGUSU

Ünal Ataş[1], Ece Vural[1], Fadime Nurcan Alhan[1], Utku Iltar[1], Orhan Kemal Yücel[1], Ozan Salim[1], Levent Ündar[1]

[1]Akdeniz Üniversitesi Tıp Fakültesi, İç Hastalıkları Anabilim Dalı, Hematoloji Bilim Dalı

Giriş: Hematopoetik kök hücre nakli (HKHN), genellikle malign olmak üzere birçok hematolojik hastalıkta önemli bir tedavi seçeneğidir. Ancak hastalarda HKHN ile birlikte birçok nakil ilişkili komplikasyon gelişebilmektedir. Bu komplikasyonların bir kısmı önemli bir morbidite veya mortalite nedeni olabilmektedir. Mikroanjiopatik hemolitik anemi, böbrek fonksiyon bozukluğu ve nörolojik semptomların bir arada bulunduğu nakil ilişkili trombotik mikroanjiopati (Nİ-TMA), diğer HKHN ilişkili komplikasyonlar ile de karışabileceğinden tanı süreci ve yönetimi zor olan mortalitesi de yüksek bir komplikasyondur. Burada allojenik HKHN'nin ikinci ayında Nİ-TMA gelişen olguyu sunuyoruz.

Olgu: Hipertansiyon, astım ve romatoid artrit tanıları bulunan 55 yaşındaki kadın hasta takipli olduğu klinikten tarafımıza pansitopeni nedeni ile yönlendirildi. Yapılan inceleme ile hasta Ph kromozomu pozitif B-ALL tanısı aldı. İndüksiyon tedavisi olarak HyperCVAD kemoterapi protokolü ve imatinib başlandı. Aile içi donör bulunamayan tam remisyondaki hastaya, akraba dışı 9/10 uyumlu donörden myeloablatif hazırlama rejimi FLU-BU (fludarabin 40 mg/m^2/4gün, busulfan 0,8/kg/4gün) uygulanarak HKHN yapıldı. Graft-versus-host hastalığı (GVHH) profilaksisinde ATG, siklosporin ve metotreksat kullanıldı. Nakil sonrası 13. günde nötrofil engrafmanı olan hastada 23. günde akut cilt GVHH gelişti. Steroid tedavisi başlanması ile birlikte lezyonları kontrole altına alınan hasta taburculuktan 1 hafta sonra ishal şikayeti olması üzerine gastrointestinal GVHH ön tanısı ile yeniden yatırıldı. Endoskobik görüntüleme ve biyopsi sonrası steroid dozu arttırılan ve siklosporin tedavisine devam edilen hastaya ruksolitinib başlandı. İshal miktarında gerileme olan hastada takipte derin trombositopeni, LDH yüksekliği ve periferik yaymada şistositler izlendi. Hastada Nİ-TMA düşünüldü. Nİ-TMA etyolojisinde kalsinörin inhibitörleri, akut GVHH, enfeksiyöz durumlar rol oynayabileceği için siklosporin yerine MMF'e geçildi, GVHH tedavisine devam edildi ve CMV viremisi tespit edilerek valgansiklovir tedavisi başlandı. Ek olarak terapötik plazma değişimi başlanan hastanın gönderilen ADAMSTS13 aktivitesi normal saptandı. Bu süreç zarfında karın ağrısı, lipaz yüksekliği ve ardından gastrointestinal sistem kanaması gelişen hastanın orali kapatıldı, endoskopi ve kolonoskopide kanama odağı saptanamadı. Takipte kanamayla birlikte hipoksi ve hipotansiyona ikincil myokard enfarktüsü gelişen hastaya yoğun kan tranfüzyonu yapıldı. MAHA bulguları devam eden hastada ek olarak renal yetmezlik ve proteinüri klinik tabloya eklendi. Sol üst ekstremite derin venlerinde tromboz da gelişti. Bir süre sonra bilinç değişikliği gelişen hastanın santral sinir sistemi görüntülemesinde patoloji saptanmadı. ADAMSTS13 aktivitesi normal olan, Nİ-TMA kliniği daha net olarak çıkan ve plazma değişiminden belirgin fayda görmeyen hastaya endikasyon dışı başvuru ile ekulizumab tedavisi başlandı. Ancak henüz tedavinin birinci haftasında olan hasta genel durum bozukluğu ve çoklu organ yetmezliğinden exitus oldu.

Tartışma: Nİ-TMA patofizyolojisinde endotelyal hasar sonrası meydana gelen mikrotrombüsler rol oynamaktadır. Genellikle hazırlama rejimleri, kalsinörin inhibitörleri, enfeksiyonlar veya GVHD gibi tetikleyici bir faktör olmaktadır. Sıklıkla böbrek, akciğer, santral sinir sistemi ve gastrointestinal sistem etkilenmektedir. Kesin tanısı doku biyopsisi ile olsa da bu hasta grubunda zor olabileceğinden, çeşitli klinik ve laboratuar kriterleri kullanılarak Nİ-TMA teşhisine yardımcı olacak algoritmalar oluşturulmuştur. Tedavi sürecinde tetikleyici faktörlerin düzeltilmesi ilk aşamada yapılması gerekendir. Tedavi sürecinde ön plana çıkan seçenekleri terapötik plazma değişimi, ekulizumab, defibrotide, rituksimab gibi görünmektedir. Yönetimi zor ve mortalitesi yüksek nakil ilişkili bir komplikasyondur. Bu yüzden erken tanı ve tedavi stratejisini erken belirleme hayati önem arz etmektedir.

Anahtar kelimeler: Hematopoetik Kök Hücre Nakli, Trombotik Mikroanjiopati

Pediatrik Konular

P-26 Referans Numarası: 109

MALİGN İNFANTİL OSTEOPETROZİS OLGUSUNDA ERKEN DÖNEMDE TANI VE NAKİLİN ÖNEMİ

Özlem Tüfekçi[1], Altuğ Koç[2], Ayhan Abacı[3], Handan Güleryüz[4], Şebnem Yılmaz[1], Hale Ören[1]

[1]Dokuz Eylül Üniversitesi Tıp Fakültesi Çocuk Hematoloji Bilim Dalı
[2]Dokuz Eylül Üniversitesi Tıp Fakültesi Tıbbı Genetik Bilim Dalı
[3]Dokuz Eylül Üniversitesi Tıp Fakültesi Çocuk Endokrinoloji Bilim Dalı
[4]Dokuz Eylül Üniversitesi Tıp Fakültesi Pediatrik Radyoloji Bilim Dalı

Malign infantil osteopetrozis; osteoklast rezorpsiyonunun azalması ve kemik yapımının artışı ile karakterize, otozomal resesif geçişli nadir bir genetik hastalıktır. Klinik tabloda; kemik metabolizması bozukluğu yanı sıra kemik iliğinde yeterli alanın olmaması nedeni ile ekstramedüller hematopoez ve lökoeritroblastozis bulguları mevcuttur. Altta yatan mutasyon ile ilişkili birçok alt tipi belirlenmiş olan bu hastalığın çoğu tipinde hematopoetik kök hücre nakli (HKHN) ile kemik metabolizması bozuklukları ve kemik iliği yetmezliği düzelmektedir. Burada beş aylık iken malign infantil osteopetrozis tanısı alan ve genetik tanısı kesinleşince HKHN hazırlıkları kısa sürede başlanan bir kız hasta sunulmuştur.

Beş aylık kız hasta beslenme güçlüğü nedeni ile çocuk acil servise getirildi. Fizik incelemede ön fontanel genişliği, atipik yüz görünümü, hepatosplenomegali ve yapılan tetkiklerinde lökositoz, anemi, trombositopeni, fosfor düşüklüğü ve alkalen fosfotaz yüksekliği saptandı. Periferik yayma; gözyaşı hücreleri, polikromazi, miyeloid ve eritroid seriye ait öncül hücrelerinin varlığıyla lökoeritroblastozis ile uyumlu olarak bulundu (Resim 1). Mevcut klinik bulgularla malign infantil osteopetrozis ön tanısı düşünülen hastanın buna yönelik yapılan direkt grafi incelemelerinde kemik dansitede artış ve raşitik bulgular (osteopetrorickets) dikkati çekti (Resim 2). Hematolojik ve endokrin anormallikler yanı sıra olası nörolojik, göz ve işitme komplikasyonları nedeni ile ilgili bölümler tarafından değerlendirildi ve multidisipliner olarak takibe alındı. Bir ay içerisinde sonuçlanan genetik mutasyon analizinde patojenik homozigot *TCIRG1* mutasyonu saptanan hastanın HKHN endikasyonu kesinleşmiş oldu. Aile içi doku taramasında babanın 10/10 uyumlu bulunması üzerine HKHN için hazırlıklara başlandı.

Malign infantil osteopetrozis: altta yatan mutasyon ile ilişkili olarak birçok alt tipinin HKHN ile başarılı bir şekilde tedavisinin mümkün olduğu bir genetik hastalıktır. *TCIRG1* mutasyonu saptanan bazı hastalarda, hastamızda da olduğu gibi paradoksik olarak raşitizm bulguları da eşlik etmektedir. Bu hastalarda, genetik tanının bir an önce kesinleştirilip gerekli hazırlıklara hemen başlanması HKHN başarısı açısından çok önemlidir. HLA tam uyumlu nakil yapılan hastalarda 5 yıllık hastalıksız yaşam oranı %88 olarak saptanmış ancak nakil yapılan yaşın 10 aydan büyük olması durumunda önemli oranda graft rejeksiyonu ve kimerizm kaybı olduğu bildirilmiştir. Hastamızın da bir ay içinde genetik tanısı kesinleşmiş, HLA tam uygun donörü bulunmuş ve altıncı ayında nakil hazırlıklarına başlanmıştır.

Anahtar kelimeler: malign infantil osteopterozis, hematopoetik kök hücre nakli, osteopterorickets

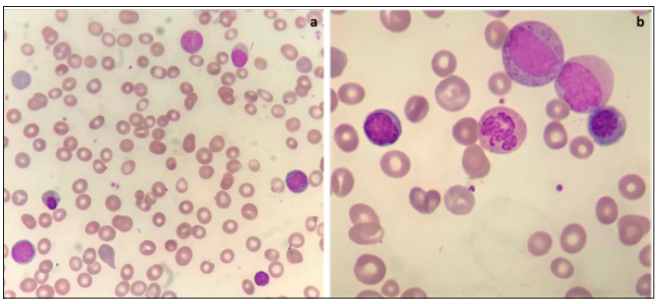

Resim 1. Periferik yaymada polikromazi, gözyaşı hücreleri, çekirdekli eritrosit ve myeloid öncül hücreleri (lökoeritroblastozis) (Wright boya, x100 objektif)

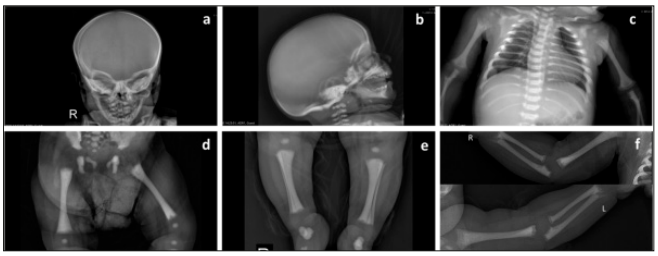

Resim 2: Kafatası (a,b), göğüs (c) ve ekstremite (d-f) direkt grafileri. Tüm direkt grafilerde kemik dansitede artış, skleroz; alt ve üst ekstremitelerde eşlik eden raşitizme bağlı periost reaksiyonu ve metafizyel genişleme; alt ekstremitelerde Erlenmeyer flask deformitesi.

Enfeksiyöz Komplikasyonlar

P-27 Referans Numarası: 115

ALLOJENEİK KÖK HÜCRE NAKLİ YAPILAN HASTADA GELİŞEN FUSARİUM ENFEKSİYONUNUN AMFOTERİSİN B VE VORİKONAZOL İLE BAŞARILI TEDAVİSİ

Funda Tekkeşin[1], Suar Çakı Kılıç[1], Büşra Kara Yiğit[1], İlkin Zindancı[2], Ebru Itır Zemheri[3], Begüm Şirin Koç[1], Ülkü Miray Yıldırım[1]

[1]Sbü Ümraniye Eğitim Ve Araştırma Hastanesi, Pediatrik Kök Hücre Nakil Ünitesi
[2]Sbü Ümraniye Eğitim Ve Araştırma Hastanesi, Dermatoloji Bölümü
[3]Sbü Ümraniye Eğitim Ve Araştırma Hastanesi Patoloji Bölümü

Giriş: Fusarium, insanlarda lokal veya dissemine enfeksiyonlara neden olan saprofit ve oportunistik patojen bir mikroorganizmadır. Dissemine Fusarium enfeksiyonu immünkompromize hastalarda önemli bir morbidite ve mortalite sebebidir. Burada, Aplastik anemi nedeni ile allojeneik kök hücre nakli yaptığımız hastada dissemine Fusarium enfeksiyonunun Amfoterisin B ve Vorikonazol ile başarılı tedavisi sunulmuştur.

Vaka: Dokuz yaşında kız hasta, aplastik anemi tanısı ile tam uyumlu kız kardeşinden allojeneik kök hücre nakli yapılması amacı ile merkezimize yönlendirildi. Hazırlama rejiminde Fludarabin (30 mg/m2/gün, 5 gün boyunca), siklofosfamid (50 mg/kg/gün, 4 gün boyunca) ve mesna kullanıldı. GVHD profilaksisi amacı ile ATG (30 mg/kg), Metotreksat, folinik asit ve siklosporin (3 mg/kg/gün) kullanıldı, ancak siklosporin ile alerjik reaksiyon gelişmesi nedeni ile takrolimusa geçildi. Hastanın -3. Günde ateşinin olması nedeni ile sefepim tedavisi başlandı ancak ateş yüksekliği devam eden hastaya sefepim kesilerek meropenem ve teikoplanin başlandı. +5. Günde G-CSF başlandı. +6. Günde vücudunda kaşıntılı, eritemli, ortası püstüler döküntülerin ortaya çıkması nedeni ile kültürleri alınarak amfoterisin B tedavisi başlandı. Tüm vücudunda döküntülerin artması nedeni ile biyopsi alındı. Histopatolojik incelemede PAS (+), septalı, hyalin hif ve sporları "muz"şeklinde; Fusarium ile uyumlu olarak izlendi. Hastaya ateşinin devam etmesi nedeni ile vorikonazol eklendi. Ateşleri kontrol altına alınan hastanın gönderilmiş olan mantar kültüründe üreme olmadı. Amfoterisin B 15 güne tamamlanarak kesildi. Vorikonazol tedavisi +24. Günde oral forma geçildi. Hastanın izlemi 11 aydır, tam kimerik devam etmektedir.

Sonuç: Fusarium enfeksiyonu, özellikle kök hücre nakli yapılan hastalarda, tanısı zor, uygun zamanda ve uygun şekilde tedavi edilmediği durumda mortalitesi yüksek, nadir patojenlerdendir. Tedavisi hakkında belirgin bir

konsensus sağlanamamış olmasına rağmen hastamızda erken dönemde düşünülerek Amfoterisin B ve vorikonazol ile başarılı bir şekilde tedavi edilmiştir.

Anahtar kelimeler: allojeneik kök hücre nakli, aplastik anemi, Fusarium

Kaynaklar

1-Marcio Nucci, Kieren A Marr, Flavio Queiroz-Telles ve ark. Fusarium infection in hematopoietic stem cell transplant recipients.Clin Infect Dis. 2004 May 1;38(9):1237-42

2-Ping Cheng, Fankai Meng, Donghua Zhang. Fatal Fusarium solani infection after stem cell transplant for aplastic anemia. Exp Clin Transplant. 2014 Aug;12(4):384-7

3-Gulsum Tezcan, Betil Ozhak-Baysan, Ana Alastruey-Izquierdo ve ark.Disseminated fusariosis caused by Fusarium verticillioides in an acute lymphoblastic leukemia patient after allogeneic hematopoietic stem cell transplantation.J Clin Microbiol. 2009 Jan;47(1):278-81.

tüm vücutta Fusarium yaygın döküntüler

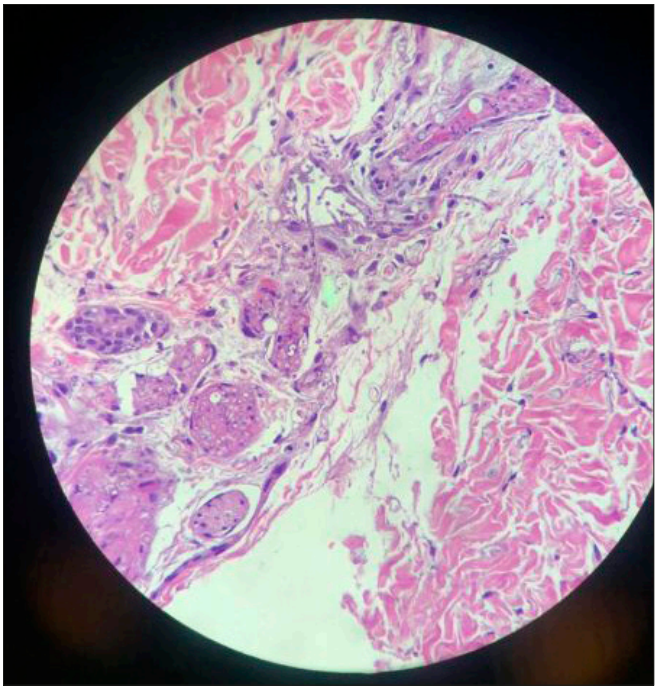

Fusarium, histopatolojik görünüm

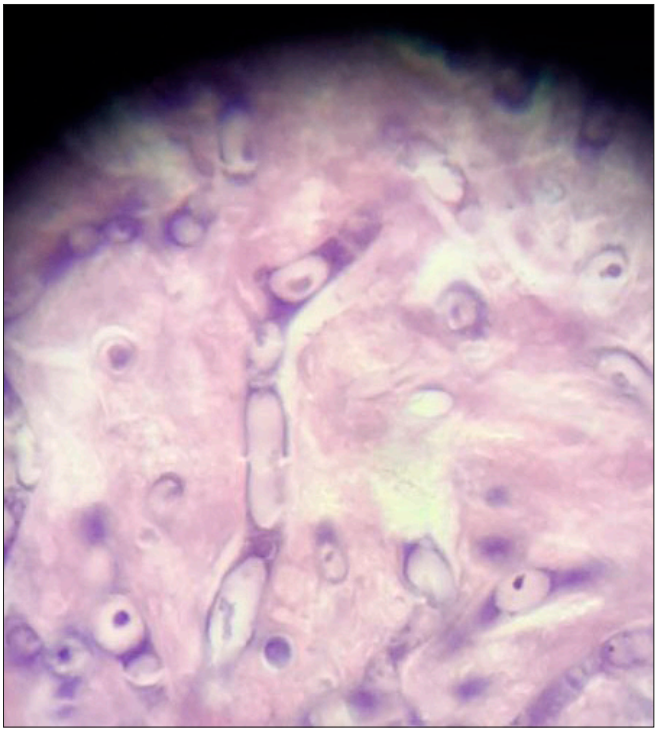

Fusarium, hiflerin saptalı görünümü

Allojeneik kök hücre nakli yapılan hastada gelişen Fusarium enfeksiyonunun Amfoterisin B ve Vorikonazol ile başarılı tedavisi

■ Hematopoietik Kök Hücreler

P-28 Referans Numarası: 118

NADİR GÖRÜLEN SKLEROMİKSÖDEM TANILI BİR OLGUNUN OTOLOG HEMATOPOETİK KÖK HÜCRE NAKLİ İLE TEDAVİSİ

Tarık Onur Tiryaki[1], İpek Yönal Hindilerden[1], Mustafa Murat Özbalak[1], Dilek Özden Özlük[1], Fehmi Hindilerden[2], Burçe Can Kuru[3], Meliha Nalçacı[1]

[1]İstanbul Üniversitesi İstanbul Tıp Fakültesi, İç Hastalıkları Abd, Hematoloji Bd
[2]Sağlık Bilimleri Üniversitesi Dr.sadi Konuk Eğitim Ve Araştırma Hastanesi, Hematoloji Kliniği
[3]Sağlık Bilimleri Üniversitesi Dr.sadi Konuk Eğitim Ve Araştırma Hastanesi, Dermatoloji Kliniği

Giriş: Skleromiksödem, generalize ve sklerodermoid liken miksödematozis veya diğer adıyla Arndt-Gottron Hastalığı olarak bilinen nadir görülen bir hastalıktır. Papiller dermiste yer alan infiltratif müsinöz birikimlerle birlikte monoklonal gamopatinin eşlik etmesi hastalığın temel özelliğidir. Mevcut lezyonlar gastrointestinal sistem, kardiyovasküler, pulmoner, santral sinir sistemi, üriner sistem gibi farklı lokalizasyonlarda gelişebilmektedir. Histopatolojik incelemede müsin birikimi, fibrozis ve fibroblast proliferasyonu ile monoklonal gamopati olmasının yanında tiroid patolojisinin eşlik etmemesi başlıca bulgulardır. Nadir görülen bir hastalık grubu olması nedeniyle tedavide net bir yaklaşım bulunmamaktadır. Tedavi seçenekleri arasında steroid, intravenöz immünglobulin (IVIG), melfalan, klorambusil, kemoterapötik ajanlar, retinoidler, siklofosfamid, plazmaferez, talidomid, hidroksiklorokin, radyoterapi ve otolog hematopoetik kök hücre nakli (OHKHN) yer almaktadır.

Bu bildiride, talidomid ve IVIG tedavisi ile kısmi yanıt ardından OHKHN uygulanan skleromiksödem tanılı bir olgunun paylaşılması hedeflenmiştir.

Olgu: 46 yaşında erkek hasta. Yaklaşık bir yıldır olan kollardan başlayıp, kulak kepçesi, burun ve yüze yayılan sert makülopapüler cilt lezyonları nedeniyle başvurdu (Şekil 1). Kan sayımı, biyokimya tetkikleri, hepatit ve sfiliz serolojisi normal saptanan hastanın cilt, cilt altı punch biyopsisinde müsin birikiminin eşlik ettiği granülomatöz dermatit saptandı. Serum immünfiksasyon elektroforezinde IgG lambda tipi monoklonal gamopati ve serum serbest kappa/serbest lambda oranı 0.29 saptandı. Kemik iliği biyopsisinde CD138 plazma hücre oranı %7-8, lambda zinciri baskın birikim izlendi. Endokrinopati açısından incelemede özellik gözlenmedi. Amiloidoza yönelik yapılan cilt altı yağ aspirasyonunda özellik saptanmadı. Önemi belirsiz monoklonal gamopati (MGUS) ve Skleromiksödem tanısı konulan hastaya endikasyon dışı onay ile, 2 g/kg dozunda 28 günde bir IVIG tedavisi ile birlikte talidomid 50 mg/gün tedavisi başlandı. 3 kür tedavi ile kısmi yanıt alınmasının ardından siklofosfamid ve G-CSF ile ($15x10^6$/kg CD34 hücre) kök hücre mobilizasyonu yapıldı. Ardından melfalan (200 mg/m^2) ile OHKHN uygulandı. Nakil sonrası 1. ayda mevcut lezyonlarında belirgin regresyon gözlenen hasta (Şekil 2), halen tarafımızca izlenmektedir.

Tartışma: Skleromiksödem oldukça nadir görülen ve ciddi morbidite ve mortaliteye neden olabilen bir hastalık grubudur. Günümüzde net bir fikir birliği olmaması nedeniyle tedavisi tartışmalıdır. Kliniğimizde talidomid ve IVIG tedavisi ile kısmi yanıt elde edildikten sonra OHKHN ile konsolide edilen bir olguyu paylaştık. Hastanın komorbiditesi, hastalığın dağılımı ve klinisyenin deneyimleri tedavi seçiminde önemli faktörlerdir.

Anahtar kelimeler: Skleromiksödem, Otolog Hematopoetik Kök Hücre Nakli, Arndt-Gottron Hastalığı

Şekil 1. Skleromiksödem tanılı olguda tedavi öncesinde yüz, kulak kepçesi ve ön kolda görülen makülopapüler sert cilt lezyonları

Şekil 2. Skleromiksödem tanılı olgunun otolog kök hücre nakli sonrası 1. Ayında yüz ve kulak kepçesinin görünümü

■ Graft-versus-host Hastalığı - Klinik

P-29 Referans Numarası: 120

STEROİD REFRAKTER AKUT GASTROİNTESTİNAL SİSTEM GRAFT VS HOST HASTALIĞINDA ALFA 1 ANTİTRİPSİN ETKİNLİĞİ, TEK MERKEZ DENEYİMİ

Yaşa Gül Mutlu[1], Berrin Balık Aydın[1], Hüseyin Saffet Beköz[1], Ömür Gökmen Sevindik[1]

[1]Medipol İstanbul Üniversitesi, Hematoloji Bilim Dalı

Giriş: Steroide dirençli akut GIS GVHH'si allojeneik KHN'nin yönetimi güç ve potansiyel hasar bırakıcı etkilerinden birisidir.Pek çok değişik ilaç seçeneği gündeme gelmiş olsa da tedavisi standardize edilememiştir.

Amaç: Ünitemizde tedavi edilmiş, hem steroid hem de Ruxolitinib gibi ek tedavi yöntemlerine direnç geliştirmiş iki, ön planda GIS tutulumunun hakim olduğu allojeneik KHN sonrası akut GVHH geliştirmiş olgumuzda Prolastin C (Alfa 1 Antitripsin) deneyimimizi sunmak istedik.

Sonuçlar: İlk olgumuz 48 yaşında, yüksek riskli primer miyelofibrozis tanısı ile tam uyumlu kardeşinden azaltılmış yoğunluklu hazırlama rejimi ile allojeneik nakil yapılmış olan erkek hastamızdı.Naklin 44.gününde rutin takiplerinde yeni gelişen cilt döküleri ve ishal yakınması olan hasta akut GVHH ön tanısı ile yatırıldı ve eş zamanlı kolonoskopisi planlandı.Yaygın ülsere lezyonları olan hastanın alınan biyopsi örneklerinin ülserasyon, yaygın kript kaybı, apopitotik kript abseleri, kriptlerde artmış apopitozi akut GVHH evre 4/4 ile uyumlu rapor edilmesi üzerine hastaya siklosporin tedavisine ek olarak metilprednizolon 2 mg/kg/gün dozunda başlandı. Steroid tedavisinin 5.gününde günlük ishal sayısı ciddi artış gösteren hastanın tedavisine fotoferez eklendi ve Ruxolitinib 2*10 mg hedef dozunda başlandı. Siklosporin, yüksek doz steroid, ideal dozda Ruxolitinib ve fotoferez tedavilerine ishal yanıtı değişken olan ve kontrol kolonoskopilerinde yaygın derin ülsere alanları sebat eden hastaya endikasyon dışı onam ile akut ağır gastrointestinal sistem GVHH'ının 21. Gününde Prolastin–C 60 mg/kg dozunda 1., 4., 8., 12., 16., 20., 24. Ve 28. günlerde uygulandı. Uygulamalar sonunda günlük 20'lere varan ishal sayısı günde 2-3 'e kadar düştü ve hatta forme gayta çıkışı gözlenebildi.Prolastin kesilmesi sonrasında bir süre iyilik halini koruyan hastada tekrar sulu ishal yakınması başladı ve yapılan kolonoskopisinde ülsere lezyonlarda sayıca artış izlendi. Lezyonlardan alınan biyopsi örneklerinde CMV koliti ve mantar hif yapıları ve yoğun fungal sporlar izlendi. GVHH gerilemesine rağmen enfeksiyöz koliti olan hastaya yoğun destek tedavisi ile hem CMV kontrolü hem de mantar enfeksiyonu kontrolü amaçlı çoklu antiviral ve antifungal tedavi başlandı. Antiviral tedavinin etkisi ile sitopenileri de gelişen hasta sitopenik dönemde geliştirdiği bakteriyel septisemi nedeni ile naklin 174. gününde kaybedildi.

İkinci olgumuz ise 27 yaşında flt3 itd mutasyonu gösteren, ilk indüksyon tedavisi (7+3 rejimi) ile yanıt elde edilerek allojeneik KHN amacı ile

yönlendirilmiş, fakat verici taranması aşamasında nüks hastalığı gelişen ve bu nedenle aldığı FLAG rejimine de direnç göstermesi üzerine, Azasitidin-Gilteritinib ve Venetoclax tedavisi ile remisyon elde edilerek 9/10 uyumlu akraba dışı vericiden, miyeloablatif hazırlık rejimi ve ATG eki ile allojeneik KHN uyguladığımız erkek hastamızdı. Hastanın naklin 20. gününde cilt döküleri ve 27. gününde de yüksek doz metilprednizolon tedavisi altında günde 7-8 adeti bulan bol miktarda sulu ishal yakınması oldu. Halihazırda steroid tedavisi altında iken patolojik kanıtlı gis GVHH'ı gelişmesi nedeni ile hastaya Ruxolitinib tedavisi endikasyon dışı onam alınarak 2*10 mg/gün dozunda başlandı. Ek olarak fotoferez ve yine süreç içerisinde dirençli GVHH nedeni ile Etanercept, tedavileri de uygulanan hastada ishal sayısı günde 4 kerenin altına indirilemedi ve şiddetli karın ağrısı ve kolonoskopik bulgular da sebat etti. Ağrılı ishali devam eden hastaya Prolastin C tedavisi ve peşi sıra Vedolizumab tedavisi başlandı. GVHH bulgularında belirgin gerileme olan hastada naklin 113.gününde nüks hastalık tespit edildi. Hastaya tekrar Azasitidin-Gilteritinib ve Venetoclax tedavisi başlandı. Şu anda ishal yakınması olmadan tedavinin 12. Gününde takibi devam etmektedir.

Sonuç: Alfa 1 Antitripsi steroid ve hatta hastalarımızda gözlemlediğimiz gibi çoklu tedavi modalitelerine dirençli ağır akut GIS GVHH'da güvenle başarılı sonuçlar sağlayabilmektedir.

Anahtar kelimeler: akut, gastrointestinal, graft versus host hastalığı, alfa 1 antitripsin

Pediatrik Konular

P-30 Referans Numarası: 123

TEKRARLAYAN METASTATİK RETİNOBLASTOM TANILI BİR OLGUDA OTOLOG KÖK HÜCRE NAKİL DENEYİMİ

Zuhal Önder Siviş[1], Deniz Kızmazoğlu[1], Berna Atabay[1], Meral Türker[1], Haldun Öniz[1]

[1]İzmir Tepecik Eğitim Ve Araştırma Hastanesi, Çocuk Onkoloji Ve Kemik İliği Transplantasyonu Merkezi

Giriş: Solid tümör grubunda kök hücre transplantasyonu deneyimi büyük oranda otolog uygulamalardır. Burada amaç kök hücre nakli yapmaktan çok hastalara kemik iliğinin tolere edebileceği dozdan daha yüksek dozlarda kemoterapi verebilmektir. Otolog kök hücre nakli sonrası 10 yıllık sağkalım elde ettiğimiz, sonrasında hastalık tekrarı ve komplikasyonları ile kaybettiğimiz tekrarlayan retinoblastom tanılı hastada yaşadığımız deneyimi paylaşmak istedik.

Olgu: 5 yaşında kız olgu, 9 aylıkken başka bir merkezde bilateral retinoblastom tanısı alarak 9 kür VEC kemoterapisi sonrasında sağ göze lokal tedavi (transpupiller termoterapi ve krioterapi) uygulanmış. İzleminde sağ göz remisyonda olmadığı için eksternal radyoterapi (45 Gy) verilmiş ve aynı gözde glokom+kanama gelişince enükleasyon yapılmış. 3 yıl sonra sağ mandibula altında sert, ağrılı, fikse lenf bezi pakesi ve sağ orbita ve nazal kaviteden yukarı doğru uzanan 6x5x4 cm boyutunda solid kitle ile hasta tarafımıza başvurdu. Boyundaki metastatik lenf bezinden yapılan biyopsi sonucunda 'küçük yuvarlak hücreli tümör' saptandı. Kemik iliğinde de rozet infiltrasyonu olan olgu nüks ve yaygın tutulum gösteren (evre IV) retinoblastom olarak değerlendirilerek İPOG-NB-1992 nöroblastom tedavi şemasına göre 3'er kür A3-A5 kemoterapisi verildi. Hastalık primer radyoterapi uygulanan yerde tekrarladığından bu bölgeye yeterli doz radyoterapi verilemeyeceği, boyun bölgesine uygulanacak radyoterapinin yararlı olmayacağı, ayrıca yaygın ve uzak metastazların bulunması nedeniyle yüksek doz kemoterapi ile otolog kök hücre nakli yapılmasına karar verildi. Otolog kök hücre nakli sonrasında uzun süre remisyonda seyreden olgu, nakilden sonra 10. yılda iken başağrısı ve kusma şikayeti ile başvurduğunda kranial MRI da pineal bölgede 43x35 mm boyutunda tümöral kitle lezyonu ve ılımlı hidrosefali saptandı. Beyin cerrahisi tarafından endoskopik ventrikülostomi ile pineal bölgedeki kitleden yapılan biyopsi sonucu 'pineablastom' olarak raporlandı. Kranial bölgeye 36 Gy, kitle bölgesine 9 Gy boost, kraniospinale 9 Gy radyoterapi alan ve rezidüsü olmayan olguda tümörün hızlı gidişli ve kötü prognostik özellikli olması nedeniyle sistemik kemoterapi ile devam edilmesi kararlaştırıldı ve daha önce almış olduğu kemoterapilerin kümülatif dozları hesaplanarak ifosfamid + carboplatin kemoterapisi verildi. 1 kür kemoterapi aldıktan sonra kemik iliği aplazisinden uzun süre çıkamayan olguya metronomik tedavi (talidomid, celekoksib, fenofibrat ve siklofosfamid) verilmesi planlandı ancak hasta bu süreçte hastalık tekrarı ve komplikasyonları nedeniyle hızlı bir şekilde kaybedildi.

Sonuç: Tekrarlayan ve metastatik retinoblastom prognozu kötü seyirli bir hastalık grubudur. Literatürde bu hastalara yüksek doz kemoterapi ve otolog kök hücre desteği verilmesine dair sınırlı sayıda çalışma yer almaktadır. Otolog kök hücre nakli bazı çocukluk kanserlerinde hastalıksız yaşam oranlarını artırabilmekte ancak diğer taraftan tedavi ilişkili ölüm veya geç yan etki risklerini de beraberinde getirmektedir.

Anahtar kelimeler: çocuk, retinoblastom, otolog kök hücre nakli

Erken Komplikasyonlar / Geç Etkiler ve Yaşam Kalitesi

P-31 Referans Numarası: 129

KÖK HÜCRE TOPLANMASI AMAÇLI FEMORAL VEN KATETERİZASYONU İLİŞKİLİ FEMORAL ARTER PSÖDOANEVRİZMASI

Boran Yavuz[1], Elçin Erdoğan Yücel[1], Aylin Fatma Karataş[1], Serkan Güven[1], İnci Alacacıoğlu[1], Güner Hayri Özsan[1]

[1]Dokuz Eylül Üniversitesi Tıp Fakültesi Hematoloji Bilim Dalı

Multiple myelom hastalarında ilk indüksiyon tedavisi sonrası progresif hastalığı olmayanlarda otolog kök hücre nakli uygulanması önerilen ve yaygın olarak uygulanan bir pratiktir [1]. Kök hücre toplanması için aferez tekniği kullanılmaktadır. Periferal venöz yolları yeterli olmayan hastalarda santral venöz yolların kullanılması gerekmektedir. Kök hücre toplanması için yapılan femoral ven kateterizasyonu komplikasyonu olarak femoral arter psödoanevrizması gelişen bir vakayı sunmak istiyoruz.

Anemi trombositopeni ve hiperkalsemi nedeniyle araştırılan 46 yaşında komorbiditesi bulunmayan erkek hasta tarafımıza başvurdu ve IgA Lamda multipl myelom tanısı aldı. Hasta 4 kür bortezomib+siklofosfamid+deksa metazon tedavisi ile kısmi yanıt edildi ve kök hücre kemomobilizasyonu için yatırıldı. Periferik venleri kök hücre aferezi için yeterli olarak değerlendirilmediğinden hastaya yatak başı sağ femoral ven kateterizasyonu uygulandı. İşlem sonrası işlem bölgesinde şişlik morarma ağrı şikayetleri olan hastaya yapılan doppler usg'de sağ ana femoral arterle ilişkili yaklaşık 15 x 60 mm boyutlarında, kısa boyunlu, boynunda 82 cm / sn hızda akım izlenen psödoanevrizma ile uyumlu görünüm izlendi. Distal arteryel nabızları alınan hastaya kalp ve damar cerrahisi tarafından izlem önerilmiştir. Otolog kök hücre destekli yüksek doz kemoterapi sonrası kısmi yanıtını koruyan hasta lenalidomid idame tedavisi altında izleminde devam etmektedir. Takibinde sağ alt ekstremite ilişkili vasküler problem izlenmemiştir.

Femoral artere yönelik tanısal girişimlerde %0,05 ila %2, tedavi amaçlı girişimlerde %2 ila %6 oranında psödoanevrizma gelişebileceği bildirilmiştir [2]. Bu komplikasyon aynı zamanda femoral ven kateterizasyonu sırasında arter yaralanması sonucu olarak da gelişebilmektedir. Tedavi kararında hastanın şikayetleri, distal arteryel akımın varlığı, rüptür riski ve eşlik eden infeksiyon vb. önemlidir. İzlem yapılabildiği gibi endovasküler girişim veya cerrahi ile tedavi mümkündür. Santral venöz kateterizasyon kök hücre naklinin pek çok evresinde farklı nedenlerle yaygın olarak kullanılan bir yöntem olduğundan girişim yeri ve ilgili ekstremite ilişkili şikayetleri olan hastalarda gözden kaçırılmaması gerekmektedir.

Anahtar kelimeler: Autologous Stem Cell Transplantation, Pseudoaneurysm

Kaynaklar

1. Sevindik, Ö.G., Multipl Myelom Tanı ve Tedavi Kılavuzu v1.03 ed. 2020: Türk Hematoloji Derneği.
2. Webber, G.W., et al., Contemporary management of postcatheterization pseudoaneurysms. Circulation, 2007. 115(20): p. 2666-74.

Notlar : Kök hücre nakli ilişkili bir vasküler komplikasyona dikkat çektiğimiz vakamızı takdirlerinize sunuyoruz

■ Graft-versus-host Hastalığı - Klinik

P-32 Referans Numarası: 138

MULTİPL MYELOM TANISI İLE OTOLOG KÖK HÜCRE NAKLİ UYGULANAN HASTADA GELİŞEN STEROİDE YANITLI AKUT KARACİĞER VE GIS GRAFT VERSUS HOST HASTALIĞI

Berrin Balık Aydın[1], Yaşa Gül Mutlu[1], Ömür Gökmen Sevindik[1]

[1]Medipol İstanbul Üniversitesi, Hematoloji Bilim Dalı

Her ne kadar akut GVHH allojeneik naklin bir komplikasyonu olarak bildirilmiş olsa da otolog KHN sonrası da rapor edilebilmektedir. Literatürde oldukça nadir de olsa özellikle gastrointestinal sistem tutulumunun hakim olduğu olgular bildirilmektedir.

Biz de otolog kök hücre nakli uyguladığımız ve peşisıra steroide hassas akut gastrointestinal sistem GVHH'si geliştiren olgumuzu paylaşmak istedik.

45 yaşında kadın hasta, dış merkezde normokrom normositer anemi nedeni ile tetkik edilirken R-ISS 2 IgG kappa multipl myelom tanısı almış. Ciddi paraproteinimisi mevcut olan hastada 3 kür VCD tedavisi ile minimal yanıt dahi elde edilemediğinden hastaya VRD kombinasyonu başlanmak istenmiş ancak hasta alerjik cilt döküntüleri nedeni ile Lenalidomid'i tolere edememiş. Tedavi açısından ikinci görüş almak isteyen hasta ünitemize başvurdu. Çeşitli tedavi seçenekleri konusunda bilgilendirilen hasta hem yaşının genç olması hem de önceki tedaviler ile m proteininde anlamlı bir düşüş sağlanamaması nedeni ile karfilzomib lenalidomid deksametazon tedavisi ile lenalidomid düşük doz başlanarak ve döküntülerde artış gözlenmedikçe artırılarak tedavisine devam etti. Birinci kür KRD tedavisi sonrası 6 gram olan M protieni 4.2 grama gerileyen hasta daha derin bir yanıt ile otolog kök hücre nakine geçmek istediğinden tedaviye daratumumab da eklendi. Dara-KRD tedavisi ile 2. kür sonunda M protien miktarı 0.25 grama kadar gerileyen hasta MEL 200 hazırlık rejimi ile otolog kök hücre naklini başarı ile tamamladı. Naklin 34. gününde transaminaz düzeylerinde normalin 4 katı artış ve günde 6 defa sulu dışkılma yakınması olan hastanın yapılan kolonoskopisinde kolonik mukozada yaygın ülsere lezyonlar gözlendi ve patolojisi evre 2 akut GVHH ile uyumlu olarak raporlandı. Bunun üzerine hastaya 2 mg/kg/gün dozunda metilprednizolon başlandı ve steorid tedavisinin 1. haftasında ishal sayısı günde 1 kereye düştü ve transaminazları da normalin 2 katına kadar geriledi. Süreçte steroid tedavisi transaminaz normalizasyonu da sağlandıktan sonra toplam 4 haftada başarı ile sonlandırılabildi. Nakil sonrası tam remisyonu elde edebilen hasta halen daratumumab ve lenalidomid kombinasyonu ile idame tedavisini ayaktan alacak şekilde takibini sürdürmektedir.

Anahtar kelimeler: otolog kök hücre nakli, akut graft versus host hastalığı, karaciğer, gastrointestinal sistem

■ Lenfoma

P-33 Referans Numarası: 140

RELAPS REFRAKTER ALK NEGATİF ANAPLASTİK BÜYÜK HÜCRELİ LENFOMA: BİR OLGU SUNUMU

Aylin Fatma Karataş[1], Boran Yavuz[1], Elçin Erdoğan Yücel[1], Serkan Güven[1], İnci Alacacıoğlu[1], Fatih Demirkan[1], Güner Hayri Özsan[1]

[1]Dokuz Eylül Üniversitesi Tıp Fakültesi Hastanesi Hematoloji Bilim Dalı

Sistemik anaplastik büyük hücreli lenfoma (ALCL) agresif bir CD30 + Non-Hodgkin Lenfomadır. Anaplastik lenfoma kinaz pozitif (ALK +) ALCL, immünohistokimya ile ALK proteininin tanımlanması ile oldukça ilişkili olan NPM-ALK t (2; 5) translokasyonu ile ilişkilidir. ALK + ALCL tipik olarak daha genç hastalarda görülür ALK negatif (ALK–) ya kıyasla 5 yıllık sağkalım oranları ile daha olumlu bir prognoza sahiptir (1) Kliniğimizde ALK negatif Anaplastik Büyük Hücreli Lenfoma tanısı ile takip ettiğimiz bir vaka sunuyoruz.

29 yaşında kadın hasta Nisan 2020de mide ağrısı ve B semptomları olması üzerine tarafımıza başvurdu. Çekilen PET-BT de yaygın lenfadenopati, splenomegali saptanan hasta, sağ supraklavikular Lenf nodu eksizyonel biyopsi sonucu ile ALK negatif Anaplastik Büyük Hücreli Lenfoma tanısı aldı. Tanı anında Evre 3B. Nisan 2020de CHOP 1. Kür protokolü verildi. Karın ağrısı atakları olması nedeniyle tedaviye dirençli kabul edildi. 2 kür CHOEP protokolü verildi. 2 kür tedavi sonrası çekilen PET-BT de kısmi metabolik yanıtlı olarak değerlendirilen hastada brentixumab tedavisine geçildi. Otlog kök hücre planlanan hasta, Haziran 2020de siklofosfamid ve Gcsf ile mobilize edildi. 1 kür daha brentixumab sonrası 24.07.2020de hastaya otolog kök hücre nakli yapıldı. 2 kür daha brentixumab sonrası çekilen PET-BT de perisplenik bölgede yeni ortaya çıkan lezyonları saptanan hastaya 1 kür daha brentixumab sonrası GEMOX protokolü uygulandı. Eozinofilisi gelişen ve dirençli asit ortaya çıkan hastada nivolumumab tedavisine geçildi. 2 kür nivolumab sonrası çekilen Torako-Abdominal BT progresif hastalıkla uyumlu izlenen hasta, 3. Kür nivolumab sonrası genel durumda bozulma olması üzerine servis izlemine alındı. İzlemde DICE-L-Asparaginaz tedavisi başlandı. Takiplerinde çoklu organ yetmezliği gelişen hasta anestezi yoğun bakım ünitesine devir edildi.

Atsaves ve arkadaşlarının yaptıkları çalışma, PD-L1 proteininin ALK– ALCL tümörlerinde yaygın olarak eksprese edildiğini gösteren ilk çalışmadır. PD-L1 ekspresyonu ALK– ALCL'de STAT3 ve MYC tarafından transkripsiyonel olarak düzenlenir, böylece ALCL ve muhtemelen diğer T hücresi lenfomalarında hedeflenen tedavilerin ve immün kontrol noktası blokajının optimal kombinasyonlarının tasarımı için biyolojik bir mantık sağlar (2). N. Nora Bennani ve arkadaşlarının relaps rektakter periferal T hücreli lenfoma tanılı 12 hasta ile yaptıkları çalışmaya katılan 1 hastada ALK negatif ALCL tanısı olup nivolumab tedavisi ile komplet remisyon sağlanmıştır (3). Bizim hastamızda otolog kök hücre nakli sonrası nükste yeni ajanlar ile 6 ay survey sağlanmış olup bu konuda yeni çalışmalara ve tedavilere ihtiyaç duyulmaktadır.

Anahtar kelimeler: CD30+ Anaplastic Large-Cell Lymphoma, Autologous Transplant, Nivolumab

Kaynaklar

1. Hapgood G, Savage KJ. Review article the biology and management of systemic anaplastic large cell lymphoma. Blood. 2015;126: 17–26. Available from: http://www.bloodjournal.org/content/126/ 1/17.abstract%5Cn. http://www.ncbi.nlm.nih.gov/pubmed/ 25869285
2. V Atsaves 1et al. PD-L1 is commonly expressed and transcriptionally regulated by STAT3 and MYC in ALK-negative anaplastic large-cell lymphoma
3. N. Nora Bennani, Levi D Pederson, Pamela Atherton, Ivana Micallef, Joseph P. Colgan, Gita Thanarajasingam, Grzegorz Nowakowski, Thomas E. Witzig, Andrew L. Feldman, Stephen M Ansell; A Phase II Study of Nivolumab in Patients with Relapsed or Refractory Peripheral T-Cell Lymphoma. Blood 2019; 134 (Supplement_1): 467. doi: https://doi.org/10.1182/blood-2019-126194