Gebelikte Hematolojik Komplikasyonlar ve Maliniteye Yaklaşım

Prof. Dr. Rıdvan ALİ

Uludağ Üniversitesi Tıp Fakültesi, İç Hastalıkları Ana Bilim Dalı, Hematoloji Bilim Dalı, Bursa

Gebelikte gelişen fizyolojik değişkenlikler ve patolojik durumlar, sıklıkla tanı ve tedavi karmaşası oluştururlar. Normal gebelik sırasında ortaya çıkan fizyolojik hematolojik değişiklikler; eritrosit kitlesi, hemoglobin (Hb) ve hematokrit (Hct) değerleri ile trombosit sayısal değişikliklerini ve koagülasyon sisteminde oluşan değişiklikleri içerir. Fizyolojik değişiklikler bariz bir problem oluşturmazken, gebeliğin patolojik seyri sırasında ortaya çıkan anemi, hemorajik diyatez, tromboembolizm veya asemptomatik hematolojik hastalığın semptomatik hale gelmesi gerek anne gerekse fetus morbidite ve mortalitesini etkiler. Keza gebeliğin hematolojik malignensi veya kemik iliği yetersizliği tabloları ile komplike olması, tıbbi abortus endikasyonunu veya gebeye kemoterapötik veya immünsupresiv tedavi uygulanmasını gündeme getirir.

Gebeliğin 2. ve 3. trimester dönemlerinde plazma eritropoetin düzeyinin artışı ile eritropoiezin aktive olduğu ve doğumdan hemen sonra da plazma eritropoetin düzeyinin normale döndüğü bilinmektedir (1). Element veya vitamin eksikliği olmayan gebelerde Hb ve eritrosit miktarının artışına rağmen, gebelik etkisi ile plazma volüm artışına bağlı olarak Hb ve Hct düzeylerinde azalmanın olması da (dilüsyonel anemi veya fizyolojik anemi) bir gerçektir. Plazma volum artışı en bariz olarak sıklıkla 2. trimesterde görülür. Gebeliğin geç döneminde Hb miktarı artmaya devam ederken, plazma volum artışı durur. Hemoglobin değeri olarak, 1. ve 3. trimesterde 11 gr/dl ve 2. trimesterde de 10.5 gr/dl'nin altı değerinin taban olarak alınması önerilmektedir. Gebelik seyrinde ve lohusalık döneminde görülen aneminin başlıca nedenleri demir eksikliği anemisi ve akut kan kaybına bağlı anemidir (2).

ELEMENT VE VİTAMİN EKSİKLİKLERİNE BAĞLI ANEMİ

Eksiklik anemilerinin oranı, gelişmiş ve gelişmemiş ülkeler arasında değişkenlik gösterdiği gibi, şahısların sosyo-kültürel, ekonomik ve beslenme alışkanlıklarına göre de değişkenlik gösterir. Eksiklik anemisi tablosu içinde devam eden gebelikler, düşük doğum ağırlıklı bebek veya erken doğumla sonlanabilmektedir (3-5).

DEMİR EKSİKLİĞİ ANEMİSİ

Gebelik sırasında demir eksikliğinin gelişmesini etkiyen başlıca faktörler: **1.** gebelik sayısı, **2.** gebelikler sırasında demir profilaksisi yapılıp yapılmaması, **3** doğum sırasında kan kaybı, **4.** gıda ile demir alım oranı, **5** demirin emilebilme kapasitesi, **6.** gebelikler arasında kan kayıpları (küretaj, abortus, hipermenore, menometroraji, intrauterin kontrasepsiyon aygıtı) ve **7.** önceden mevcut demir eksikliği anemisinin yeterli doz ve sürede tedavi edilmemesidir. Gebede demir eksikliğin gelişmesi, gebelik öncesindeki demir depo miktarı ile paralellik göstermektedir. Tek fetüslü gebelikte yaklaşık olarak ek 800 mg demire ihtiyaç vardır. Bu miktarın 500 mg'ı anne ve 300 mg'ı da fetüs ve plasenta için gereklidir (1,2,6).

Demir eksikliği anemisinin tanısını koymak nispeten kolaydır. Demir eksikliği anemisinin klasik periferik kan özellikleri ile serum ferritin değerinin veya trasferrin satürasyon yüzde oranının azalması tanıyı koydurur. Serum demir bağlama kapasitesinin artmış olarak saptanması, demir eksikliği tanısı için güvenilir değildir. Çünkü serum demir

bağlama kapasitesi, gebelik sırasında artmıştır. Serum ferritin değeri veya transferin satürasyon yüzde oranı, genellikle normokrom normositer anemi şeklinde görülen "erken demir eksikliği anemisi" tanısı için de tanısal değere sahiptir (7).

Gebelikte demir eksikliği anemisinin tedavisi doz yönünden farklılık göstermemekle birlikte, süre yönünden farklılık gösterir. Doğumla birlikte demir replasmanı kesilmemelidir. Artmış demir ihtiyacının, emzirme süresi için de geçerli olduğu akılda tutulmalıdır. Parenteral demir tedavisine nadiren gereksinim vardır (7).

MEGALOBLASTİK ANEMİ

FOLİK ASİD EKSİKLİĞİNE BAĞLI MEGALOBLASTİK ANEMİ

Gebelik sırasında görülen megaloblastik aneminin başlıca nedeni folik asid eksikliğidir. Gebe olmayan bayanda folik asid ihtiyacı günde 50-100 μg iken, gebede folik asid ihtiyacı artar ve günlük gereksinim 400 μg'a yükselir. Depo edilmiş folik asid miktarı organizmanın ihtiyacını yaklaşık 4-5 ay süre ile sağlayabilmektedir. Bu nedenle folik asid eksikliğine bağlı megaloblastik anemi, 1. ve 2. trimesterde görülmeyip 3. trimesterde görülür. Tanı ve tedavisi normalde olduğu gibidir (8).

B_{12} VİTAMİN EKSİKLİĞİNE BAĞLI MEGALOBLASTİK ANEMİ

B_{12} vitamin eksikliğine bağlı megaloblastik anemi gebede oldukça nadirdir. Gebelik öncesinde mevcut B_{12} vitamin eksikliği yapan nedenlere bağlıdır ve rastlantısal olarak gebelik sırasında tanı alabilir. Gebelik ile bir ilişkisi yoktur, ancak gebelik üzerine önemli negatif etkileri vardır. B_{12} vitamin eksikliğinde ortaya çıkan hiperhomosisteineminin hiperkoagülabilite, infertilite, mükerrer düşükler, arteryel ve venöz trombozlar, pre-eklamsi, abrupsio plasenta, fetüste konjenital anomali (nöral tüp defekti, kalp anomalileri), intrauterin ölüm ve intrauterin gelişme geriliğine neden olabildiği ileri sürülmektedir (9-14). B_{12} vitamin eksikliği olan annenin bebeğinde de B_{12} eksikliği gelişip gelişmediği tartışma konusudur (15,16).

Klinik olarak, megaloblastik aneminin klasik kliniğini gösterir. Ancak, folik asid eksikliğinden farklı olarak şahısta sıklıkla subakut kombine dejenerasyon bulguları mevcuttur. Periferik kan değerleri ve özellikleri klasik megaloblastik anemide olduğu gibi olmakla birlikte, serum B_{12} vitamin düzeyi tanıda yardımcı olmaz. Çünkü gebelikte serum B_{12} taşıyıcı proteinlerinin (transkobalamin) miktarı azalması nedeni ile serum B_{12} vitamin düzeyi azalmış olarak saptanır (2).

Gebelik sırasında belirlenen B_{12} vitamin eksikliğine bağlı megaloblastik aneminin tedavisi normalde olduğu gibidir. B_{12} vitamini tedavisini takiben bir müddet sonra, genellikle demir eksikliğinin ortaya çıkacağı ve demir replasmanı yapılması gerekeceği unutulmamalıdır (8).

GEBELİKTE KOMBİNE VEYA DİMORFİK ANEMİ

Demir eksikliği anemisi ile vitamin eksikliğine bağlı aneminin birlikte olmasıdır. Anemi morfolojisi; hipokrom mikrositer veya normokrom normositer veya makrositer anemi olabilir. Dimorfik aneminin tedavisi, eksik olan element ve vitaminin birlikte tedavi edilme şeklinden oluşur (7,8).

OTOİMMÜN HEMOLİTİK ANEMİ

Önceden otoimmün hemolitik anemiye sahip bayanın rastlantısal olarak gebeliği sırasında hastalığın alevlenmesi şeklinde görülebilmektedir. IgM tipi antikorların plasentadan geçememeleri nedeni ile fetüs etkilenmez. Ancak IgG tipi antikorlar (özellikle IgG_1 ve IgG_3 alt tipleri) plasentadan geçerler ve fetüsün etkilenmesi sonucunda, gebelik hemolitik komponente sahip fetüs ve bebek ile sonuçlanır (2). Anneye transfüzyonların yapılması daha çok antikor oluşumuna neden olur (2,17-19). Kortikosteroid tedavisi ilk basamak tedavisini oluşturur ve yanıt genellikle iyidir (2,20).

GEBELİK İLE İLİŞKİLİ HEMOLİTİK ANEMİ

Gebeliğin erken dönemlerinde ortaya çıkar ve doğumdan sonra 1-2 ay içinde spontan iyileşme gösterir. Mükerrer gebeliklerde tekrarlar. Gebede bu durumu izah edebilecek bir hastalık veya komplikasyon söz konusu değildir. Hemolizin fetus ve bebekte de görülmesi immün olayı düşündürmekle birlikte nedeni belirsizdir. Oldukça nadirdir. Kortikosteroid tedavisi etkindir (2,21).

GEBELİK İLE İLİŞKİLİ APLASTİK ANEMİ

Gebelik ile ilişkili aplastik anemi oldukça nadirdir ve bu güne kadar yaklaşık 100 kadar olgu bildirilmiştir. İlk kez 1888 yılında Almanya'dan Erhlish tarafından gündeme getirilmiştir. Gebeliğe bağlı hipoplastik anemi, gebeliğe bağlı primer aplastik anemi, refrakter pansitopeni tanımlamaları da kullanılmıştır. Gebeliğe bağlı aplastik anemi kriterleri: **a.** tablonun gebeliği takiben

ortaya çıkması, **b.** aplaziden önce aplastik anemi yapan kimyasal ajan veya ilaca maruz kalınmamış olunması, **c.** Hb'nin 10.5 gr/dl, lökosit sayısının 4 x 10^9/l ve trombosit sayısının 100 x 10^9/l altında olması, **d.** histopatolojik olarak hipoplastik kemik iliği saptanmasıdır. Nedeni tam bilinmemektedir, ancak çeşitli hipotezler mevcuttur. Hayvan deneylerinde östrojenin kemik iliği depresyonu yapması, gebe kadında da östrojen miktarının yüksek olması nedeni ile benzer etkinin ortaya çıkabileceğini düşündürmüştür. Gebelikte, plasental laktojen, eritropoetin ve östrojenlerin arttığı, plasental laktojen ve eritropoetin'in hemopoiezi stimüle ederken östrojenlerin kemik iliğini baskıladığı bilinmektedir. Bu nedenle, bu hormonlar arasındaki dengesizliğin aplastik anemiye neden olabileceği savunulmuştur. Keza, gebede saptanamayan bir maddenin kemik iliğine toksik bir etki yapabileceği ve aplastik anemiye neden olabileceği de ileri sürülmüştür (22,23).

Gebelik ile ilişkili aplastik aneminin tedavisinde belli bir standardizasyon yoktur ve tedavinin duruma göre yapılması söz konusudur. Gebeliğin erken döneminde saptanması durumunda tibbi abortus önerilmektedir. Ciddi problem oluşturmayan seyirde ise sadece destek tedavisi ile hastanın ve gebeliğin izlenmesi önerilmektedir. Androjenler fetüs için risk teşkil edebilmektedir. Antilenfosit globülin, siklosporin A ve granülosit koloni stimülan faktör tedavilerinin fetüs yönünden emniyetli olduğu ileri sürülmektedir (22-25). Doğumun mümkün olduğunca çabuk ve kanama kontrollü yapılması, laserasyon olmamasına ve epizyotominin mümkün olduğunca küçük yapılmasına dikkat edilmesi gerekmektedir (2). Ancak, gebeliğe bağlı aplastik anemide maternal ve fetal morbidite ve mortalite oranı oldukça yüksektir (22-26).

GEBELİK İLE İLİŞKİLİ SAF ERİTROİD APLAZİ

Saf eritroid aplazi ilk kez 1922 yılında Almanya'dan Kaznelson tarafından bildirilmiştir. Kemik iliğinde eritroid serinin tamamen yokluğu ile normal granülopoiez ve megakaryopoiez ile karakterizedir. Konjenital tipi (Diamond-Blackfan anemia) ve değişik hastalık veya tedavi ile ilişkilendirilmiş tipleri de mevcuttur (27). Gebeliğe sekonder saf eritroid aplazi ise oldukça nadirdir ve bugüne kadar 11 hastada 14 gebeliğe ait sekonder saf eritroid aplazi ile karşılaşıldığı bildirilmiştir. Gebeliğin her hangi bir zamanında görülebilir. Tanı kriterleri, gebelik haricinde görülen saf eritrioid aplazi ile aynıdır. Patogenezi bilinmemektedir ve gebelikten bir müddet sonra spontan iyileşme görülmektedir. Tıbbi abortus ve kortikosteroid tedavisi endike değildir. Tedavi olarak, eritrosit süspansiyonu transfüzyonları yeterli olabilmektedir (28).

GEBELİK VE HEMOSTAZ MEKANİZMASI

Normal gebelik, hemostaz mekanizmasının değişik kademelerinde değişikliklere neden olur. Birçok pıhtılaşma faktörünün (V, VII, VIII, IX, X, XI, von Willebrand faktörü ve plasma fibrinojen) konsantrasyonunda artış gelişirken, bazı doğal antikoagülanların konsantrasyonunda ve fibrinolitik aktivitede azalma olur. Bahsedilen hormonal değişikliklere bağlı olarak gelişen hiperkoagülabilite kadını doğum sırasında ölümcül kanamadan korurken, aynı zamanda tromboembolizme de zemin hazırlamaktadır. Hiperkoagülabilite durumu term ve post-partum dönemlerinde barizdir. Diğer taraftan, endotel hasarına yönelik hiçbir bulgu olmadığı halde, düşük dereceli dissemine intravasküler koagülopati (DİK) tablosu vardır. Gebeliğin 24. haftasındaki trombosit sayısı, gebeliğin 12. haftasına nazaran daha düşüktür. Gebeliğin zamanı ile birlikte ortalama trombosit hacminin artışı, ilerleyici bir şekilde gelişen trombosit yıkılmasının olduğunu düşündürmektedir. Uteroplasental dolaşım içinde gelişen düşük dereceli DİK tablosu, organizmanın gebeliğe karşı fizyolojik bir cevabının bir parçası gibi görünmektedir. Organizma artmış trombosit yıkımını, trombosit yapımını arttırarak karşılamaya çalışmaktadır. Ayrıca gebeliğin 2. ve 3. trimesterlerinde β-tromboglobülin yoğunluğunun artmış olması (1. trimester ve gebe olmayanlarla kıyaslandığında), düşük dereceli DİK'nin bir dayanağını teşkil etmektedir. Keza üriner *2,3-dinor-tromboksan* B_2 gebeliğin erken döneminde artmaya başlar ve gebelik boyunca yüksek kalır. Plazma fibrinolitik aktivitesi tüm gebelik süresi boyunca düşük düzeyde kalır. Ancak plasentanın ayrılmasından ilk 3 saat içinde normal düzeyine döner. Pıhtılaşma ve trombosit aktivitesi, plasenta ayrılmasından hemen sonra normale döner. Pıhtılaşma ve fibrinolitik aktivite arasındaki fark, doğum esnasında maksimum koagülasyonun sağlanmasında önemli rol oynar (29).

GEBELİK VE TROMBOSİTLER

Fizyolojik olarak, düşük düzeydeki DİK'ye sekonder hafif düzeyde trombositopeni ve ortalama trombosit hacminde artış söz konusudur.

Plasentanın ayrılması ile keskin bir şekilde ortalama trombosit hacminde azalma ortaya çıkar. Bu durum keza, sezeryen seksiyodan sonra da gözlenir. Trombosit sayısının yükselmeye başlaması post-partum 2-5. günlerde gerçekleşir. Sezaryen seksiyo ve normal yolla doğum trombosit sayısı yönünden kıyaslandığında, sezaryen seksiyo sonrası trombosit sayısı vajinal doğum sonrası trombosit sayısının yaklaşık 1.5 katıdır. Keza sezaryen seksiyo sonrası ortaya çıkan trombositeminin gerilemesi daha uzun süre alabilmektedir (29).

TROMBOSİTOPENİ

Gebelik seyrinde sık karşılaşılan hematolojik bulgulardan biri de trombositopenidir ve gebeliklerin yaklaşık %10'nunda görülebilmektedir. Gebede trombositopeni birçok nedene bağlı olarak gelişebilmektedir. Bunların bir kısmı gebeliğe özgün, bir kısmı da gebeliğe özgün değildir (Tablo I) (30).

GESTASYONEL (İNSİDENTAL) TROMBOSİTOPENİ

Genellikle gebeliğin 2. trimesteri sonunda veya 3. trimesterde ortaya çıkar ve trombosit sayısı 100 x 10^9/l civarında seyreder. Öncesine ait anamnestik veya saptanmış trombositopeni ve hemorajik diyatez bulgusu yoktur. Nadiren 70 x10^9/l civarına inme gösterebilmektedir. Sıklıkla problem oluşturmaz ve müdahale edilme gereksinimi doğmaz. Normal gebelikte görülen fizyolojik trombositopeninin bir varyantı olarak değerlendirilmekle birlikte, patogenezi tam olarak bilinmemektedir. Daha öncesine ait trombosit sayımı yokluğunda, idiyopatik trombositopenik purpuradan ayırd edilmesi güçlük gösterir (30,31).

Tablo I. Gebelik ile ilişkili trombositopeni

GEBELİĞE ÖZGÜN	GEBELİĞE ÖZGÜN DEĞİL
Gestasyonel (insidental) trombositopeni	İmmün trombositopenik purpura
Pre-eklampsi	Trombotik mikroanjiyopati
HELLP sendromu	TTP
Akut karaciğer yağlanması	HÜS
	SLE
	Viral enfeksiyon (HIV, CMV, EBV
	Antifosfolipid antikorları
	DİK
	Kemik iliği disfonksiyonu
	Nutrisyonel eksiklikler
	İlaca bağlı trombositopeni
	Tip IIb vW Hastalığı
	Konjenital
	Hipersplenizm

Kaynak: McCrae. Thrombocytopenia in pregnancy: differential diagnosis, pathogenesis, and management. Blood Rev 2003;17:7-14.

İDİYOPATİK TROMBOSİTOPENİK PURPURA

İlk trimesterde görülen trombositopeninin en sık görülen nedenlerinden biridir. Gebelik sırasında ortaya çıkan trombositopeninin yaklaşık olarak %5'ini kapsar. Önceden İTP tanısının veya anamnestik özelliklerin olması, İTP tanısını kolaylaştırırken, gebelik öncesine ait bir özelliğin olmadığı durumlarda İTP'nin gestasyonel trombositopeniden ayırd edilebilmesi oldukça zordur. Antitrombosit antikoru pozitifliği de fayda sağlamaz, çünkü antitrombosit antikorları hem İTP hem de gestasyonel trombositopenide artmıştır. Pratik olarak gebeliğin erken dönemlerinde ortaya çıkan ve trombosit sayısı 100 x 10^9/l altında olan trombositopeni, İTP yönünde yorumlanmalıdır. Gebeliğin başka bir komplikasyonu yoksa ve 2. veya 3. trimesterlerinde ortaya çıkan trombositopeni, gestasyonel trombositopeni olarak ele alınabilir (30,31).

Gebelikte ortaya çıkan İTP'nin tedavisi, bazı ilaçlar haricinde gebelik ile komplike olmayan hastadan farklılık göstermez. Trombosit sayısı 50 x 10^9/l veya ilk trimesterde 30 x 10^9/l altında ve hemorajik diyatez bulguları olmadığı sürece tedavi önerilmez. Tedavi gereksinimi söz konusu olduğu durumda ilk tercih kortikosteroid tedavisidir. Ancak kortikosteroid tedavisinin gebe organizma üzerine negatif etkileri (hipertansiyon, hiperglisemi, osteoporoz) olabileceği unutulmamalıdır. Kostikosteroid tedavisinin fetus üzerine negatif bir etkisi olmadığı kabul edilmektedir. İTP'nin ağır seyir gösterdiği ve önceki tedavilere (kortikosteroid, immünglobülin tedavisi) yanıt alınamadığı durumlarda splenektomi gündeme gelebilir. Splenektominin, 2. trimester ve 3. trimesterin erken dönemlerinde yapılması gerek cerrahi teknik gerekse fetus açısından daha uygun gibi görünmektedir. Üçüncü basamak tedavisinde ve refrakter olgularda kullanılan "azatioprin, siklofosfamid, vinka alkaloidleri, danazol ve kolşisinin", fetusa etkileri dolayısı ile kullanılması uygun değildir (32,33).

İTP ile komplike gebelikte, antitrombosit antikorlar plasentadan geçiş gösterirler ve böylece fetüsün trombositlerinin de etkilenmesi sonucunda pasif immün trombositopeni (PİT) oluşabilir. Annenin İTP'si ile fetal PİT arasında paralellik yoktur ve fetüsde trombosit sayımı gerek gerçeği tam yansıtmaması gerekse işlemin (fetal skalp kan örneklemesi veya perkütan umbilikal kan örneklemesi) fetal morbiditeyi attırması nedeni ile önerilmemektedir. Maternal trombosit sayısı ile fetal trombosit sayısı arasında paralellik olmadığı

gibi, anneye uygulanan tedavilerin fetüsteki PİT'ye etkisi olmadığı görülmektedir. Ciddi fetal trombositopeni oranının %12, intrakraniyal kanama ve fetal ölüm riskinin de %1.3 olduğu ifade edilmektedir. ITP'li gebede doğumun ne şekilde (vajinal doğum, sezaryen seksiyo ile doğum) yapılması gerektiği tartışma konusudur. Ancak genel kanı, doğum şeklinin planmasının tamamen obstetrik endikasyonlara göre olması yönündedir. Gebe ve İTP'si olan hastanın yönetilmesi multidisipliner yaklaşımla hematoloji, kadın doğum, anestezi, neonatoloji (ve bazen genel cerrahi) uzmanları arasında iyi bir işbirliği gereksinimini gerektirir (32).

PRE-EKLAMPSİ VE HELLP SENDROMU

Pre-eklampsi tüm gebeliklerin yaklaşık % 6'sında görülür. Gebeliğin 20. haftasından sonra hipertansiyon ve proteinürinin (> 300 mg protein/24 saat) gelişmesi preeklamsi tanısını koydurur. Pre-eklampsinin patogenetik mekanizması ilk trimesterden itibaren başlamakla birlikte, klinik bulgular genellikle 3. trimesterden önce ortaya çıkmaz. Pre-eklampside patogenez kısaca uteroplasental vasküler yetersizliğin gelişmesidir. Ancak trofoblastlar tarafından salgılanan hücre adezyon moleküllerinin, aktive olmuş metalloproteazların, vasküler endotelyal büyüme faktörünün (VEGF) ve VEGF reseptör anormalliliklerinin de olabildiği ileri sürülmektedir. Uteroplasental yetersizlik nedeni ile büyümekte olan fetüs yeterince kanla takviye edilemez ve fetoplasental hipoksi gelişir. Bunun sonucu da; gerek plasentada gerekse ekstraplasental dokuda prostoglandin, endotelin, ve nitrik oksit salım ve metabolizmasında bozukluğun ortaya çıkmasıdır. Bunlar da pre-eklamsinin karakteristikleri olan hipertansiyon, trombosit aktivasyonu ve endotelyal disfonksiyonuna neden olurlar. Trombositopeni, pre-eklamsili olguların yaklaşık olarak % 50'sinde görülebilmektedir (30). Trombositopeninin nedeni tam olarak bilinmemekle birlikte, trombosit tüketim artışında rol oynayan nedenler olarak; hasarlanmış veya aktive olmuş endotel, aktive olmuş hemostaz sistemi ve trombin oluşumu, IgG ile kaplı trombositlerin retiküloendotelyal sistem tarafından tüketilmesi düşünülmektedir (1,30).

HELLP (***H**emolysis, **E**levated **L**iver Enzymes, **L**ow **P**latelets*) sendromu, pre-eklamsinin bir varyantı olarak kabul edilmektedir ve pre-eklamsiye nazaran daha az oranda görülmektedir (% 0.3 - % 0.8). HELLP sendromu kriterleri: a. mikroanjiyopatik hemolitik anemi (MAHA), b. SGOT > 70U/l ve c. 100 x 10^9/l altında trombositopeni olmasıdır. Hastalarda sıklıkla epigastrik ve sağ üst kadran ağrısı mevcuttur. Hipertansiyon ve proteinürinin eşlik etmesi şart değildir. HELLP sendromunda pre-eklamsiye nazaran daha fazla maternal ve fetal morbidite ve mortalite söz konusudur (30).

Pre-eklamsi ve HELLP sendromunun spesifik bir tedavi yöntemi yoktur ve aspirin verilmesi de ortaya çıkmalarını tamamen engelleyememektedir. Her iki tablonun tedavisi destek tedavisi şeklindedir. Trombosit süspansiyonu transfüzyonlarının yapılması faydalı olabilir. Doğum sırasında kanamanın kontrol edilebilmesi için trombosit sayısının yükseltilmesi önem taşır. Genellikle doğumu takiben her iki tablo da geriler (30). Bazen trombositopeni postpartum 12. güne kadar da uzayabilir. Pre-eklamsi ve HELLP sendromunda hemorajik diyatez tablosu nedeni ile lokal anesteziden ziyade genel anestezi yapılması daha uygundur (34). HELLP sendromunun diğer gebeliklerde tekrarlayabilme oranı % 4-27 ve pre-eklampsi gelişebilme riski de % 23-43 olarak bildirilmektedir (35).

GEBELİĞİN AKUT KARACİĞER YAĞLANMASI

Genellikle gebeliğin 30-38. haftalarında ortaya çıkar. Klinik, asemptomatik transaminaz yükselmelerinden fulminan karaciğer yetersizliğine kadar uzanan değişik tabloları içerir. Başlangıç semptomatolojisi bulantı, kusma, epigastrik ve sağ üst kadran ağrısı olup, yaklaşık 1 hafta içinde ikter ortaya çıkar. Nadiren ilk semptom olarak koma ve böbrek yetmezliği olabilir. Patogenezi tam olarak aydınlatılamamıştır. Olguların yarısına yakınında (%46) pre-eklampsi eşlik edebilmektedir. Bazı gebelikle ilişkili akut karaciğer yağlanması olan olgulardan doğan çocuklarda yağ asitlerinin oksidasyonu için gerekli mitokondriyal enzimlerden biri olan *long-chian 3-hydroxy-acyl CoA dehydrogenase* (LCHAD)'nin eksikliği gösterilmiş ve bunun patogenezde rol oynadığı ileri sürülmüştür (35). Yaklaşım başta hipoglisemi, elektrolit bozukluklarına ve koagülasyon bozukluğuna (taze donmuş plazma) karşı destekleyici tedavi şeklidir (36).

TROMBOTİK MİKROANJİYOPATİLER

1925 yılında Moschcowitz "trombositopeni, ateş, nörolojik bozukluk, renal bozukluk ve hemolitik aneminin oluşturduğu pentad ile **trombotik trombositopenik purpura**'yı **(TTP)** tanımlamıştır. 1955 yılında da Gasser ve arkadaşları, trombotik trombositopenik purpuraya benzeyen ancak renal

tutulumun daha çok ve nörolojik bozukluğun daha az oranda olduğu **hemolitik üremik sendromu (HÜS)** tanımlamışlardır. 1968 yılında da Robson ve arkadaşları da üremi, mikroanjiyopatik hemolitik anemi ve trombositopeniden oluşan **postpartum renal yetersizliği (PRY)** tanımlamışlardır (2). TTP, HÜS ve PRY, trombotik mikroanjiyopatiler olarak ele alınmıştır.

Trombotik mikroanjiyopatilerin patogenezinde rol oynayan esas hadise endoteliyel hasardır (37,38). Gebelikte trombotik mikroanjiyopatiler %10 gibi oranda görülebilmekle birlikte, gebeliğin trombotik mikroanjiyopatilere predispozan faktör olduğuna dair yeterince kanıt yoktur. Gebelik seyrinde trombotik mikroanjiyopati ortaya çıkışı, daha çok gebelik ile rastlantısal bir birliktelik veya mevcut pre-eklamsi veya eklamsinin ilerleme kaydederek, trombotik mikroanjiyopati kliniklerinden biri şeklinde görülmesi olabileceği ileri sürülmektedir (2).

Trombotik mikroanjiyopati ile komplike olmuş gebelikte fetusun tahliyesinin trombotik mikroanjiyopati seyrine etkisi yoktur. Bu nedenle trombotik mikroanjiyopatilerde, fetusun tahliyesi temel hedef olmamaktadır. Plazma infüzyonu, plazmaferez TTP'de çoğu gebede etkili olurken, HÜS'daki etkinliği özellikle renal yetersizliğin düzeltilmesi yönünden daha az etkili olmaktadır (36). Pre-eklamsi ve eklamside (hemoliz ve trombositopeni görülse bile) plazmaferez endike olmadığı için, tanının netleştirilmesi önem gösterir (2).

Pre-eklamsi ve HELLP sendromunda olduğu gibi, TTP ve HÜS'u da çoğu zaman birbiriden ayırt edebilmek zordur. Bu klinik tabloların gebelikte görülme zamanları değişkenlik gösterebilmektedir. Ancak genellikle TTP 2. trimesterde, pre-eklamsi ve HELLP sendromu 3. trimesterin orta ve geç zamanında görülürken, HÜS %90 oranında postpartum dönemde ve yaklaşık olarak doğumdan ortalama 26 gün sonra görülmektedir (Tablo III). Plazma antitrombin düzeyi tetkiki bu tabloların ayırımında yardımcı olabilir. TTP ve HÜS'da plazma antitrombin düzeyi normal değerde saptanırken, pre-eklamsi ve HELLP sendromunda genellikle antitrombin düzeyi azalmış olarak tespit edilir. Trombotik mikroanjiyopati ile komplike olmuş gebelikte prematür doğum riski artmıştır ve fetal sonuç iyi değildir (30).

YAYGIN DAMAR İÇİ KOAGÜLOPATİSİ (DİSSEMİNE İNTRAVASKÜLER KOAGÜLOPATİ)

Gebelik seyrinde ortaya çıkan yaygın damariçi koagülopatisi, gebeliğin oluşturduğu bir tablo olmaktan ziyade, gebelik komplikasyonları (abrupsiyo plasenta, amniyon sıvı embolisi, eklamsi, pre-eklamsi, salin ile indüklenmiş abortus, ölü fetus, plasenta akreata, uterus rüptürü, kronik tuba gebeliği, dejenere olan fibromiyom) sonucunda gelişen patolojik bir hematolojik tablodur. Altta yatan nedene bağlı olarak damar içinde yoğun bir şekilde mikrotrombüslerin gelişmesi ve bu arada yoğun bir şekilde gerek trombositlerin gerekse koagülasyon faktörlerinin tüketilmesi ve bunların eksikliğine bağlı olarak hemorajik diyatez tablosunun ortaya çıkmasıdır. DİK'nin başlıca tedavi prensipleri; altta yatan nedenin tedavisi, vital fonksiyonların devamını sağlayacak tedavilerin düzenlenmesi, tüketilen faktörlerin ve trombositlerin yerine konması, trombotik bulguların egemen olduğu durumlarda heparin (abruptio plasenta hariç) uygulanması kavramlarını kapsar (36,39).

DİĞER TROMBOSİTOPENİ NEDENLERİ

Gebelik seyrinde görülebilecek diğer trombositopeni nedenleri olarak sistemik lupus eritemato-

Tablo II. Gebelikte görülen mikroanjiyopatilerin ayırıcı tanısı

	MAHA	Trombositopeni	Koagülopati	Hipertansiyon	Renal Tutulum	MSS Tutulumu	Görülme zamanı
Pre-eklampsi	+	+	±	+++	+	+	3. trimester
HELLP	++	+++	+	±	+	±	3. trimester
HÜS	++	++	±	±	+++	±	Postpartum
TTP	+++	+++	±	±	+/±	+++	2. trimester, term
SLE	+	+	±	±	+/++	+	Herzaman
AFS	±	+	±	±	±	+	Herzaman
GAYK	+	+/±	+++		±	+	3. trimester

Kısaltmalar: MAHA: mikroanjiyopatik hemolitik anemi, MSS: merkezi sinir sistemi, HÜS: hemolitik üremik sendrom, TTP: trombotik trombositopenik purpura, SLE: sistemik lupus eritematosus, AFS: antifosfolipid sendromu, GAYK: Gebeliğin akut yağlı karaciğeri

Kaynak: McCrae. Thrombocytopenia in pregnancy: differential diagnosis, pathogenesis, and management. Blood Rev 2003;17:7-14.

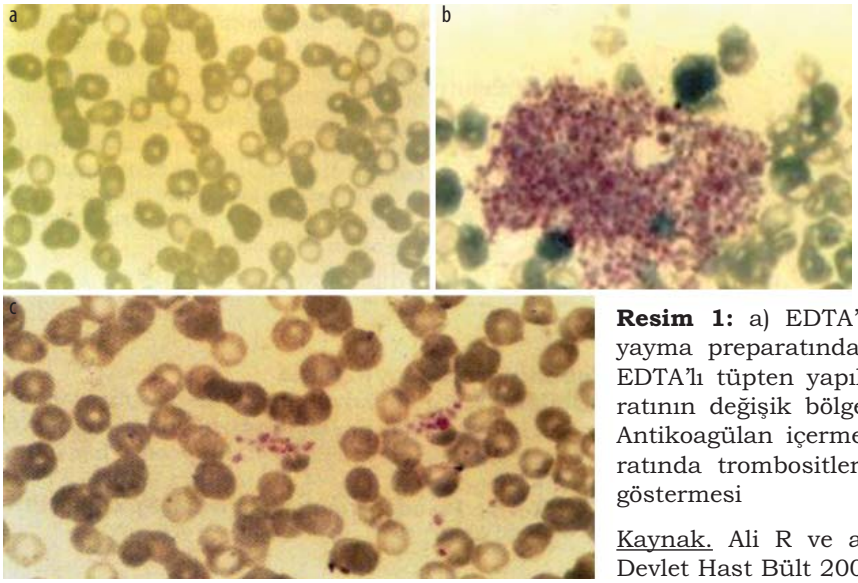

Resim 1: a) EDTA'lı tüpten yapılmış periferik kan yayma preparatında trombositlerin görülmemesi, b) EDTA'lı tüpten yapılmış periferik kan yayma preparatının değişik bölgelerinde trombosit agregatları, c) Antikoagülan içermeyen periferik kan yayma preparatında trombositlerin normal sıklık ve kümeleşme göstermesi

Kaynak. Ali R ve ark. Psödotrombositopeni. Bursa Devlet Hast Bült 2001;17:127-9.

sus, ilaca bağlı trombositopeni, antifosfolipid antikorları ve sendromu, ve nadiren de olsa heparin ile ilişkili trombositopeni ve psödotrombositopeni olabileceğini düşünmekte fayda vardır (30,40-46).

GEBELİK VE TROMBOFİLİ*

Fizyolojik olarak ortaya çıkan gebelikteki hiperkoagülabilitenin katkısı ile gebeliğe kadar asemptomatik olan herediter veya edinsel trombofili aşikâr hale gelebilmektedir. Venöz tromboembolizm (VTE) (Tablo III) gelişmiş ülkelerde, sıkıntılı problemlerden biri olarak görülmektedir. Batı toplumunun yaklaşık %15'inde mevcut herediter trombofilinin, gebelik sırasında ortaya çıkan VTE epizodlarının yaklaşık %50'sinin altında yatan neden olduğu bildirilmektedir. Keza herediter ve edinsel trombofilinin; artmış fetal kaybın, intrauterin gelişme geriliğinin ve pre-eklampsinin de nedeni olabileceği ileri sürülmektedir (47,48).

Gebelikte VTE sorunu; tanı ve tedavi seçenekleri ile tedavinin maternal ve fetal riskleri gibi zorlukları içermektedir. Ayrıca gebelikte VTE tanısı; gebelik sonrasında etiyolojisinin araştırılması, sonraki gebeliklerin planlanması, cerrahi girişimlerde ve oral kontraseptifler olmak üzere kullanacağı ilaçlarla ilişkili olarak tromboz riski ve profilaksi gerekliliği gibi bazı uzantıları da kapsamaktadır (36).

Trombofili konusu ile ilişkili ve faydalı olabilecek diğer kaynaklar:

- Ferhanoğlu B. Trombofili: Tanıda izlenecek yol. İ. Ü. Cerrahpaşa Tıp Fakültesi Sürekli Tıp Eğitimi Etkinlikleri, Kanama Ve Tromboza Eğilim, Sempozyum Dizisi 2003;36:143-157.
- Ülkü B. Trombofili. İ. Ü. Cerrahpaşa Tıp Fakültesi Sürekli Tıp Eğitimi Etkinlikleri, Kanama Ve Tromboza Eğilim, Sempozyum Dizisi 2003;36:133-142.
- Soysal T. Antikoagülan tedavi ilkeleri. İ. Ü. Cerrahpaşa Tıp Fakültesi Sürekli Tıp Eğitimi Etkinlikleri, Kanama Ve Tromboza Eğilim, Sempozyum Dizisi 2003;36:159-174.
- Thrombophilia and Women's Health. Eds: Blickstein I, Rayburn WF, Obstetrics and Gynecology Clinics of North America, Elsevier, Inc: Phidelphia, USA, Vol:33, Number:3, 2006.
- Galli M, Barbui T. Antiphospholipid antibodies and pregnancy. Best Pract Res Clin Haematol 2003;16:211-225.
- Diz Küçükkaya R. Antiphospholipid antibody syndrome. Hematology 2005;10 (Suppl 1):33-38.

GEBELİKTE HEMATOLOJİK MALİGNİTEYE YAKLAŞIM

Gebelikle komplike olmamış kadın popülasyonu incelendiğinde; lösemilerin %43'ünün akut ve %41'inin kronik lösemi şeklinde dağılım gösterdiği görülmektedir. Gebelik ile komplike olmuş lösemilerde ise; %90 gibi bir oranda akut lösemilerin birinci sırada olduğu, %68 oranla miyeloid seri (%61 akut miyeloid lösemi, %7 kronik miyeloid lösemi) ve % 31 oranla lenfoid seri (%28 akut lenfoblastik lösemi, %3 kronik lenfositer lösemi) dağılımını göstermektedir (49).

Gebelik ve lösemi birlikteliği sık değildir. Gebeliğin lösemi ile komplike olduğu durumlarda, tedavi edilmemiş hastaların yaşamlarının kısa, spontan abortus oranının artmış, fetal ve neonatal ölüm oranlarının yüksek, sağlıklı bebek oranının bir hayli düşük olduğu bilinmektedir. Lösemi ile

Tablo III. Venöz tromboembolizmde risk faktörleri

Herediter	Edinsel	Karma
AT eksikliği	Yaş	Hiperhomosisteinemi
Protein C eksikliği	Tromboembolik olaylar	F VIII yüksekliği
Protein S eksikliği	Antifosfolipid antikorları	F V Leiden mutasyonu olmadan aktive protein C rezistansı
F V Leiden mutasyonu	Malignensi	F IX yüksekliği
Protrombin 20210A geni	Miyeloproliferatif hastalık	F XI yüksekliği
Plazminojen eksikliği	Obezite	
Bazı disfibrinojenemiler	Ameliyat	
	Travma	
	İmmobilizasyon	
	Gebelik	
	Lohusalık	
	Kontraseptifler	
	Hormonal destek tedavisi	

Kaynak: Samama MM et al. Heritable thrombophilia and pregnancy associated thrombosis. Turk J Haematol 2002;19:445-451.

komplike olmuş gebelikte amaç sağlıklı anne ve sağlıklı bebek elde edebilmektir. Ancak, sitostatik tedavi gereksinimi gösteren bir hastalıkla komplike gebelik, karşımıza bir tedavi açmazını getirir. Aynı zamanda etik, hukuki, hem hasta hem de tedavi ekibinin sosyal özellik ve inançlarını da içeren karmaşık bir durumu da oluşturur (50,51).

Gebelik ve sitostatik tedavi ile ilişkili bilgiler genellikle hayvan deneyi sonuçlarına dayanmaktadır. İnsan ile ilişkili bilgiler ise olgu sunumları veya küçük seri olgu sonuçları ile sınırlıdır. Kemoterapötik ilaçların fetüs üzerindeki etkileri 2 kademede gözlenebilir: 1. erken etkiler; abortif ve teratojenik etkilerdir, 2. geç etkiler; gonad dâhil diğer endokrin sistem ve büyüme ve gelişme problemleri (merkezi sinir sitemi, immünsupresyon, diğer kuşaklara intikal edebilecek genetik ve teratojenite ile ilişkili) olup, bu grup nispeten iyi bilinmemektedir. Teratojenite ile ilişkili en kritik dönem, gebeliğin 3-10 haftaları arası olarak bilinen aktif organogenez safhasıdır. İlk trimesterde görülebilecek teratojenite sıklığının %10-20 oranında olabileceği bildirilmektedir. Bu nedenle birinci trimesterde sitostatik tedavi uygulanmasından mümkün olduğunca kaçınılmaktadır. Ancak, 2. trimester dahil kemoterapi uygulamasının normalden farklı bir oranda fetal malformasyon riski geliştirmediği kabul edilmektedir (50-52).

AKUT LÖSEMİ VE GEBELİK

Tedavi edilmemiş akut lösemili olgularda ortalama sürvinin sadece 2 ay olduğu (51,53) ve bu grup hastalarda komplet remisyon elde edebilmenin yaşam açısından ne kadar çok önem gösterdiği iyi bilinmektedir. Yaklaşık 30 yıl öncesi yayınlara bakıldığında, gebeliğin akut lösemi seyrine negatif veya pozitif etki oluşturduğuna dair fikirlerin olduğu gözlenmektedir. Bugün ise, gebeliğin lösemi seyrine negatif bir etkisi olmadığı, gerek annenin gerekse fetüsün yaşayabilmesinin ancak lösemi tedavi ile mümkün olabileceği aşikâr olmuştur. Keza gebelikle komplike akut lösemili olgularda komplet remisyon oranı, gebelikle komplike olma-

Tablo IV. Gebelikte tromboembolik sorunlara tedavi önerileri

Durum	Öneri
Geçirilmiş VTE	Klinik izlem ve postpartum OAK (4-6 hafta) veya Gebelikte KH 2 x 5000 Ü veya düşük molekül ağırlıklı heparin ve postpartum OAK (4-6 hafta)
Gebelikte VTE	5-10 gün tam doz iv ve sonrasında doğuma dek 4 x1 sc KH (terapötik APTZ düzeyi sağlayan doz), postpartum OAK
Uzun süreli OAK kullananlarda planlı gebelik	KH 2 x 1 sc, enjeksiyon sonrası 6. saatte terapötik düzeyi sağlayan doz veya Sık aralıklarla gebelik testi ve pozitif olduğunda OAK'nı KH'e değiştirme (yukarıdaki uygulama gibi)
Mekanik kalp kapağı	KH 2 x 1 sc, enjeksiyon sonrası 6. saatte terapötik düzeyi sağlayan doz veya 13. haftaya kadar ayarlanmış sc KH, sonra 3. trimester ortasına kadar hedef INR 2.5-3.5 olacak şekilde OAK ve sonrasında doğuma dek yine KH
AFA ve > 1 gebelik kaybı	Aspirin + KH
AFA ve geçirilmiş VTE	KH 2 x 1 sc, enjeksiyon sonrası 6. saatte terapötik düzeyi sağlayan doz
Yalnız AFA	Klinik izlem veya gebelik süresince 2 x 5000 Ü sc KH

Kısaltmalar. VTE: venöz tromboembolizm, OAK: oral antikoagülan, KH: konvansiyonel heparin, APTZ: aktive parsiyel tromboplastin zamanı, INR: international normalization ratio, AFA: antifosfolipid antikor

Kaynak: Başlar Z. Gebelikte hemostaz. İ. Ü. Cerrahpaşa Tıp Fakültesi Sürekli Tıp Eğitimi Etkinlikleri, Kanama Ve Tromboza Eğilim, Sempozyum Dizisi 2003;36:215-226.

yanlardan farklılık göstermemektedir (51). Son yıllarda lösemi tanı ve tedavisinde, neonatoloji ve obstetrik alanlarında gelişmelerin olması ile birlikte gebelik seyrinde de tam doz lösemi tedavisinin yapılabileceği gerçeği ortaya çıkmıştır. Akut lösemi tedavisinin geciktirilmesi, anne yaşamı üzerine oldukça negatif etki göstermesi nedeni ile 1. trimesterler dahil tüm gebelik süresi içinde kemoterapi uygulanabileceği savunulmaktadır. Olgu veya küçük olgu serisi raporlarından bunun gerçek olabildiği de görülmektedir. Ancak, bu gün için genelde kabul gören husus, 1. trimesterde bazı çekincelerin olduğu (teratojenite riski), ancak 2. ve 3 trimesterde tam doz antilösemik tedavinin uygulanabileceği ve 3. trimesterin geç döneminin teratojenite ile alakası olmadığı şeklindedir (50-57)). Akut lösemili olgularda, gebeliğin başarılı bir doğumla sonlandığına dair yayınlarla birlikte, fetüs yaşamının iyi olmadığına dair yayınlar da mevcuttur (50,52,54-62).

Gebelikte antineoplastik uygulanması ile ilişkili bütün ülkelerde hukuki yetersizlik söz konusudur ve gebeye antilösemik tedavinin uygulanabilmesi ancak "hasta ve ailesinin özel iznine" bağlıdır. Ancak aile tıbbi abortus yapılmasını istese bile, akut lösemili bir hastaya gerek hemorajik diyatez gerekse infeksiyon nedeni ile tıbbi abortus yapılamayabilir. Keza, hukuken belli bir gebelik haftasından sonra tıbbi abortus yapılması da yasaktır.

Akut lösemili gebede nasıl bir yaklaşım sergilenmeli?

1. Gebelikle komplike lösemide; sosyal, kültürel özellikler ve inançlar göz önüne alınmalı.
2. Tedaviyi yürütecek ekip kendi duygu ve düşüncelerinden arınmış olmalı ve son veriler ışığında karar vermeli.
3. Hasta ve ailesine, ayrıntılı bilgi verilmeli.
4. Gebeliğin sonlandırılması veya devamı konusunda hasta ve ailenin fikri alınmalı ve kaydedilmeli.
5. Ekipte hematoloji, kadın-doğum, neonatoloji uzmanı bulunmalı ve ekip her zaman müdahale için hazır olmalı.

Gebelik süresinde kemoterapi uygulaması nasıl olmalı?

1. **KONSEPSİYON DÖNEMİ:** Teratojenik ilaç kullanımı var ise, terapötik abortus önerilmeli (Örn. ATRA).
2. **BİRİNCİ TRİMESTER:** Mümkün olduğunca kemoterapi uygulanmamalı.
3. **BİRİNCİ TRİMESTER:** Kemoterapi gerekli ise, mümkün olduğunca organogenez döneminin sonlarında başlanmalı.
4. **İKİNCİ TRİMESTER:** Kemoterapi uygulanmasının bir sakıncası yok.
5. **ÜÇÜNCÜ TRİMESTER:**

   a. Üçüncü trimesterin ilk yarısında kemoterapi uygulanmasının bir sakıncası yok.

   b. Üçüncü trimesterin sonlarında mümkünse tedavi uygulanmamalı, doğumu takiben uygulanmalı.
6. **DOĞUM AŞAMASI:** Anne ve bebek iyi değerlendirilmeli.

AKUT PROMİYELOSİTER LÖSEMİ VE GEBELİK

Akut lösemiler içinde gerek kliniği gerekse tedavi yöntemi ile ayrı bir öneme sahiptir. "All-*trans*-retinoic acid'in" (ATRA) akut promiyelositer lösemi (APL) tedavisine girmesi ve önemli derecede hematolojik ve sitogenetik remisyon oluşturabilmesi ile, ATRA akut promiyelositer lösemi tedavisinde birinci seçenek tedavisi olmuştur. İn vitro deneyler ATRA'nın fetal kraniyofaringeal, otolojik, serebral timik ve kardiyovasküler malformasyonlarla karakterize "teratolojik retinoik asid sendromu'nu" oluşturduğunu göstermiştir (51). İn vivo ise, gebeliğin ilk trimesterinde kullanımında embriyopati oluşabildiği, olguların yaklaşık %20'sinde major malformasyonlara neden olabildiği gözlenmiştir (63). Geç yan etkileri tam olarak bilinmemekle birlikte, gebeliğin 2. ve 3. trimesterlerinde kullanılmasına rağmen gebeliklerin terme ulaşabildiğine ve normal bebek elde edilebildiğine dair olgu bildirimleri vardır. Organogenez döneminden sonra ATRA kullanılmasının sakıncalı olmadığı görünmektedir (51,55,64-66). Ancak, konsepsiyon dönemi de dâhil gebeliğin ilk trimesterinde ATRA kullanımı söz konusu ise **terapötik abortus endikasyonu** vardır.

GEBELİK VE AKUT LENFOBLASTİK LÖSEMİNİN İDAME TEDAVİSİ

ALL'nin idame tedavisinde sıklıkla metotreksat, 6-merkaptopurin (purinethol), siklofosfamid, vinka alkaloidleri ve steroid kullanılmaktadır. Metotreksat, özellikle ilk trimesterde belirlenmiş teratojenik bir antineoplastik ilaçtır ve beyin gelişimi üzerine

geç yan etki yapabilmesi mümkündür. Siklofosfamidin ilk trimesterde kullanımı sonucunda çeşitli malformasyonlar söz konusu olmaktadır. İkinci ve 3. trimesterde malformasyonla ilişkisi yoktur, ancak gelişme geriliği, mikrosefali ve neonatal pansitopeni yapabilmektedir. Vinkristin ile ilişkili fazla bilgi olmamakla birlikte, bazı olgularda atriyal septal defekt, renal hipoplazi ve pansitopeni ile ilişkilendirildiği görülmektedir. Steroid fetal malformasyon veya risk ile ilişkilendirilmemektedir (67,68). 6-Merkaptopurin (purinetol), purin antagonisti bir antimetabolit olup, ilk trimesterde kullanıldığında abortusu arttırdığı bilinmektedir. Keza purinethol'ün metotreksat ile birlikte indüklenmiş abortus için kullanıldığı da görülebilmektedir (69).

KRONİK LÖSEMİLER

KRONİK LENFOİD LÖSEMİLER

Gebelikle komplike kronik lösemiler nadirdir. Bu güne kadar gebelik ile komplike olmuş kronik lenfositer lösemili (KLL) olgu sayısı sadece 4'tür (70-73). Keza, oldukça az sayıda hairy cell lösemili (HCL) olgu takdimleri vardır (74-78). Kronik lösemi ve gebelik durumunda tedavilerin kişileştirilmesi önerilmektedir (49). Kronik lenfoid lösemilerin genellikle hızlı bir hastalık seyri göstermemeleri nedeni ile gebelik süresinde konservatif yaklaşım veya tedavilerin ferdileştirilmesi önerilmektedir. Ancak genç KLL olgularının bir müddet sonra saldırgan forma dönüşebildikleri ve HCL'li olgularda da masif splenomegalinin gebelikle birlikte intraabdominal problem oluşturabileceği unutulmamalıdır.

KRONİK MİYELOSİTER LÖSEMİ

Gebelikle komplike olmuş kronik lösemi olguların %90'nı kronik miyelositer lösemi (KML) olguları teşkil etmektedir. İmatinib öncesi KML'nin tedavisi hidroksiüre, busulfan, interferon ve kök hücre nakli tedavilerini içermekteydi (79-81). Gerek hidroksiüre gerekse busulfan DNA sentezini inhibe etmekte ve böylece abortus, intrauterin büyüme geriliği ve konjenital malformasyon yapabilme kabiliyetine sahip gibi görünmektedirler. Hiroksiüre ile başarılı bir şekilde terme ulaştırılmış gebelik ve KML'li olgu bildirimleri mevcuttur ve bu olgularda fetal teratojenik ve hematolojik etki saptanmamıştır. Ancak busulfan ile teratojenik etki gözlenmiştir. *Rhesus* maymunlarında interferon'nun plasenta bariyerini geçtiği ve abortus oranını arttırdığı belirlenmiştir. İnsanlarda ise, bu güne kadar interferon ile tedavi edilmiş gebe KML'li olgularda gerek gebelik gerekse fetüs üzerine negatif bir etki tespit edilmemiştir. Ancak interferon'nun serum östradiol ve progesteron düzeyini azaltarak fertiliteyi azaltabilme özelliği söz konusudur (79).

1998 yılında bir tirozin kinaz inhibitörü olan *imatinib mesylate* klinik çalışmalara girmiş ve önemli derecede hematolojik ve sitogenetik cevap oluşturduğu saptanması ile kronik faz KML'nin birinci basamak tedavisi haline gelmiştir. Preklinik çalışmalarda imatinib'in rat'larda teratojenik (eksensefali, ensefalosel, frontal ve parietal kemik deformitesi) olduğu belirlenmiştir. Ancak bu saptama tavşanlarda teyit edilememiştir. Keza imatinib'in rat, köpek ve maymun çalışmalarında spermatogenezisi azalttığı tespit edilmiştir. Rat'larda saptanan teratojenite nedeni ile imatinib'in gebelikte kullanılması sakıncalı bulunmuş ve imatinib kullanan kadınların sıkı korunma yapmaları önerilmiştir (82). Bu önerilere rağmen bu gün için imatinib kullanımı sırasında gebe kalan KML'li hasta ve bunlardan yaklaşık 30'a yakın bebek oluşumu söz konusu olmuştur (83-92). Bebeklerin hepsi ilk trimesterde ve 4'ü tüm gebelik süresince imatinib'e maruz kalmışlardır. Bu bebeklerden sadece 1'inde meningosel oluşumu ve imatinib ile ilişkilendirilmeyen 1 hipospadia ve 1 ince barsak rotasyonu belirlenmiştir (93). Keza erkek KML'li hastaların eşlerinde de sağlıklı gebelik ve normal bebek oluşumu bildirilmiştir (94). En son imatinib'in plasenta bariyerini geçemediği, ancak anne sütünde imatinib'in kendisi ve metabolitlerinin bulunduğu tespit edilmiştir (92). Ancak halen imatinib tedavisi altında iken gebe kalınması ve gebelik sırasında imatinib kullanılması uygun görülmemektedir. Keza, hematolojik ve sitogenetik remisyonda olan bir KML'li olgu gebe kalmak istediğinde ne yapılacağı konusu da açıklık kazanabilmiş değildir (93).

GEBELİK VE LÖKAFEREZ

Yüksek lökosit sayısının oluşturabileceği komlikasyonlardan kaçınabilmek amacı ile, gerek akut gerekse kronik lösemilerde lökaferez başarı ile kullanılmaktadır. Lökaferez ile oluşturulan mekanik sitoredüksiyon, bu hastalıklarda sürvi yönünden bir katkıda bulunmamaktadır ve bu hastalıkların sürekli kontrolü için de önerilmemektedir. Ancak, fetüsün antineoplastik ilaca maruz kalmasının istenmediği gebeliklerde başarı ile kullanıldığı görülmektedir. Lökaferezin gebeliğe negatif bir yönü de belirlenmemiştir (70,79,95).

GEBELİK VE LENFOMA

Gebelik sırasında tanı alan malignensiler arasında lenfomalar 4. sırada bulunmaktadır. Yaklaşık olarak 6000 gebelikte 1 oranında görüldüğü tahmin edilmektedir. Nodüler sklerozan Hodgkin Hastalığı ile diffüz büyük B-hücreli ve periferik T-hücreli non-Hodgkin lenfomalar sıklıkla saptanan alt tipleri oluşturmaktadırlar (96).

Tanı ve Evrelendirilme

İlk trimester dahil gebeliğin tüm dönemlerinde tanı gereği lenfadenomegalinin total eksizyonu (lokal veya genel anestezi altında) gebelik açısından risk teşkil etmemektedir. Akciğer grafisi ve toraks bilgisayarlı tomografi (BT) çekimlerinin içerdiği radyasyon dozu fetal risk teşkil etmemektedir. Ancak abdominal ve pelvik BT çekimleri fetal malformasyon riski içermektedir. Bu nedenle abdominal tetkikler, radyasyon ile ilişkisi olmayan ultrasonografi veya magnetik rezonans tetkikleri ile yapılabilir. Son yıllarda lenfomanın evrelendirmesinde positron emisyon bilgisayarlı tomografisi (PET-CT) giderek artan bir şekilde kullanılmaya başlanmıştır. Ancak PET-CT çekiminde kullanılan ^{18}F-FDG plasenta bariyerini geçerek fetüse ulaşabilmekte ve böylece fetüsün normal BT çekiminden daha fazla radyasyon dozuna maruz kalmasına neden olmaktadır. Bu nedenle gebede lenfomanın evrelendirilmesinde PET-CT kullanımı uygun değildir. PET-CT kullanımı doğum sonrasında yapılabilir. Ancak, radyoaktif ^{18}F-FDG'nin anne sütüne geçmesi nedeni ile emzirme işlemine çekimden 24 saat sonrasına kadar ara verilmelidir (96).

Hodgkin Hastalığı'nda Tedavi Yaklaşımı

Şema 1'de gebelik süresinde Hodgkin Hastalığı'nın tedavisine yaklaşım gösterilmiştir.

Radyoterapi

Radyasyonun fetüs üzerine etkisi, gebelik zamanına, doza ve dozun kaç fraksiyonda verildiğine göre değişkenlikler göstermektedir. Gebelikte radyoterapi uygulanması; fetal ölüm, malformasyon, mental retardasyon ve çocukluk çağı lösemi ve solid tümörlerle ilişkili olabilmektedir. Genellikle fetüsü etkileyebilecek doz olarak 0.1 Gy (10cGy) sınır olarak kabul edilmektedir. Erken evre supradiyafragmatik Hodgkin Hastalığı'nda (evre IA) radyoterapinin kontraendikasyon teşkil etmediği bildirilmektedir. Keza, gerekli önlemler alınarak sınırlı boyun bölgesi ve aksiller alan tutulumunda başarı ile radyoterapi uygulamaları görülebilmektedir (97,98). Ancak abdominal ve pelvik alan ışınlaması hiçbir zaman uygun görülmemektedir.

Kemoterapi

Antineoplastik ilaçlar arasında antimetabolitler, teratojenite riski en yüksek ajanlar olarak değerlendirilirler. Alkilleyici ajanlar, antimetabolitlere nazaran daha az teratojeniktirler (96). Antrasiklin grubu ilaçların fetal kardiyotoksisite etkisi tartışmalıdır. İntrauterin antrasiklin tedavisine maruz kalmış çocuklarla ilişkili çalışmalarda erken ve uzun süreli takipte antrasiklin kullanımına ait bir yan etki saptanmadığı bildirilmekle birlikte, kardiyomiyopati belirlenen 2 olgu sunumu da söz konusudur (54,99). Bleomisin'in fetal pulmoner toksisitesi ve vinka alkaloidlerinin nörotoksisitesi ile ilişkili yeterince bilgi yoktur (96).

Nitrojen mustard, vinkristin, prokarbazin ve prednisolon ilaçlarından oluşan MOPP tedavisinin gebelikte uygulanması ile ilişkili yeterince bilgi yoktur. Bu gün için Hodgkin Hastalığı'nda standart tedavi olarak kabul edilen ABVD (adriamisin, bleomisin, vinblastin, dakarbazine) kombine tedavisidir. ABVD tedavi rejiminde mevcut 4 ilaçtan dakarbazine en az araştırılmış ilaçtır. Birinci trimesterde ABVD rejimi uygulanması emniyetli olarak görülmemektedir. Ancak 2 ve 3 trimesterlerde ABVD rejiminin uygulanabileceği kabul edilmektedir. Stanford V protokolü ve BEACOPP tedavi rejiminin gebelikte kullanımı ile ilişkili sunum mevcut değildir (96).

Non-Hodgkin Lenfomada Tedavi Yaklaşımı

İlk trimesterde tanı alan NHL tedavisi algoritmi tablo 3'de özetlenmiştir.

Indolent NHL (Foliküler lenfoma, CLL/SLL)

Bu grubun gebelikle komplikasyonu oldukça nadirdir. İndolent lenfomaların yavaş seyir göstermeleri ve standart tedavi ile şifa olmayan hastalıklar olmaları nedeni ile ilk trimesterde antineoplastik tedavi uygulanması genellikle gerekli değildir. Eğer ilk trimesterde tedavi gereksinimi söz konusu ise, rituximab'ın tek başına uygulanması söz konusu olabileceği bildirilmektedir (96). Lökosit sayısının yüksekliği durumunda da lökaferez yine bir başka tedavi alternatifi olabilir (70).

Siklofosfamid, NHL ve bazı solid tümörlerin tedavisinda sıklıkla kullanılan bir alkilleyici ajandır. DNA sentezini inhibe ederek etkisini gösterir, beyin, beyin omurilik sıvısı, süt, tükrük ve olasılıkla amniyotik sıvı dâhil tüm vücut dokularına

Şema 1. Gebelik ve Hodgkin Hastalığı birlikteliğinde algoritm

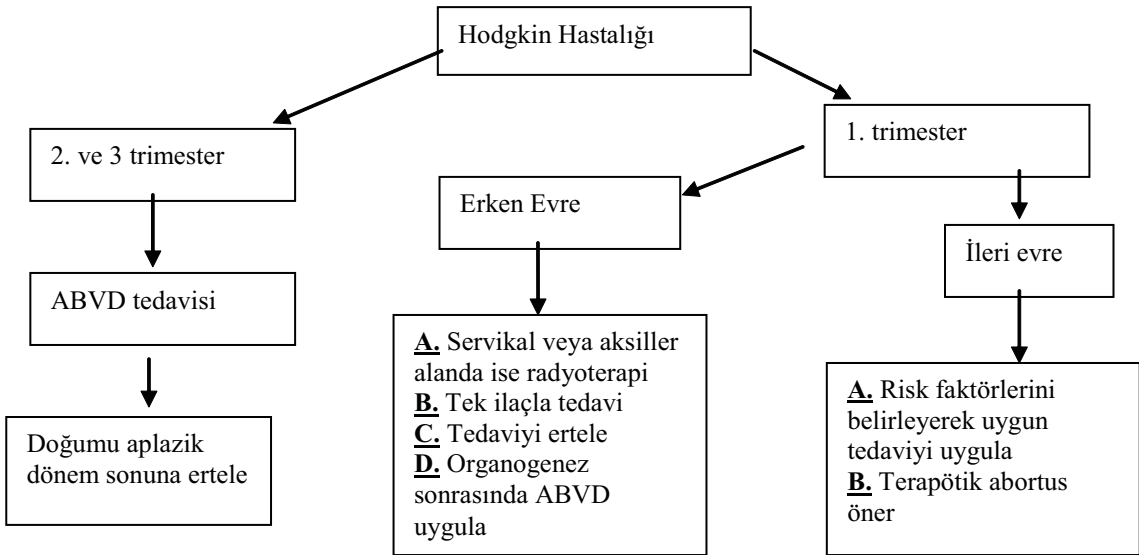

Kaynak. Pereg D, et al. The treatment of Hodgkin's and non-Hodgkin's lymphoma in pregnancy. Haematologica 2007;92(08):1230-7.

dağılır. İlk trimesterde kullanımı sonrasında; okülofasiyal malformasyonlar, parmak agenezisi, tırnak anomalileri, koroner arter defektleri, hemanjiyom, açılmamış anüs, rektovajinal fistül, damak anomalisi, mikrosefali, gelişme geriliği gibi patolojilerle ilişkilendirilmiştir. İkinci ve 3. trimesterlerde kullanılması malformasyonlarla ilişkili olmamakla birlikte, gelişme geriliği, mikrosefali ve neonatal pansitopeni geliştirebilir (67).

İkinci ve üçüncü trimesterlerde CVP (siklofosfamid, vinkristin, prednisolon) ve CHOP (siklofosfamid, doksorubisin, vinkristin, prednisolon) tedavilerinin uygulanmasında bir sakınca yok gibi görünmektedir (96). Ancak siklofosfamide dikkat etmekte fayda vardır.

Fludarabin'in gebelikte kullanılması ile ilişkili sunum yoktur. Ancak, antimetabolitlerin diğer antineoplastiklere göre daha potent teratojenik olduğu göz önüne alındığında, fludarabin'nin özellikle ilk trimesterde kullanılması sakıncalı olabilir. Hodgkin Hastalığında olduğu gibi, erken evre boyun ve aksiller tutulumlarında radiyoterapi düşünülebilir. Ancak, radyoaktif madde içeren monoklonal antikorlarla tedavi hiçbir dönem uygun değildir (96).

Agresif NHL

İlk trimesterde CHOP tedavisinin uygulanması ile ilişkili bilgiler sınırlıdır. Bu dönemde antineoplastik tedavi uygulamanın genel esasları doğrultusunda hareket etmek uygun olacak gibi görünmektedir. Ancak 2. ve 3. trimesterlerde CHOP tedavisi uygulaması emniyetli gibi görünmektedir (96,100).

Gebeliğin tüm dönemlerinde (ilk trimester dâhil) rituximab uygulamasının mümkün olabileceği görülmektedir (101-103). Bebekte geçici B hücre baskılanması söz konusu olmakla birlikte, malformasyon riski olmadığı kanaati mevcuttur (96). R-CHOP tedavisinin 2. ve 3. trimesterde uygulanabilirliği söz konusu olabilir (96,104).

Hastalığın doğası gereği çok hızlı seyir gösteren alt tiplerde (prekürsör lenfoblastik lösemi / lenfoma ve Burkitt lenfoma) terapötik abortus gündeme getirilmelidir. Yüksek doz metotreksat kullanılması organogenez dönemi sonrasında teratojenite ile ilişkili değildir. Ancak, ciddi fetal miyelosupresyon yapabilme olasılığı vardır. Bu nedenle yüksek doz metotreksat içeren rejimlerin 2. ve 3. trimesterlerde emniyetli olup olmadığı tartışmalıdır (96).

NHL'lı olgularda çok nadiren de olsa plasental tutulum söz konusu olabilir (96).

Sonuç olarak; gebeliğin gerek Hodgkin Hastalığı gerekse NHL ile komplike olduğu durumlarda tedavinin mümkün olabileceği görünmektedir. Ancak gebede ilaç ve antineoplastik ajan kullanma kuralları iyi belirlenmeli, hasta ve aile iyice bilgilendirilmeli, hasta ve ailenin kesin görüşü ve yazılı onayı alınmalı, tedaviyi yürütecek ekip etik davranmalıdır (51,67,96,105).

Şema 2. Gebelik ve non-Hodgkin lenfoma birlikteliğinde algoritm

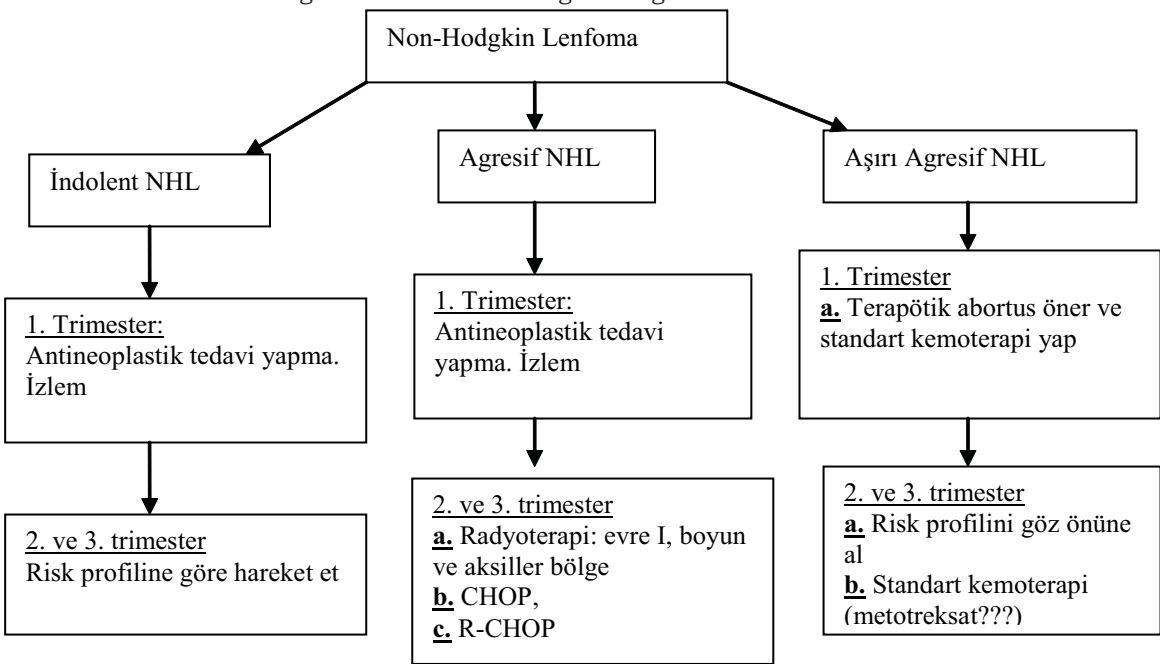

Kaynak. Pereg D, et al. The treatment of Hodgkin's and non-Hodgkin's lymphoma in pregnancy. Haematologica 2007;92(08):1230-7.

GEBELİK VE MULTİPL MİYELOM

Multipl miyelom genel olarak 6. dekad yaşından sonra ortaya çıkan bir hastalıktır. 40 yaş civarında %2-4 oranında görülebilmekle birlikte, doğurganlık çağında görülmesi oldukça enderdir. Keza multipl miyelom ve gebelik birlikteliği de oldukça nadirdir ve bu güne kadar sadece 12 vaka bildirimi vardır. Gebeliğin multipl miyelom seyrine etkisi veya ikisinin birlikteliği durumunda ortaya çıkabilecek komplikasyonlar hakkında bilgi yoktur (106).

Bir nitrojen mustard analoğu olan melfalan, multipl miyelom, meme ve over kanserlerinde kullanılabilmektedir. DNA sentezini ve fonksiyonlarını inhibe etmektedir. Hücre siklusunun tüm fazlarında aktif olup, amniyotik sıvı da dâhil tüm vücuda dağılmaktadır. Teratojenite ile ilişkili bilgi olmamakla birlikte, diğer alkilleyici ajanlarla aynı fetal etkiyi gösterebileceği düşünülmektedir (bakınız; indolent lenfoma-siklofosfamid) (67). Thalidomide, teratojenite riski açısından iyi bilinen bir ilaçtır. Bortezomib ve gebelik konusunda ise bilgi yoktur.

GEBELİK VE MİYELODİSPLASTİK SENDROM

Miyelodisplastik sendrom (MDS) yaşlılık dönemi hastalığı olmakla birlikte, genç erişkinlerde ve hatta çocuklarda bile görülebilmektedir. Bu güne kadar yaklaşık 30 gebelik ile komplike olmuş MDS olgusu mevcuttur. Yaklaşım ve tedavi modaliteleri belirgin değildir. Gebelik ve MDS birlikteliği durumunda yaklaşımın ferdileştirilmesi uygun olacaktır (107).

KAYNAKLAR

1. Ratip S. Gebelerde hematolojik sorunlar; nasıl tedavi edelim. II. Hematoloji Kursu, Kurs Kitabı, Türk Hematoloji Derneği: Ankara, 2002, s: 53-64.
2. Hematological disorders. In: Williams Obstetrics, 20th ed, Eds: Cunningham FG, MacDonald PC, Gant FN, Leveno KJ, Gilstrap III LC, Hankins GDV, Clark SL, Stamford, Connecticut: Appletion&Lange, Inc, 1997, pp:1173-202.
3. Erdem A, Erdem M, Arslan M, Yazici G, Eskandari R, Himmetoglu O. The effect of maternal anemia and iron deficiency on fetal erythropoiesis: comparison between serum erythropoietin, hemoglobin and ferritin levels in mothers and newborns. J Matern Fetal Neonatal Med 2002;11:329-32.
4. Lone FW, Qureshi RN, Emanuel F. Maternal anaemia and its impact on perinatal outcome. Trop Med Int Health 2004;9:486-90.
5. Malhotra M, Sharma JB, Batra S, Sharma S, Murthy NS, Arora R. Maternal and perinatal outcome in varying degrees of anemia. Int J Gynecol Obstet 2002;79:93-100.
6. Dugdale M. Anemia. Obstet Gynecol Clin Noth Am 2001;28:363-81.

7. Ali R. Demir eksikliği anemisi. In: İç Hastalıkları, Ed. Dolar E, Nobel&Güneş Tıp Kitabevi: Bursa, 2005, s:553-7.

8. Ali R. Megaloblastik ve diğer makrositik anemiler. In: İç Hastalıkları, Ed. Dolar E, Nobel&Güneş Tıp Kitabevi: Bursa, 2005, s:559-64..

9. Ali R. B12 vitamini: anemiden vasküler sorunlara. II. Hematoloji Kursu, Kurs Kitabı, Türk Hematoloji Derneği: Ankara, 2002, s: 47-51.

10. D'Uva M, Di Marco P, Strina I, Alviggi C, Iannuzzo M, Ranieri A, Mollo A, De Placido G. Hyperhomocysteinemia in women with unexplained sterility or recurrent early pregnancy loss from Southern Italy: a preliminary report. Thrombosis J 2007;5:10.

11. Ray JG, Blom HJ. Vitamin B12 insufficiency and the risk of fetal neural tube defects. Q J Med 2003;96:289-95.

12. Reznikoff-Etievant MF, Zittoun J, Vaylet C, Pernet P, Milliez J. Low vitamin B12 level as a risk factor for very early recurrent abortion. Eur J Obstet Gynecol Reprod Biol 2002;104:156-9.

13. Lopez-Quesada E, Vilaseca MA, Lailla JM. Plasma total homocysteine in uncomplicated pregnancy and in preeclampsia. Eur J Obstet Gynecol Reprod Biol 2003;108:45-9.

14. Refsum H. Folate, vitamin B12 and homocysteine in relation to birth defects and pregnancy outcome. Br J Nutr 2001;85(Suppl 2);S109-13.

15. Pardo J, Gindes L, Orvieto R. Cobalamin (vitamin B12) metabolism during pregnancy. Int J Gynecol Obstet 2004;84:77-8.

16. Koc A, Kocyigit A, Soran M, Demir N, Sevinc E, Erel O, Mil Z. High frequency of maternal vitamin B12 deficiency as an important cause of infantile vitamin B12 deficiency in Sanliurfa province of Turkey. Eur J Nutr 2006;45:291-7.

17. Batalias L, Trakakis E, Loghis C, Salabasis C, Simeonidis G, Karanikolopoulos P, kassanos D, Salamalekis E. Autoimmune hemolytic anemia caused by cold agglutinins in a young pregnant woman. J Matern Fetal Neonatal Med 2006;19:251-3.

18. Petz LD. A physician's guide to transfusion in autoimmune haemolytic anaemia. Br J Haematol 2004;124:712-6.

19. Buetens OW, Ness PM. Red blood cell transfusion in autoimmune hemolytic anemia. Curr Opin Hematol 2003;10:429-33.

20. Petz LD. Treatment of autoimmune hemolytic anemias. Curr Opin Hematol 2001;8:411-6.

21. Tuncer ZS, Buyukasik Y, Demirtas E, Tuncer R, Zarakolu P. Pregnancy complicated by Evan's syndrome. Eur J Obstet Gynecol Reprod Biol 2001;100:100-1.

22. Deka D, Banerjee N, Roy KK, Choudhary VP, Kashyap R, Takar D. Aplastic anaemia during pregnancy: variable clinical course and outcome. Eur J Obstet Gynecol Reprod Biol 2001;94:152-4.

23. Choudhary VP, Gupta S, Gupta M, Kashyap R, Saxena R. Pregnancy associated aplastic anemia-a series of 10 cases with review of literature. Hematology 2002;7:233-8.

24. Kwon JY, Lee Y, Shin JC, Lee JW, Rha JG, Kim SP. Supportive management of pregnancy-associated anemia. Int J Gynecol Obstet 2006;95:115-20.

25. Natelson EA. Pregnancy-induced pancytopenia with cellular bone marrow: distinctive hematologic features. Am J Med Sci 2006;332:205-7.

26. Tichelli A, Socie G, Marsh J, Barge R, Frickhofen N, McCann S, Bacigalupo A, et al. Outcome of pregnancy and disease course among women with aplastic anemia treated with immunosuppression. Ann Intern Med 2002;137:164-72.

27. Fisch P, Handgretinger R, Schaefer HE. Pure red cell aplasia. Br J Haematol 2000;111:1010-22.

28. Choudry MA, Moffett BK, Laber DA. Pure red-cell aplasia secondary to pregnancy, characterization of a syndrome. Ann Hematol 2007;86:233-7.

29. Breme KA. Haemostatic changes in pregnancy. Best Pract Res Clin Haematol 2003;16:153-66.

30. McCrae KR. Thrombocytopenia in pregnancy: differential diagnosis, pathogenesis, and management. Blood Rev 2003;17:7-14.

31. Schwartz KA. Gestational thrombocytopenia and immune thrombocytopenias in pregnancy. Obstet Gynecol North Am 2000;14:1101-6.

32. Ali R, Ozkalemkas F, Ozcelik T, Ozkocaman V, Ozan U, Kimya Y, Koksal N, et al. Idiopathic thrombocytopenic purpura in pregnancy: a single institutional experience with maternal and neonatal outcomes. Ann Hematol 2003;82:348-52.

33. Bolaman Z. Approach to immune thrombocytopenic purpura in adults. Haema 2003;6:157-65.

34. Ökten F, Şen S. Gebelikte hipertansif hastalıklar, pre-eklamsi, eklamsi ve HELLP sendromu'nda obstetrik anestezi. Ankara Universitesi Tıp Fakültesi Mecmuası 2002;56:73-84.

35. Özdemir S, Akın P. Gebelikte karaciğer hastalıkları. Cerrahpaşa J Med 2004;35:131-9.

36. Başlar Z. Gebelikte hemostaz. İ. Ü. Cerrahpaşa Tıp Fakültesi Sürekli Tıp Eğitimi Etkinlikleri Sempozyum Dizisi 2003;36:215-26.

37. Aydın Y. İmmun olmayan trombositopeniler. İ. Ü. Cerrahpaşa Tıp Fakültesi Sürekli Tıp Eğitimi Etkinlikleri Sempozyum Dizisi 2003;36:67-74.

38. Seligsohn U, Hoots WK. Disseminated intravascular coagulation. In: Williams Hematology, Eds: Lichtman MA, Beutler E, Kipps TJ, Seligsohn U, Kaushansky K, Prchal JT, 7th edition, New York: McGraw-Hill Co., Inc, 2006, pp:1959-79.

39. Bicks. RL. Syndromes of disseminated intravascular coagulation in obstetrics, pregnancy, and gynecology: objective criteria for diagnosis and management. Obstet Gynecol North Am 2000;14:999-1044.

40. Lim W, Crowther MA, Eikelboom JW. Management of antiphospholipid antibody syndrome. A systematic review. JAMA 2006;295:1050-7.

41. Diz Kucukkaya R. Antiphospholipid antibody syndrome. Hematology 2005;10 (Suppl 1):33-8.

42. Diz-Kucukkaya R, Hacihanefioglu A, Yenerel M, Turgut M, Keskin H, Nalçaci M, İnanc M. Antiphospholipid antibodies and antiphospholipid syndrome in patients presenting with immune thrombocytopenic purpura: a prospective cohort study. Blood 2001;98:1760-4.

43. Selam B, Topçuoğlu A. Antifosfolipid sendromu. Kocatepe Tıp Dergisi 2004;5:17-21.

44. Girtovitis FI, Boutou AK, Ioannidis G, Makris PE. Heparin-induced thrombocytopenia type II-A treatment review. Haema 2005;8:582-9:

45. Ali R, Özkalemkas F, Ozkocaman V, Özçelik T, Ozan Ü, Tunalı A. Psödotrombositopeni. Bursa Devlet Hast Bült 2001;17:127-9.

46. Aktuğlu G. Kanama diyatezli hastanın anamnez özellikleri, muayene bulguları, rutin kanama diyatez testleri ve yorumlanmaları. İ. Ü. Cerrahpaşa Tıp Fakültesi Sürekli Tıp Eğitimi Etkinlikleri Sempozyum Dizisi 2003;36:17-34.

47. Greer IA. Thrombophilia: implications for pregnancy outcome. Thrombosis Res 2003;109:73-81.

48. Samama MM, Conard J, Mathieux V, Gerotziafas GT, Horellou MH, Elalamy I. Heritable thrombophilia and pregnancy associated thrombosis. Turk J Haematol 2002:19:445-51.

49. Hurley TJ, McKinnell JV, Irani MS. Hematologic malignancies in pregnancy. Obstet Gynecol Clin North Am 2005;32:595-614.

50. Ali R, Ozkalemkas F, Ozcelik T, Ozkocaman V, Ozan U, Kimya Y, Tunali A. Maternal and fetal outcomes in pregnancy complicated with acute leukemia: a single institutional experience with 10 pregnancies at 16 years. Leuk Res 2003;27:381-5.

51. Oduncu FS, Kimming R, Hepp H, Emmerich B. Cancer in pregnancy: maternal-fetal conflict. J Cancer Res Clin Oncol 2003;129:133-46.

52. Reynoso EE, Shepherd FA, Messner HA, Farquharson HA, Garvey MB, Baker MA. Acute leukemia during pregnancy: the Toronto Leukemia Study Group experience with long-term follow-up of children exposed in utero to chemotherapeutic agents. J Clin Oncol 1987;5:1098-106.

53. Gunz FW, Hough RF. Acute leukemia over the age of fifty: a study of its incidence and natural history. Blood. 1956;11:882-901.

54. Aviles A, Neri N. Hematological malignancies and pregnancy: a final report of 84 children who received chemotherapy in utero. Clin Lymphoma 2001;2:173-7.

55. Breccia M, Cimino G, Alimena G, De Carolis S, Lo Cocco F, Mandelli F. AIDA treatment for high-risk acute promyelocytic leukemia in a pregnant woman at 21 weeks of gestation. Haematologica 2002;87: ELT12

56. Pavlidis NA. Coexistence of pregnancy and malignancy. Oncologist 2002;7:279-87.

57. Hansen WF, Fretz P, Hunter SK, Yankowitz J. Leukemia in pregnancy and fetal response to multiagent chemotherapy. Obstet Gynecol 2001;97:809-12.

58. Lilleyman JS, Hill AS, Anderton KJ. Consequences of acute myelogenous leukemia in early pregnancy. Cancer 1977;40:1300-3.

59. Dilek I, Topcu N, Demir C, Bay A, Uzun K, Gul A, Oner AF, Ugras S. Hematological malignancy and pregnancy: a single-institution experience of 21 cases. Clin Lab Haematol 2006;28:170-6.

60. Chelghoum Y, Vey N, Raffoux E, Huguet F, Pigneux A, Witz B, Pautas C, et al. Acute leukemia during pregnancy. a report on 37 patients and a review of the literature. Cancer 2005;104:110-7.

61. Kurdoğlu E, Acar A, Uğur A. Gebelik sırasında ortaya çıkan ve başarı ile tedavi edilerek sağlıklı bir doğumla sonuçlanan akut miyeloblastik lösemi: olgu sunumu. Genel Tıp Derg 2005;15:27-30.

62. Yucebilgin MS, Cagirgan S, Dönmez A, Ozkinay E, Akercan F, Mgoli L, Vural F. Acute myeloblastic leukemia in pregnancy: a case report and review of the literature. Eur J Gynaecol Oncol 2004;25:126-8.

63. Giagounidis AAN, Beckmann MW, Giagounidis AS, Aivado M, Emde T, Germing U, Riehs T, Heyll A, Aul C. Acute promyeloctic leukemia and pregnancy. Eur J Haematol 2000;64:267-71.

64. Consoli U, Figuera A, Milone G, Meli CR, Guido G, Indelicato F, Moschetti G, et al. Acute promyelocytic leukemia during pregnancy: report of 3 cases. Int J Hematol 2004;79:31-6.

65. Carradice D, Austin N, Bayston K, Ganly PS. Successful treatment of acute promyelocytic leukaemia during pregnancy. Clin Lab Haematol 2002;24:307-11.

66. Siu BL, Alonzo MR, Vargo TA, Fenrich AL. Transient dilated cardiomyopathy in a newborn exposed to idarubicin and all-trans-retinoic acid (ATRA) early in the second trimester of pregnancy. Int J Gynecol Cancer 2002;12:399-402.

67. Leslie KK, Koil C, Rayburn WF. Chemotherapeutic drugs in pregnancy. Obstet Gynecol Clin North Am 2005;32:627-40.

68. Zemlickis D, Lishner M, Erlich R, Koren G. Teratogenicity and carcinogenicity in a twin exposed in utero to cyclophosphamide. Teratog Carcinog Mutagen 1993;13:139-43.

69. Davis A, Miller L, TamimiH, Gown A. Methotrexate compared with mercaptopurine for early induced abortion. Obstet Gynecol 1999;93.904-8.

70. Ali R, Ozkalemkas F, Ozkocaman V, Bulbul-Baskan E, Ozcelik T, Ozan U, Kimya Y, Tunali A. Successful labor in the course of chronic lymphocytic leukemia (CLL) and management of CLL during pregnancy with leukapheresis. Ann Hematol 2004;83:61-3.

71. Gurman G. Pregnancy and successful labor in the course of chronic lymphocytic leukemia. Am J Hematol 2002;71:208-10.

72. Welsh TM, Thompson J, Lim S. Chronic lymphocytic leukemia in pregnancy. Leukemia 2000;14:1155.

73. Chrisomalis L, Baxi LV, Heler D. Chronic lymphocytic leukemia in pregnancy. Am J Obstet Gynecol 1996;175:1381-2.

74. Pastner B, Penney RW, Walsh CM. Recurrent hairy cell leukemia during pregnancy: a case report. Am J Obstet Gynecol 1994:170:1380-1.

75. Williams JK. Hairy cell leukemia in pregnancy: a case report. Am J Obstet Gynecol 1987;156:210-1.

76. Baer MR, Ozer H, Foon KA. Interferon-alpha therapy during chronic myelogenous leukaemia and hairy cell leukaemia. Br J Haematol 1992;81:167-9.

77. Alothman A, Sparling TG. Managing hairy cell leukemia in pregnancy. Ann Int Med 1994;120:1048-9.

78. Orlowski RZ. Successful pregnancy after cladribine therapy for hairy cell leukemia. Leuk Lymphoma 2004;45:187-8.

79. Ali R, Ozkalemkas F, Ozkocaman V, Ozcelik T, Ozan U, Kimya Y, Tunali A. Successful pregnancy and delivery in a patient with chronic myelogenous leukemia (CML) and management of CML with leukapheresis during pregnancy: a case report and review of the literature. Jpn J Clin Oncol 2004;34:215-7.

80. Celiloglu M, Altunyurt S, Undar B. Hydroxyurea treatment for chronic myeloid leukemia during pregnancy. Acta Obstet Gynecol Scand 2000;79:803-4.

81. Kuroiwa M, Gondo H, Ashida K, Kamimura T, Miyamoto T, Niho Y, Tsukimori K, Nakano H, Ohga S. Interferon-alpha therapy for chronic myelogenous leukemia during pregnancy. Am J Hematol 1998;58:101-2.

82. Hensley ML, Ford JM. Imatinib treatment: specific issues related to safety, fertility, and pregnancy. Semin Hematol 2003;40(Suppl 2):21-5.

83. Ali R, Ozkalemkas F, Ozcelik T, Ozkocaman V, Ozan U, Kimya Y, Koksal N, Gulten T, Yakut T, Tunali A. Pregnancy under treatment of imatinib and successful labor in a patient with chronic myelogenous leukemia (CML). Outcome of discontinuation of imatinib therapy after achieving a moleculer remission. Leuk Res 2005;29:971-3.

84. Heartin E, Walkinshaw S, Clark RE. Successful outcome of pregnancy in chronic myeloid leukemia treated with imatinib. Leuk Lymphoma 2004;45:1307-8.

85. AlKindi S, Dennison D, Pathare A. Imatinib in pregnancy. Eur J Haematol 2005;74:535-7.

86. Prabhash K, Sastry PSRK, Biswas G, Bakshi A, Prasad N, Menon H, Parikh. Pregnancy outcome of two patients treated with imatinib. Ann Oncol 2005; 16:1983-4.

87. Choudhary DR, Mishra P, Kumar R, Mahapatra M, Choudhry VP. Pregnancy on imatinib: fatal outcome with meningocele. Ann Oncol 2006;17:178-9.

88. Ault P, Kantarjian H, O'Brien S, Faderi S, Beran M, Rios MB, Koller C, Giles F, Keating M, Talpaz M, Cortes J. Pregnancy among patients with chronic myeloid leukemia treated with imatinib. J Clin Oncol 2006;24:1204-8.

89. Koh LP, Kanagalingam D. Pregnancies in patients with chronic myeloid leukemia in the era of imatinib. Int J Hematol 2006;84:459-62.

90. Suppiah R, Kalaycio M. Successful outcome of pregnancy in a patient with chronic myelogenous leukemia exposed to imatinib during the first trimester. Leuk Lymphoma 2006;47:1149-50.

91. Garderet L, Santacruz R, Barbu V, van den Akker J, Carbınne B, Gorin NC. Two successful pregnancies in a chronic myeloid leukemia patient treated with imatinib. Haematologica 2007;92:e9-e10.

92. Russell MA, Carpenter MW, Akhtar MS, Lagattuta TF, Egorin MJ. Imatinib mesylate and metabolite concentrations in maternal blood, umbilical cord blood, placenta and breast milk. J Perinatol 2007;27:241-3.

93. Ali R, Ozkalemkas F, Ozcelik T, Ozkocaman V, Ozkan A. Imatinib and pregnancy. J Clin Oncol 2006; 24:3812-3.

94. Ramasamy K, Hayden J, Lim Z, Mufti GJ, Ho AYL. Successful pregnancies involving men with chronic myeloid leukaemia on imatinib therapy. Br J Haematol 2007;137:374-83.

95. Porcu P, Farag S, Marcucci G, Cataland SR, Kennedy MS, Bissell M. Leukoreductionfor acute leukemia. Therapeutic Apher 2002;6:15-23

96. Pereg D, Koren G, Lishner M. The treatment of Hodgkin's and non-Hodgkin's lymhoma in pregnancy. Haematologica 2007;92:1230-7.

97. Kal HB, Struikmans H. Radiotherapy during pregnancy: fact and fiction. Lancet Oncol 2005;6:328-33.

98. Nuyttens JJ, Prado KL, Jenrette JM, Williams TE. Fetal dose during radiotherapy: clinical implementation and review of the literature. Cancer Radiother 2002;6:352-7.

99. Aviles A, Neri N, nambro MJ. Long-term evaluation of cardiac function in children who received anthracyclines during pregnancy. Ann Oncol 2006;17:286-8.

100. Ataergin S, Kanat O, Arpacı F, Ozet A. A rare occurence of diffuse lymphoblastic lymphoma in pregnancy. Am J Hematol 2007:82:173-6.

101. Scully M, Starke R, Lee R, Mackie I, Machin S, Cohen H. Successful management of pregnancy in women with a history of thrombotic thrombocytopenic purpura. Blood Coagul Fibrinolysis 2006;17:459-63.

102. Friedrichs B, Tiemann M, Salwender H, Verpoort K, Wenger MK, Schmitz N. The effects of rituximab treatment during pregnancy on a neonate. Haematologica 2006;91:1426-7.

103. Ojeda-Uribe M, Gilliot C, Jung G, Drenou B, Brunot A. Administration of rituximab during the first trimester of pregnancy without consequences for the newborn. J Perinatol 2006;26:252-5.

104. Guven S, Ozcebe OI, Tuncer ZS. Non-Hodgkin's lymphoma complicating pregnancy: a case report. Eur J Gynaecol Oncol 2005;26:

105. Malik S, Oliver R, Odejinmi F. A rare association with hyperemesis: pregnancy and multiple myeloma. J Obstet Gynaecol 2006;26:693-5.

106. Iseminger KA, Lewis MA. Ethical challenges in treating mother and fetus when cancer complicates pregnancy. Obstet Gynecol Clin North Am 1998:25:273-85.

107. Steensma DP, Tefferi A. Myelodysplastic syndrome and pregnancy: the Mayo Clinic experience. Leuk Lymphoma 2001;42:1229-34.