46. ULUSAL HEMATOLOJİ KONGRESİ

SANAL KONGRE

Bildiri Özetleri
Poster Bildiriler

■ Trombosit Bozuklukları / Tromboz ve Antitrombotik Tedavi

P-001 Referans Numarası: 173

ELTROMBOBAG TEDAVİSİNİN NADİR YAN ETKİSİ, MYELOFİBROZİS

Tarık Ercan, Asu Fergün Yılmaz, Fatma Arıkan, Özen Oruç, Özlem Candan, Tayfur Toptaş, Işık Atagündüz, Tülin Fıratlı Tuğlular

Marmara Üniversitesi Tıp Fakültesi Hematoloji Bilim Dalı

Giriş: İmmun trombositopenik purpura (ITP), trombositlere karsı oluşan otoantikorların trombositlerin yasam sürelerini kısaltması sonucu gelişen ve trombositopeni ile seyreden edinsel bir hastalıktır. ITP'de endikasyon almış eltrombobag, trombopoetin reseptör agonistidir. TPO reseptörünü aktive ederek trombosit yapımını artırırlar. Eltrombobag, kabul edilebilir ve yönetilebilir yan etki profiline sahip olmasına karşın literatürde eltrombobag ilişkili kemik iliğinde retikülin lif artışı ve fibrozis vakaları bildirilmiştir.

Olgu Sunumu: 42 yaşında bilinen kronik hastalığı olmayan kadın peteşi ve spontan ekimoz ile hematoloji polikliniğine başvurdu. Yapılan hemogramda beyaz küre (WBC),Hemoglobin (HGB) normal,trombosit (PLT) 17.000 saptandı ve sekonder nedenler ekarte edilerek hastaya ITP tanısı kondu. ITP tanısıyla sırasıyla prednizolon,eltrombobag,rituximab tedavileri aldı. Verilen medikal tedavi ile yeterli yanıt alınamayan hastaya splenektomi kararı alındı ve operasyon öncesi yapılan kemik iliği aspirasyon ve biyopsisi ITP ile uyumlu olarak raporlandı. Splenektomi sonrasıda yeterli refrakter olan hastaya imuran ve danazol kombinasyonu başlandı ancak karaciğer transaminaz yüksekliği nedeniyle tedaviye devam edilemedi. Refrakter ITP tanısı ile mikofenolat mofetil (MMF) + eltrombobag kombinasyonu başlanıp, eltrombobag 75mg/ gün ve MMF 1 gr / gün olacak şekilde devam edildi. Hastanın kombinasyon tedavisi altında trombosit sayısı 50-70.000 / µl arasında 3 ay boyunca stabil seyretti. Takibinde hastanın laktat dehidrogenaz (LDH) değerleri tedrici olarak yükseldi. Hastaya kemik iliği fibrozu şüphesi ile kemik iliği aspirasyon ve biyopsisi yapıldı. Kemik iliği biyopsisi retikülin grade 3 megakaryositlerde haiff artış sekonder myelofibrozis? olarak raporlandı. Eltrombobag tedavisi kesilerek takip edilen hastanın LDH değerleri 2 hafta sonra normal aralığa geriledi ve trombosit değerleri 10-20.000/µl arasında seyretti.

Tartışma: Eltrombopag, Janus protein tirozin Kinazları (JAK) aktive ederek kök hücre üzerindeki TPO reseptörüne (c-MPL) bağlanır ve megakaryopoezini indükler. JAK 2, MPL ve TPO üzerinde sürekli uyarımının kemik iliğinde retikülin lif artışına neden olduğu düşünülmektedir. Yönetimi konusunda net bir fikir birliği olmamakla birlikte herhangi bir sebeple kemik iliği biyopsisi yapıldığında fibrozis derecesine bağlı olarak ilacın kesilmesi düşünülmelidir.İlaç kesildikte sonra fibrozisin geri döndüğünün gösterildiği vaka serileri mevcuttur. Sonuç olarak, eltrombobag kullanan hastalarda periferik yayma veya kan sayımında uyarıcı bir bulgu olmadan kemik ilği fibrozu gelişebilmektedir ve hastaların bu nadir yan etki açısından izlenmeleri uygun olacaktır.

Anahtar kelimeler: eltrombobag, immun trombositopeni,myelofibrozis

■ İnfeksiyon ve Destek Tedaviler

P-002 Referans Numarası: 176

MULTİPL MYELOM TANILI OLGUDA COVID-19 SONRASI GELİŞEN PULMONER FİBROZİS

Fatoş Dilan Atilla[1], Nermin Keni Begendi[1], Mustafa Duran[1], Ercan Kurtipek[2]

[1]*Konya Eğitim Ve Araştırma Hastanesi Hematoloji Kliniği*

[2]*Konya Eğitim Ve Araştırma Hastanesi Göğüs Hastalıkları Kliniği*

Giriş: SARS-CoV-2'nin neden olduğu koronavirüs hastalığı 2019 (COVID-19), genç ve sağlıklı bireylerde çoğunlukla grip benzeri semptomlar ile hafif-orta şiddette seyreden bir hastalık olarak tanımlanmaktadır. Ancak ileri yaş ve yüksek riskli hastalarda ağır morbidite ve mortalite ile sonuçlanabilir. Hematolojik kanseri olan vakalarda enfeksiyon sıklığının toplumla benzer olduğu ancak hastalığın daha şiddetli ve ölümcül seyrettiği ortaya konulmuştur(1,2). Multipl miyelom (MM) tanılı hastalar viral ve bakteriyel enfeksiyonlara yaklaşık 7-10 kat daha yatkındır(3). Bunun sebebi hem hastalık hem de anti-myelom ilaçlarının etkisi ile hücresel ve humoral immün sistemin zayıflamış olmasıdır. Bu yazıda MM tanısı ile tedavi altında olan ve ağır COVID-19 enfeksiyonu sonrası aşikar pulmoner fibrozis gelişen vaka sunulmaktadır.

Vaka Sunumu: MM tanısı ile tedavi altında olan 67 yaşındaki kadın hasta 28 Nisan 2020'de ateş, öksürük ve nefes darlığı şikayetleri ile hematoloji polikliniğine başvurdu. Bortezomib, siklofosfamid ve deksametazondan oluşan VCD indüksiyon kemoterapisini toplam 4 kür aldı ve çok iyi kısmi yanıt elde edildi. Kemik iliği transplantasyonu adayı olmadığı için haftalık bortezomib ve deksametazon tedavisi ile idame tedavisi verilmesine karar verildi. İdame tedavisinin üçüncü haftasında yüksek ateş ve solunum semptomları ile başvurdu. Toraks Bilgisayarlı Tomografi (BT) görüntülemesi, her iki akciğerde birden fazla buzlu cam opasitesi ve düzensiz konsolidasyon alanları olduğunu gösterdi (Şekil-1 A/B/C). Nazofarengeal sürüntü örnekleri alındı ve hastaya COVID-19 tanısı konuldu. Hidroksiklorokin, heparin ve diğer destek tedaviler uygulandı. Ancak takipte arteriyel oksijen satürasyonunun düşmesi (istirahatte ~%92) sonucu hasta yoğun bakım ünitesine alındı. Laboratuvar incelemeleri sonucu serum CRP, d-dimer, fibrinojen ve sedimantasyon değerleri oldukça yüksekti. Karaciğer enzimleri, normal referans aralığın üst sınırından 4 kat yükselmişti. Ağır COVID-19 olarak değerlendirilen hastaya metilprednizolon ve favipiravir uygulandı. Hastane yatışının 5. gününde hastaya 8 mg/kg tosilizumab tek doz olarak uygulandı. Hastanın klinik ve laboratuvar değerlerinde gerileme görüldü. Yoğun bakımdan çıkarılan hasta istirahatte oksijen almıyordu. Ancak efor dispnesi gerilemedi. Toraks BT kontrolünde buzlu cam opasitelerinin tama yakın azaldığı, ancak yoğun fibrotik tutulumun geliştiği gösterildi (Şekil-1 D/E/F). Hasta 25. günde hastaneden taburcu edildi. Laboratuvar bulguları tamamen düzeldi. İstirahatte şikayeti olmayan hastanın eforla nefes darlığı ön plana çıktı. Solunum fonksiyon testi, düşük zorlu vital kapasite (FVC) ile restriktif akciğer hastalığı geliştiğini doğruladı. Anti-miyelom tedavisi doz düşürülerek 2 ay sonra başlandı. Hasta COVID-19 enfeksiyonunu, kalan ömründe mücadele etmek zorunda olacağı bir morbidite gelişerek atlatmıştı; pulmoner fibrozis.

Tartışma: Bugüne kadar dünya çapında yaklaşık 16 milyon insan COVID-19 enfeksiyonunu iyileşerek atlattı. Ancak bazı organlarda, özellikle akciğerlerde enfeksiyondan sonra uzun vadeli fonksiyon azalması veya kaybı olabileceğine dair endişeler devam etmektedir. Otoimmün hastalıklarda olduğu gibi ağır sistemik inflamasyon gelişen COVID-19 olgularında, ilerleyen yaş ve inflamasyonun şiddeti pulmoner fibrozis gelişimi için risk faktörleridir (4). Pulmoner fibrozis; azalmış akciğer kapasitesi, kötüleşen semptomlar ve yaşam kalitesinde düşme ile seyreden erken mortalite ile karakterize progresif, geri döndürülemez interstisyel akciğer hastalığıdır ve COVID-19 iyileşmesinden sonra gelişme sıklığı halen cevaplanamamış bir sorudur. Mevcut verilerle COVID-19'un uzun vadeli pulmoner sonuçları spekülatif olmaya devam etmektedir.

Anahtar kelimeler: COVID-19, Multipl myelom, pulmoner fibrozis

Kaynaklar

1- He W, Chen L, Chen L,Yuan G, Fang Y, Chen W, et al. COVID-19 in persons with haematological cancers. Leukemia. 2020.

2- Dhakal B, D'Souza A, Chhabra S, Hari P. Multiple myeloma and COVID19. Leukemia. 2020; 34: 1961–1963.

3- Blimark C, Holmberg E, Mellqvist UH, Landgren O, Bjorkholm M, Hultcrantz M, et al. Multiple myeloma and infections: a population-based study on 9253 multiple myeloma patients. Haematologica. 2015; 100: 107-13.

4- George PM, Wells AU, Jenkins RG. Pulmonary fibrosis and COVID-19: the potential role for antifibrotic therapy. Lancet Respir Med. 2020; 8: 807-815.

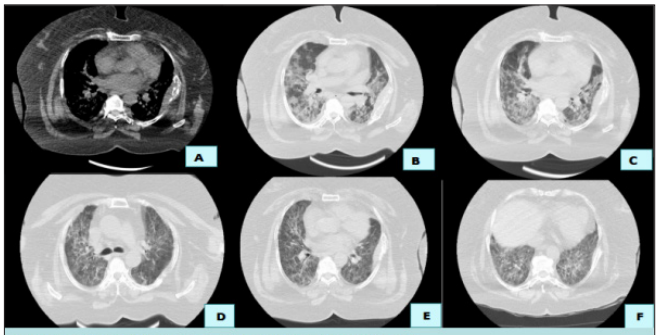

Şekil 1: COVID19 tanılı olgunun toraks BT görüntüleri
A-B-C: Her iki akciğerde çok sayıda buzlu cam opasiteleri ve düzensiz konsolidasyon alanları
D-E-F: Üç hafta sonunda akciğerdeki konsolide alanların fibrotik değişiklerle progresyonu

■ Erişkin Akut Lösemiler

P-003 Referans Numarası: 177

TEDAVİ-İLİŞKİLİ MİYELOİD NEOPLAZİLER: TEK MERKEZLİ RETROSPEKTİF DEĞERLENDİRME

Burçin Sağlam[1], İrem Kapucu[1], Gülleyla Kılıç[3], Makbule Çisel Aydın Meriçöz[4], Olga Meltem Akay[2], Burhan Ferhanoğlu[2]

[1]Koç Üniversitesi Tıp Fakültesi Hastanesi İç Hastalıkları Anabilim Dalı
[2]Koç Üniversitesi Tıp Fakültesi Hastanesi Hematoloji Bilim Dalı
[3]Koç Üniversitesi Tıp Fakültesi Hastanesi Tıbbi Genetik Anabilim Dalı
[4]Koç Üniversitesi Tıp Fakültesi Hastanesi Patoloji Anabilim Dalı

Amaç: Günümüzde onkolojik hastalıklarda uygulanan başarılı kemoterapi ve radyoterapi tedavileri ile hastaların sağkalım süreleri artmaktadır. Sağkalım süresinin artması ile hastaların takiplerinde geç dönem komplikasyonlar da izlenmektedir. Tedavi sonrası uzun dönemde hastalarda myeloid neoplazilerin (t-MN) de gelişebildiği gözlenmiştir. Özellikle sitotoksik ilaçlardan alkilleyiciler, Topoizomeraz II inhibitörleri ve radyoterapi tedavileri sonrası Akut Myeloid Lösemi (t-AML) ve Myelodisplastik Sendrom (t-MDS) görülme sıklığı artmıştır. Bu vakaların De Novo vakalara kıyasla mortalitesi daha yüksek seyretmekte, kompleks karyotipte anomaliler de sık görülmektedir. Çalışmada kliniğimizde takip edilen tedaviye ikincil gelişen myeloid neoplazi olgularının demografik, klinik bulguları ve sitogenetik anomalilerinin ortaya konulması amaçlanmıştır.

Gereç ve Yöntem: Çalışmaya kliniğimizde 2011 ve 2020 yılları arasında takip edilen, tedaviye ikincil myeloid neoplazi gelişen 17 hasta dahil edilmiştir**.** Hastalara kemik iliği biyopsi yapılmış konvansiyonel sitogenetik ve floresan in situ hibridizasyon (FISH) çalışılmıştır. Olguların retrospektif dosyaları taranarak demografik bilgileri ve uygulanan tedavi rejimlerine ulaşılmıştır (Tablo1).

Bulgular: Toplam 17 olgunun (11 kadın ve 6 erkek) yaş ortalaması 57 (yaş aralığı 26-72) olarak saptanmıştır. Olgularda görülen primer tümörler: meme kanseri (n=5), kolon kanseri (n=3), Hodgkin Lenfoma (n=2), Non-Hodgkin Lenfoma (n=2), multiple myelom (n=1), over kanseri (n=1), mediastinel gri zon lenfoması (n=1) ve timoma (n=1) 'dır. Primer hastalıkları için aldıkları tedavi rejimleri incelendiğinde, 17 hastanın hepsinin kemoterapi aldığı, 10 hastanın (%83) en az bir alkilleyici ajan, 7 hastanın (%58) alkilleyici ajan ve topoizomeraz II enzim inhibitörü beraber aldığı saptanmıştır. 5 hastanın kemoterapi rejiminin içeriğine ulaşılamamış, 12 hastadan sadece 2 hastanın alkilleyici ajan ya da topoizomeraz II inhibitörü almadığı görülmüştür. 10 hastanın kemoterapi ve radyoterapiyi beraber aldığı, 2 hastanın allojenik kemik iliği nakli ve 1 hastanın da otolog kemik iliği nakli olduğu saptanmıştır.

Myeloid neoplazi olgularından 6 hasta t-MDS ve 11 hasta t-AML tanısı almıştır. Primer hastalık için tedavi aldıktan sonra myeloid neoplazi gelişme süresi (latens) ortalama 71 ay (22-168 ay) olarak hesaplanmıştır. Olgulardan 6 kişi hayatta olup, 1 hastanın bilgisine ulaşılamamıştır. MDS tanılı 4 hasta (67%), AML tanılı 6 hasta (40%) vefat etmiştir. Bu 10 hastanın ortalama sağkalım süresi 240 gün olarak hesaplanmıştır.

İmmunfenotipleme ile 3 olguda aberran belirteç (B hücre belirteci:2, T hücre belirteci:1) saptanmıştır. Akım sitometri sonuçlarına ulaşılan 14/16 (%88) hastada >=1 seride displazi izlenmiş sitogenetik analiz ile %41 hastada kompleks karyotip ve %35 hastada 5 ve/veya 7. kromozom anomalileri saptanmıştır.

Tartışma: Kliniğimizde takip edilen tedavi ilişkili myeloid neoplazi olgularında literatür ile uyumlu olarak en sık görülen primer tümör meme kanseri olarak tespit edilmiştir. Hastaların en sık maruz kaldıkları kemoterapi ilaçlarının ise topoisomeraz II inhibitörleri ve akilleyici ajanlar olduğu ve çoğu hastanın ek olarak radyoterapi tedavisi aldığı gözlenmiştir. Tedaviye ikincil gelişen AML ve MDS tanılı olguların ortalama sağ kalım süreleri literatürle uyumlu olarak 12 ayın altındadır. Çalışılan patoloji örneklerinde kemik iliği morfolojisinin çoğunlukla birden fazla seride displazi içerdiği ve olguların sıklıkla kompleks karyotipe sahip olduğu gözlenmiştir.

Primer tümörlerin tedavisinde kür ve sağkalım hedeflenirken; predispozan ajanların tespiti, yüksek riskli ajanların tedavide kullanımında hekim tarafından yarar ve risk profilinin gözden geçirilmesi, gelişmesi olası sekonder neoplazmlar açısından takip yapılması, lokal ve hedefe yönelik spesifik tedavilerin klinik uygulamalara geçmesi ile uzun dönem sağ kalımda öngörülebilir ikincil risklerin azalması beklenmektedir.

Anahtar kelimeler: myeloid neoplazi, alkilleyici ajan, topoizomeraz II inhibitörü, radyoterapi, ikincil neoplazi

Kaynaklar

1. Claerhout H, Lierman E, Michaux L, Verhoef G, Boeckx N. A monocentric retrospective study of 138 therapy-related myeloid neoplasms. Ann Hematol. 2018;97(12):2319-2324. doi:10.1007/s00277-018-3462-y
2. Huh HJ, Lee SH, Yoo KH, et al. Therapy-related myeloid neoplasms in 39 Korean patients: a single institution experience. Ann Lab Med. 2013;33(2):97-104. doi:10.3343/alm.2013.33.2.97
3. Fianchi L, Pagano L, Piciocchi A, et al. Characteristics and outcome of therapy-related myeloid neoplasms: Report from the Italian network on secondary leukemias. Am J Hematol. 2015;90(5):E80-E85. doi:10.1002/ajh.23966

Tablo 1. Tedavi İlişkili Myeloid Lösemilerin Klinik ve Sitogenetik Bulguları

Olgu No.	Yaş/ Cinsiyet	t-MN Tanı	Primer Hastalık	Primer Hastalık için Tedavi	Latens (ay)	Flow Aberran Marker	Displazi/ Seri	Sitogenetik İnceleme	Karyotip	Yaşam Durumu
1	32/K	t-AML	Mediastinel gri zone lenfoması	KT (A, T, O), RT	60	yok	2	46, XX, t(Xq, 8q;15q), t(4q;13p)	Kompleks anomali (yapısal)	Öldü
2	26/E	t-AML	Hodgkin Lenfoma	KT (A, T, O), RT, ALLO-KİT	73	yok	NA	46, XY, trizomi8, inv(16)	Sayısal + yapısal anomali	Yaşıyor
3	61/K	t-AML	Meme kanseri	KT, RT (NA)	84	CD19	2	51, XX ,+6, +8, del (9q), t(11q;17q) ,+12, +18, +19	Kompleks anomali (sayısal+yapısal)	Öldü
4	61/K	t-AML	Meme kanseri	KT, RT (NA)	24	yok	1	46, XX, t(11p;20q) /46, idem, del(9q)	Yapısal anomali	Öldü
5	56/K	t-AML	Meme kanseri	KT (A, O)	23	yok	1	46, XX, inv (9) (p12q13)c, t(11:19) (q23;p13.1)[20]	Yapısal anomali	Öldü
6	84/K	t-AML	Kolon kanseri	KT (NA)	96	yok	2	46, XX, inv(16)(p13.1q22)[19]/46, XX[3]	Yapısal anomali	Öldü
7	59/E	t-MDS	Kolon kanseri	KT (O)	41	yok	3	46, XY, FISH'te anomali yok.	Normal	Öldü
8	47/E	t-MDS	Kolon kanseri	KT (NA)	148	CD19	2	46, XY, t(3;8;12) (q27;p11.2), del(5) (q13q31), -7[20]	Kompleks anomali (sayısal+yapısal)	Yaşıyor
9	69/E	t-AML	Multiple myeloma	KT (A, O), RT	26	yok	0	47, XY, +8[5]/46, XY[15], RUNX1(+)	Sayısal anomali	Yaşıyor
10	36/E	t-AML	Diffüz büyük B hücreli lenfoma	KT (A, T, O), RT	32	yok	0	46, XY, r(7)(p22q22), inv (16) (p13.1q22) [15]/47, sl+7[2]/47, sl+21[2]/46, XY[1], FLT3 +	Kompleks anomali (sayısal + yapısal)	NA
11	72/K	t-AML	Meme kanseri	Meme kanseri KT,RT (NA)	168	yok	3	45, XX, del(4) (q21q31), del(5) (q22q33), -7, del(12)(?)[5]/46, sl, +mar1[5]/47, sdl1, +mar2[3]/ 45, XX, del(3) (pterp21.3), del(4) (q21q31), del(5) (q22q33), -7, del(12) (?) [2]/46, XX[5]	Kompleks anomali (sayısal + yapısal)	Öldü
12	59/K	t-AML	Diffüz büyük B hücreli lenfoma	KT (A, T, O)	22	yok	0	46,XX,t(6q;11q)	Yapısal anomali	Yaşıyor
13	13 57/K	t-MDS	Meme kanseri	KT (A, T), RT	160	yok	2	46,XX[20]	Normal	Yaşıyor
14	50/K	t-MDS	Over kanseri	KT (O)	72	yok	3	45, XX, del(5) (q23), -7, +8, der (12) t(12;13)(p11.2; q12), -13[11]/45, XX, del(5) (q23), -7, +8, der(12) t(12;15) (p11.2;q11.2), -15[3]/45, XX, del(5)(q23), -7, +8, der(12)t(12;15) (p11.2;q11.2),-15, +mar[3]/46; XX[3]	Kompleks anomali (sayısal+yapısal)	Öldü
15	63/K	t-MDS	Timoma	KT (A, T, O), RT	50	CD7	3	46 ,XX, der (6) (invdup) (6) (q24;q22), t(12;17)(p12.3;ptel)?	Kompleks anomali (yapısal)	Öldü
16	64/K	t-MDS	Hodgkin Lenfoma	KT (A, T, O), RT, ALLO-KİT	78	yok	1	47,XX, 2. metafaz planda 14. kromozom trizomisi	Sayısal Anomali	Öldü
17	65/E	t-MDS	Multiple myeloma	KT (A, O), RT, O-KİT	42	yok	3	44, XY, -5, +8, +12, -15, -16, add (17) (p11.2), add(19) (p13.2) [3]/46, XY, -5, +8, add(17) (p11.2)[14]/ 82, XXXYYY, + mar1, + mar2, kompleks[3]	Kompleks anomali (sayısal+yapısal)	Öldü

Kısaltmalar: K, kadın; M, erkek; t-AML, terapi ilişkili akut myeloid lösemi; t-MDS, terapi ilişkli myelodisplastik sendrom; KT, Kemotherapi; A, akilleyici ajan; T, DNA topoisomeraz II inhibitörü; O, diğer kemoterapiler; RT, radyoterapi; ALLO-KİT, allojenik kemik iliği nakli; O-KİT, ototolog kemik iliği nakli; NA, veri yok

■ Myeloproliferatif Neoplaziler ve Kronik Myelositer Lösemi

P-004 Referans Numarası: 179

SOLİD ORGAN TRANSPLANTASYONU YAPILAN VE İZLEMİNDE KML SAPTANAN BİR OLGU SUNUMU

Ali Çağatay Bozkına[1], Filiz Yıldırım[2], Ahmet Şeyhanlı[3], Zehra Akşit[1], Serkan Yıldız[2], Fatih Demirkan[3], Güner Hayri Özsan[3], İnci Alacacıoğlu[3]

[1]*Dokuz Eylül Üniversitesi Hastanesi, İç Hastalıkları Anabilim Dalı*

[2]*Dokuz Eylül Üniversitesi Hastanesi, Nefroloji Bilim Dalı*

[3]*Dokuz Eylül Üniversitesi Hastanesi, Hematoloji Bilim Dalı*

Solid organ nakli (SOT) sonrası kanser insidansı artmaktadır (1). Nakil popülasyonundaki kanser insidansının artışı; genetik, bağışıklık, çevresel etkenler ve bazı durumlarda viral bileşenleri içeren çok faktörlü bir sürece bağlı gibi görünmektedir. Bu risk faktörlerine ek olarak transplant sonrası uzamış yaşam süresinin ve daha güçlü immünosupresör ajanların kullanımının, SOT sonrası kanser vakalarının artmasına katkıda bulunduğu bilinmektedir.(2) Lösemi, böbrek nakli sonrası görülen kanserlerin küçük bir yüzdesi ile temsil edilmesine rağmen, normal popülasyona göre böbrek naklinde sıklığı 5 kat artmıştır (3). Kronik miyeloid lösemi (KML) son derece nadirdir ve literatürde vaka bildirimleri düzeyinde kalmıştır. KML, miyeloproliferatif bir hastalıktır ve anormal klonal proliferasyon ile karakterizedir. KML, BCR-ABL1 füzyon geni ile ilişkilidir. BCR-ABL1, BCR (22. kromozomda) ve ABL1 (9. kromozomda) adı verilen iki genin füzyonu ile oluşturulur. İki gen arasındaki translokasyon Philadelphia kromozomunu oluşturur (t 9; 22). KML teşhisi konan hastaların yaklaşık %50'si asemptomatiktir ve genellikle rutin fizik muayene ve kan testleri sırasında şüphelenilir. Bu vaka sunumunda renal nakil sonrası izleminde KML tanısı alan bir hasta sunmaktayız.

2000 yılında hipertansiyona ikincil son dönem böbrek yetmezliği tanısı alan ve hemodiyalize başlanan 41 yaşındaki erkek hasta 2003 yılında kadavradan renal nakil olmuş. Takrolimus, mikofenolat mofetil(MMF) ve prednizolon ile izlenmiş. 2008 yılında ishal nedeniyle MMF kesilmiş ve azatiopürin eklenmiş. Nakilden 212 ay sonra nefroloji poliklinik takibinde beyaz kan hücre sayısı (WBC) 38.500/ml saptanan hasta hematoloji polikliniğimize konsulte edildi. Asemptomatik olan hastanın fizik muayenesinde bulgu yoktu. Periferik kan yaymasında miyeloid seride sola kayma, myeloid öncüller izlendi. Olası KML ön tanısı ile yapılan kemik iliği aspirasyonu FISH değerlendirilmesinde t(9;22) pozitifti. Aspirasyonda M:E oranı 20/1 olup, kemik iliği hipersellülerdi. Hastada polimeraz zincir reaksiyon (PCR) testi ile BCR-ABL1 transkriptinin kantitasyonu %74,76 saptandı. Sokal'a göre düşük riskli olan hastaya 400 mg imatinib başlandı. Takrolimus, prednizolon ve azatiopürin tedavisine devam edildi. İzlemde, 1. ayda hematolojik remisyon elde edildi. 6. ayda BCR-ABL %IS:0,81 olan hasta tam sitogenetik yanıtla izlemdedir. Eş zamanlı bakılan hemogramda WBC 7.400/ml saptanmıştır.

Solid organ nakli sonrası KML gelişiminde iki ana mekanizma etkilidir. Birincisi, immünosupresanların tümörojenik etkisidir ve ikincisi, hücresel bağışıklığın baskılanmasından kaynaklanan immünolojik sürveyandır. Daha güçlü bağışıklık baskılayıcıların kullanımı, artan SOT ve organ alıcılarının uzun süreli hayatta kalmasının bir sonucu olarak daha fazla nakil sonrası KML tespit edilecektir. KML organ nakli sonrası en sık görülen maligniteler arasında yer almamakla birlikte literatürde göz ardı edilemeyecek pek çok vaka sunumu bulunmaktadır. Bu vaka sunumu raporları klinisyenler arasında farkındalık yaratacak ve erken tanıya katkı sağlayacaktır.

Anahtar kelimeler: Multipl myelom, Myelomatöz menenjit, Radyoterapi

Kaynaklar

1.Vajdic CM, McDonald SP, McCredie MR, et al. Cancer incidence before and after kidney transplantation. JAMA 2006; 296: 2823.

2.Sampaio MS, Cho YW, Qazi Y, Bunnapradist S, Hutchinson IV, Shah T. Posttransplant malignancies in solid organ adult recipients: An analysis of the U.S. National Transplant Database. Transplantation 2012;94:990-8. PMID: 23085553 DOI:http://dx.doi.org/10.1097/TP.0b013e318270bc7b

3.Kasiske BL, Snyder JJ, Gilbertson DT, Wang C. Cancer after kidney transplantation in the United States. Am J Transplant 2004;4:905-13.

■ Lenfomalar / Araştırmalar / Transplant Dışı Tedaviler/Biyolojisi

P-005 Referans Numarası: 181

ROSAİ- DORFMAN-DESTOMBES HASTALIĞI: OLGU SUNUMU

Derviş Murat Akkurd, Abdi İbrahim Halil Sönmez, Ali Tekbaş, Handan Haydaroğlu Şahin, Vahap Okan

Gaziantep Üniversitesi Şahinbey Araştırma Ve Uygulama Hastanesi

Giriş: Rosai-Dorfman-Destombes hastalığı,etkilenen dokularda aktive olmuş histiosit proliferasyonu ile seyreden nadir görülen, Langerhans hücreli olmayan bir histiyositozdur.Masif lenfadenopatili sinüs histiositozis olarak da adlandırılmaktadır. Daha çok çocuklarda ve genç erişkinlerde görülür.Hastalık yaygın ağrısız lenfadenopati, yüksek ateş, lökositoz, eritrosit sedimentasyon hızında artma, poliklonal hipergamaglobulinemi, kilo kaybı ile seyredebilir. Tedavisi net değildir. Bu yazıda kliniğimize boyunda ağrısız ele gelen şişlik, ateş şikayeti ile başvuran 43 yaşında kadın olgumuzu sunmak istedik.

Olgu: 43 yaşında kadın hasta,boyunda ve ağız içinde şişlik, burun tıkanıklığı,ateş şikayetleriyle hematoloji kliniğine başvuran hastanın şikayetleri iki ayda aniden gelişmiş. Hastanın muayenesinde sağ boyun bölgesinde belirgin olmak üzere bilateral ele gelen fikse,ağrısız lenfadenopati saptandı. Sağda molar diş çürüğü de eş zamanlı saptandı. Dış merkez ince iğne aspirasyon sitolojisi, "polimorf yapıda lenfoid hücreler" olarak raporlanmış. İleri tetkik amaçlı kliniğimize yönlendirilen hastanın laboratuvar tetkiklerinde beyaz küre sayısı 19450, nötrofil 17830, hemoglobin 13 gr/dl, platelet 439000,sedimentasyon 93, immunglobulin düzeyleri normal saptandı. Yapılan boyun ultrasonografisinde "bilateral submandibuler ve submental bölgede sağda 22x22 mm, solda 17x17 mm yağlı hilusu olmayan sferik homojen hipoekoikvasküler kitleler izlendi. (patolojik LAP?). Biyopsi önerilir" olarak raporlandı. Boyun BT'si,"bilateral karotik space,posterior servikal zincir ve submandibular – submental alanlarda en büyük olanları sağ karotik spacede 22 mm çapında, sağ submandibular alanda 17 mm çapında, sol karotik spacede 16 mm çapında olmak üzere multiple patolojik görünümde lenf nodları izlenmiştir. Sol maksiller sinüsü tama yakın oblitere eden yaygın yumuşak doku dansiteleri ile anterior duvardan kaynaklanan kalın-kaba amorf kemik septa görünümü izlenmiştir. Ayrıca sağ maksiller sinüste de medial ve lateral duvar boyunca uzanan ince kemik septa ve komşuluklarında ve medial duvarda mukozal kalınlaşmalar izlenmiştir." olarak raporlandı. Kulak burun boğaz hastalıkları tarafından sağ nazal kaviteden biyopsi alındı. Patolojisi "epitel altında tüm mukozayı tutmuş, fibrotik zeminde T ve B lenfositler,histiyositler, plazma hücreleri ve nötrofil polimorflarından oluşan inflamasyon ile bazı damar duvarlarında konsatrik kalınlaşma, minimal nekroz ve mikroabse odakları izlenmektedir. Ön planda Rosai -Dorfman hastalığı lehine yorumlanmaktadır. " olarak raporlandı.. Çekilen PET CT "burun sol laterali posterior ve inferior kesimini büyük ölçüde dolduran ve burun sağ laterali üst kısmında yumuşak doku dansiteli lezyonlar düzensiz konturlu yumuşak doku dansiteli lezyonda hipermetabolik görünüm dikkati çekmiştir. Karın duvarı sağ lateralinde sol üst gluteal alanda izlenen cilt altı yumuşak doku dansiteli lezyonlarda hipermetabolik görünümler dikkati çekmiştir. " olarak raporlandı. Hastaya 48 mg/gün prednol tablet başlandı. Dört ay kadar kullanan hastanın burun tıkanıklığı açıldı, ele gelen lenfadenopatiler geriledi,kontrol bilgisayarlı tomografi incelemesinde parsiyel regresyon saptandı. Hastanın prednol tedavisi devam etmektedir.

Sonuç: Rosai-Dorfman-Destombes hastalığı, etkilenen dokularda aktive olmuş histiositproliferasyonu ile seyreden nadir görülen, Langerhans hücreli olmayan bir histiyositozdur. Masif lenfadenopatili sinüs histiositozis olarak da adlandırılmaktadır.Tedavisinde gözlem,cerrahi,kortikosteroidler, kemoterapiler, sirolimus,immunmodülator ilaçlar, hedefe yönelik ajanlar,radyoterapi denenmektedir. Biz de kortikosteroid tedavisi ile parsiyel regresyon sağladığımız(tedavisi henüz devam eden) boyun, maksiller sinüs,abdominal tutulumlu rosai-dorfman-destombes hastalığı olan olgumuzu sunarak literatüre katkı sunmak istedik (1,2).

Anahtar kelimeler: rosai-dorfman-destombes hastalığı, histiositozis, lenfadenopati

Kaynaklar

1-Abla O, Jacobsen E, Picarsic J, et al. Consensus recommendations for the diagnosis and clinical management of Rosai-Dorfman-Destombesdisease. Blood. 2018;131(26):2877-2890. doi:10.1182/blood-2018-03-839753

2- Kutlubay Z, Bairamov O, Sevim A, Demirkesen C, Mat MC. Rosai-Dorfmandisease: a case report with no daland cutaneous involvement and review of theliterature. Am J Dermatopathol. 2014;36(4):353-357. [PubMed] [Google Scholar]

Resim 1. Maxiller-sinüs-görünümü

metilprednizolon başlandı. Remisyon-indüksiyon tedavisi sonrası kemik iliği blast oranı %12 idi. Refrakter kabul edilen hastaya genel durumu konservatif re-indüksiyon tedavisine uygun olmadığı için azasitidin başlandı. Steroid sonrası hemolitik tabloda gerileme olmaması nedeniyle tedaviye rituksimab eklendi. Dört kür azasitidin ve rituksimaba rağmen her iki antite için yanıt elde edilemedi. Hastaya desitabin-venetoklaks ve beraberinde siklosporin başlandı. Hasta mevcut tedavi altında OİHA yönünden stabil, AML yönünden ise ara ara replasman ihtiyaçları yapılmak suretiyle stabil seyretmekte.

Tartışma: AML ile OİHA birlikteliği son derece nadir olarak görülmektedir. Bu nadir birliktelik ise daha çok AML tanısı alındıktan ve tedavi başlandıktan sonra pürin analoglarına, özellikle fludarabine bağlı olarak ortaya çıkmaktadır (7). Ayrıca eritrolökemide de nadiren OİHA gelişen vakalar bildirilmiştir (5,6,8). Olgumuz, akut myelomonositik lösemi ile OİHA'nin eş zamanlı ortaya çıkması bakımından dikkat çekicidir. Patogenezde regulatuar T lenfositlerin rol oynadığı bilinmekle birlikte net olarak açıklanamamaktadır. Sonuç olarak, akut lösemi tanı aşamasında eritrositer serinin değerlendirilmesi ve diğer immün hastalıklar da göz ardı edilmemelidir.

Anahtar kelimeler: AML, Otoimmün hemolitik anemi

Kaynaklar

1. Brodsky RA (2019). Warm autoimmune hemolytic anemia. New England Journal of Medicine. 381(7):647-54.
2. Barcellini W (2015). Immune hemolysis: diagnosis and treatment recommendations. In Seminars in hematology. 52(4):304-12
3. Barcellini W, Fattizzo B and Leporace AP (2014). Clinical heterogeneity and predictors of outcome in primary autoimmune hemolytic anemia: a GIMEMA study of 308 patients. Blood. 124(19): 2930-6.
4. Giannouli S, Voulgarelis M, Ziakas PD and Tzioufas AG (2006). Anaemia in systemic lupus erythematosus: from pathophysiology to clinical assessment. Annals of the rheumatic diseases. 65(2):144-8.
5. Tamura H, Ogata K, Yokose N, Kamikubo EAK, Dan K et al (1996). Autoimmune hemolytic anemia in patients with de novo acute myelocytic leukemia. Annals of hematology. 72(1): 45-7.
6. Kvezereli-Kopadze A, Mtvarelidze Z and Kvezereli-Kopadze M. (2008). Autoimmune haemolytic anaemia as a mask of acute erythroleukaemia. Georgian medical news.163: 43-7.
7. Roumier M, Loustau V, Guillaud C, Languille L, Mahevas M, Khellaf M et al (2014). Characteristics and outcome of warm autoimmune hemolytic anemia in adults: New insights based on a single center experience with 60 patients. American journal of hematology. 89(9): 150-5.
8. Gupta A, Sinha S, Aggarwal S and Bhargava M. (2014). Erythroleukemia Presenting as Non-immune Haemolytic Anemia: A Rare Presentation. Indian Journal of Hematology and Blood Transfusion. 30(1):219-22.

Erişkin Akut Lösemiler

P-006 Referans Numarası: 53

EŞ ZAMANLI AKUT MYELOMONOSİTİK LÖSEMİ VE OTOİMMÜN HEMOLİTİK ANEMİ TANISI ALAN HASTA

Atakan Tekinalp[1], Taha Ulutan Kars[1], Hamdi Turhan[2], Hatice Zeynep Dikici[1], Sinan Demircioğlu[1], Özcan Çeneli[1]

[1]Necmettin Erbakan Üniversitesi Meram Tıp Fakültesi, İç Hastalıkları Anabilim Dalı, Hematoloji Bilim Dalı, Konya

[2]Necmettin Erbakan Üniversitesi Meram Tıp Fakültesi, İç Hastalıkları Anabilim Dalı, Konya

Giriş: Otoimmün hemolitik anemi (OİHA), antikorla kaplı eritrositlerin maktofajlar aracılığıyla retikuloendotelyal sistemde fagositozu ya da kompleman sistemi aracılığıyla intravaskuler hemolizi ile karakterizedir. Normal vücut ısısında aktive olan otoantikorların, makrofajlarca tanınması sonucu (büyük çoğunluğu IgG tipinde)gelişen sıcak tip OİHA, OİHA'lerin yaklaşık %70-80'ini oluşturur (1,2). Primer sıcak tip OİHA'de etyolojik bir neden bulunmaz. Olguların %50-60'ını oluşturan sekonder tip sıcak OİHA'lerin ise yaklaşık %11'i kronik lenfositik lösemi (KLL), %10'u sistemik lupuseritomatozus (SLE), %4-6'sı allojenik hematopoetik kök hücre transplantasyonu, %2-3'ünon-Hodgkin lenfoma (NHL) ile ilişkilendirilmiştir (3-6). Daha çok eritrolökemide OİHA gelişen vakalar olabilmekle birlikte AML'li hastalarda OİHA gelişimi oldukça nadirdir (5). Bu posterde akut myelomonositik lösemi ve OİHA tanısını birlikte alan bir vaka sunmaktayız.

Vaka Sunumu: 65 yaşında erkek hasta, yaklaşık 3 aydır devam eden halsizlik, yorgunluk ve ekimoz şikayetleri ile başvurdu. Fizik muayenesinde;genel durumu orta-iyi, takipneik, vital bulguları stabil olup konjunktivalarda solukluk, kot altından 4 cm palpe edilen dalak olması dışında anlamlı bulgu saptanmadı. Özgeçmişinde herhangi bir özelliği yoktu. Başvuru öncesinde herhangi bir ilaç kullanımı, enfeksiyon ya da kan ürünü öyküsü bulunmamaktaydı. Tam kan sayımında WBC: $18x10^3$/µL,Hb: 6,5 g/dL, PLT: $82x10^3$/µL idi. Biyokimyada LDH: 2138 U/L,total bilirubin: 4,06 mg/dL, indirekbilirubin: 3,25 mg/dL,ürik asit: 10,4 mg/dL olup elektrolit bozukluğu yoktu, renal fonksiyonları ve transaminaz düzeyleri normaldi. USG'de karaciğer ve dalak 18 cm kraniokaudal uzunlukta, periferik kan yaymasında %20 blast mevcuttu, eritroid seride polikromazi, çekirdekli eritrositler, gözyaşı hücreleri ve displazik değişiklikler görüldü. Periferik kan yaymasında gözlenen hemolitik bulgular, LDH yüksekliği ve indirekt hakimiyetli bilirubinemi nedeniyle yapılan laboratuvar testlerinde retikülosit oranı: %6,91 (düzeltilmiş: %3,68), retikülosit yapım indeksi: 1,84, mutlak retikülosit sayısı: $0,184x10^6$/µL ve haptoglobulin: 0,31 g/dL idi.INR: 1,28, aPTT: 28,3 sn, d-dimer: >20µg/mL, fibrinojen: 293 ng/dL olması ve direk Coombs testi (IgG) ++ saptanması üzerine hastada otoimmün hemolitik anemi düşünüldü.Bu arada yapılan kemik iliği aspirasyonunda myeloid ve eritroid seride displazi mevcuttu ve %20 oranda myeloblast görüldü. Hem morfolojik hem de immünofenotipik blastlar myelomonoblastik özellikte idi. Hastaya "2-5" remisyon-indüksiyon kemoterapisi ile birlikte 1mg/kg

Lenfomalar / Araştırmalar / Transplant Dışı Tedaviler/Biyolojisi

P-007 Referans Numarası: 185

R-CHOP PROTOKOLÜNE ALTERNATİF BİR TEDAVİ MÜMKÜN MÜ?

Kemal Aygün, Özgür Mehtap, Ayfer Gedük, Serkan Ünal, Sinan Mersin, Merve Gökçen Polat, Emel Merve Yenihayat, Pınar Tarkun, Abdullah Hacihanifioğlu

Kocaeli Üniversitesi Uygulama Ve Araştırma Hastanesi

Diffüz büyük B hücreli lenfoma en sık görülen agresif non-hodgkin lenfoma türüdür.(1) Tedavide R-CHOP protokolü kullanılmaktadır.(2) DBBHL çoklu biyolojik yolların disregülasyonu sonucu ortaya çıkan, moleküler olarak heterojen bir hastalık olduğu için klasik immünokemoterapi sonrası farklı sonuçlar ortaya çıkabilmektedir.(1) Biz de size farklı bir tanı sonucu farklı bir kt protokolü alıp tama yakın yanıt alınan bir olgu aktaracağız.

Olgu Sunumu: 61 Yaşında kadın hasta,Koah dışında ek bir hastalığı yok. Yaklaşık 6 ay önce kolesistektomi operasyon öyküsü mevcut. Hasta karın ağrısı ve dispeptik şikayetlerle gastroenteroloji polikliniğine başvurmuş. Medikal tedavi düzenlenen hastanın şikayetlerine kilo kaybı, iştahsızlık, yemek yemede zorluk gibi şikayetler eklenmesi üzerine hastaya şubat 2020'de gastroskopi yapılması planlanmış. Gastroskopide antrumda dairesel olarak izlenen küçük kurvatur boyunca kardiyanın 5cm distaline dek uzanan ülserovejetan kitle izlenmiş. Görünen bu kitleden biyopsi alınmış. Biyopsi sonucu; az diferansiye taşlı yüzük hücreli karsinom şeklinde sonuçlanmış. Bunun üzerine hastaya PET CT çekilmesi planlanmış. Mart 2020 tarihli PET CT: her 2 akciğerde artmış metabolizma gösteren düzensiz sınırlı dansite alanları izlendi enfeksiyon olabilir, mediastende

sağ hiler lenfatik lojda artmış metabolizma gösteren lap metastaz olabilir, mide duvarında diffüz yoğun artmış metabolizma ve pankreatikoduodenal- peripankreatik –perisplenik- perigastrik -mezenterik lenfatik lojda artmış metabolizma gösteren lap metastaz olabilir şeklinde raporlanmış. Hastaya flot kt (fluorourasil- kalsiyum folinat-oxaliplatin-dosetaksel içeren kemoterapi rejimi) protololü verilmesi planlanmış. 14 Gunde bir şeklinde 30.03.20-13.04.20-27.04.20 Tarihlerinde olmak üzere uygulanmış. Bu dönemde hastalık için önemli olduğu için C-ERBB2 boyanma yapılması için hastanın patoloji preparatlarının revizyonu istenmiş. Yapılan revizyonda dbbhl'den şüphelenildiği için hastanın preparatları başka bir merkez tarafından değerlendirilmesi planlanmış. Değerlendirme sonucu CD 20+,LCA+,CD 43+,BCL-6+ ve ki 67 %45 saptanması üzerine dbbhl olarak kabul edilen hasta PET CT çekilmiş. PET CT sonucu midedeki lezyonda ve batın içi laplarda tama yakın cevap saptanmış. Hastaya dbbhl tanısı ile tarafımızca R-CHOP KT rejimi verilmesi planlandı. Ritüksimab kullanımının CD 20 pozitif hastalarda çok önemli yeri olduğu DBBHL hastalığında ritüksimabsız kemoterapi sonrası ciddi gerileme sağlandı. Hastanın R-CHOP kemoterapisi şu aşamada devam etmektedir.

Anahtar kelimeler: diffüz büyük b hücreli lenfoma,R-CHOP

Kaynaklar

Neha mehta-shah and anas younes novel targeted therapies in diffuse large b-cell lymphoma semin hematol 52:126–137. C 2015 published by elsevier ınc

patrizia mondello, michael mian frontline treatment of diffuse large b-cell lymphoma: beyond r-chop hematological oncology. 2019;37:333–344

Kronik Lenfositer Lösemi ve Kronik Lenfoproliferatif Hastalıklar

P-008 Referans Numarası: 186

KRONİK MİYELOİD LÖSEMİDE İMATİNİB MESİLAT TEDAVİSİ

Demet Çekdemir[1], Mehmet Gündüz[2]

[1]Sbü, Tc Sağlık Bakanlığı Tepecik Eğitim Ve Araştırma Hastanesi, İzmir
[2]Ankara Şehir Hastanesi, Ankara

Amaç: Merkezimizde takip edilen ve imatinib tedavisi alan kronik miyeloid lösemi (KML) hastalarında tedavinin etkinliğini retrospektif olarak değerlendirmek.

Gereç ve Yöntemler: Bu vaka kontrol çalışmasına klinik ve laboratuvar verileri tam olan 85 kronik evre KML hastası dahil edildi. Hastalar imatinib tedavisini birinci basamak olarak almışlardır.

Bulgular: Kırk sekiz (%56,47) hasta erkek, 37 (%43,53) hasta kadındı. Tanı sırasındaki hastaların yaşlarının ortancası yaş 52 idi (19-79). Ortalama takip süresi 45 (12-158) aydı. İzlemde kronik faz hastalarının 6'sı blastik ve hızlandırılmış faza ilerlemiştir. İmatinib tedavisinin üçüncü ayında, 77 (%90,59) hasta tam hematolojik yanıt aldı ve 85 (%100) hasta 18 ayda tam hematolojik yanıt aldı. Çalışmamızda, uygun metafazlı (≥ 20) 78 hastanın sitogenetik verileri, tanı konulduktan sonraki ilk 18 ay içinde değerlendirildi. 18 ayın sonunda 78 hastanın 68'inde (%87.18)tam sitogenetik yanıt vardı.

Sonuç İmatinib, KML hastaları tarafından iyi tolere edilir ve alternatif bir tedavi yöntemidir.

Anahtar kelimeler: Kronik miyeloid lösemi; imatinib mesilat; tedavi.

Multipl Myelom ve Plazma Hücre Hastalıkları

P-009 Referans Numarası: 93

PRİMER PLAZMA HÜCRELİ LÖSEMİ: DÖRT OLGU İLE NADİR BİR ANTİTE

Melda Özkan, Ebru Kılıç Güneş, Selim Sayın, Bilge Uğur, Tuba Kiraz, Murat Yıldırım, Büşra Akay Hacan, Alpaslan Merdin, Meltem Aylı

Gülhane Eğitim Ve Araştırma Hastanesi, Ankara

Amaç: Primer plazma hücreli lösemi (PPHL) nadir görülen, patogenezi tam anlaşılamayan ve oldukça agresif seyreden bir hematolojik maligitedir. PPHL gelişimine neden olabilecek ve seyrini etkileyebilecek risk faktörleri bilinmemektedir. Yeni ajanlar ve transplant ışığında hastalığın seyrinin değişmesi umulmaktadır. Kliniğimizde tanı almış dört PPHL hastasının değerlendirilmesi amaçlanmıştır.

Yöntem: Gülhane Eğitim Araştırma Hastanesinde Mart 2019- Haziran 2020 tarihleri arasında tanı alan dört PPHL hastası laboratuvar ve klinik seyir açısından değerlendirilmiştir.

Bulgular: Hastaların tanı anı ortalama yaşı 66 (44-76) olup E/K:1/1 bulunmuştur. Hastaların hiç birinde Multipl myelom (MM) öyküsü bulunmamaktadır. Tanı anında iki hastada lökositoz saptanırken iki hasta düşük beyaz küre ile başvurmuştur. Ortalama beyaz küre sayısı 59.625x103/uL (3800-197.000) olup periferik yaymada saptanan ortalama plazma hücre oranı %54.5 (20-100), ortalama plazma hücre sayısı ise 55.500x103/uL (600-188.000) olarak belirlenmiştir. Bir hastaya lökostaz bulguları nedeni ile 2 kez lökoferez işlemi uygulanmıştır. Hastaların tümünde tanı anında anemi saptanmış olup ortalama Hb değeri 9.9 gr/dL, 3 hastada trombositopeni saptanmış olup ortalama trombosit sayısı 101x103 u/L, iki hastada Ig G lambda, bir hastada serbest lambda, 1 hastada serbest kappa monoklonalitesi gösterilmiştir. Hastaların genetik tetkik sonuçlarına ulaşılamamıştır. Bir hasta takip dışı kalmış olup 3 hastaya da birinci basamak tedavide Bortezomib-siklofosfamid-deksametazon (VCD) tedavisi verildi. Yeni tanı alan olgumuzun takibi devam etmektedir. İki hasta takip sırasında kaybedildi. Ortalama sağ kalım süresi 77 gün olarak hesaplandı. Hastaların kısa yaşam süreleri nedeni ile otolog kök hücre nakli planı yapılamadı.

Sonuç: PPHL insidansı 0.4-1.2/milyon iken MM'den progresyon vakaların %0.5'inde görülmektedir. PPHL, lökosit sayısının %20'sinin klonal plazma hücrelerinden oluşması veya sayı olarak 2×109/L klonal plazma hücresi varlığı olarak tanımlanmaktadır. CD38 ve CD138 pozitifliği açısından MM ve PPHL arasında fark bulunmaz ancak CD56'nın MM'da CD20'nin ise PHL'de daha sık pozitif olduğu bildirilmiştir. PHL'de CD27 pozitifliği antiapopitotik aktivitenin artmış olduğunu göstermektedir.

Tartışma: Kliniğimizde 150 civarı MM hastası takip edilmesine rağmen sekonder PHL olgusu saptanmamış olup, tanı konulan olguların tamamının PPHL olması literatüde beirtilen insidans oranları ile uyumsuz bir tablo oluşturmaktadır. Yanısıra toplam dört hastamızın üçünde lambda monoklonalitesi gösterilmiş olup bu durum myelomdan farklı olarak PPHL için özellik oluşturuyor mu sorusunu irdelemek gerektiğini düşündürmüştür. Ancak ileri değerlendirme için daha fazla hasta sayısına ihtiyaç duyulmaktadır. Agresif seyirli bu hastalıkta risk faktörlerinin belirlenmesi, kötü prognostik göstergelerin saptanması ve ivedilikle Bortezomib bazlı çoklu tedavi rejimleri kullanılarak uygun hastalarda otolog/ allojeneik nakile gidilmesi gereklidir.

Anahtar kelimeler: Primer Plazma Hücreli Lösemi, Multipl Myelom

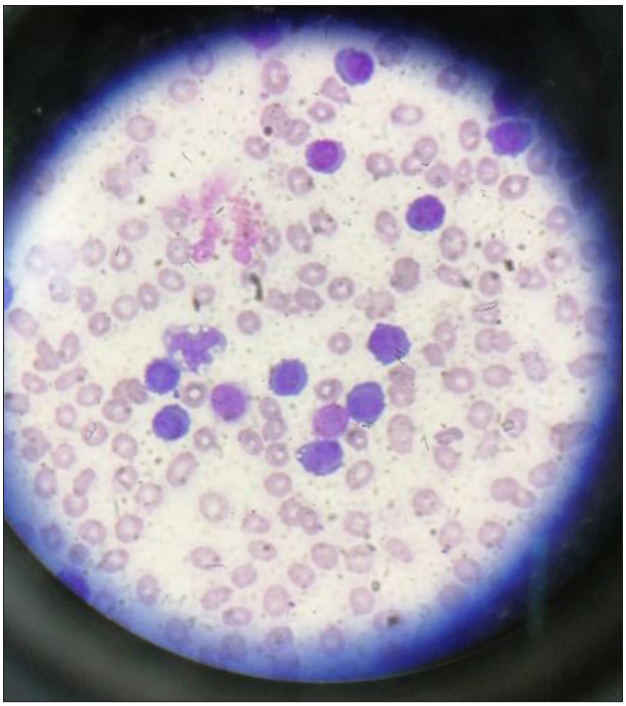

Resim 1. Periferik yaymada plazma hücreleri

■ Lenfomalar / Araştırmalar / Transplant Dışı Tedaviler/Biyolojisi

P-010 Referans Numarası: 94

DİRENÇLİ ALK POZİTİF ANAPLASTİK BÜYÜK HÜCRELİ LENFOMADA BRENTUKSİMAB VEDOTİN VE DHAP KOMBİNASYON TEDAVİSİ: OLGU SUNUMU

Hayrunnisa Albayrak, Özgür Mehtap, Ayfer Gedük, Serkan Ünal, Sinan Mersin, Merve Gökçen Polat, Kemal Aygün, Emel Merve Yenihayat, Pınar Tarkun, Abdullah Hacıhanifioğlu

Kocaeli Üniversitesi Araştırma Ve Uygulama Hastanesi Dahiliye Anabilim Dalı. Hematoloji Bilim Dalı

Giriş ve Amaç: Anaplastik büyük hücreli lenfoma (ABHL) T hücre kökenli CD30 pozitif bir non-Hodgkin lenfomadır.[1] Periferik T hücreli lenfomalar ile birlikte erişkinlerdeki tüm non-Hodgkin lenfomaların %15'inden azını oluşturur.[2] Karakteristik translokasyon olan t(2;5) (p23:q35) nükleoplazmin (NPM)/anaplastik lenfoma kinaz (ALK) (NPM-ALK) füzyon proteinine ve bunun sonucunda ALK tirozin kinazın aktivasyonuna yol açarak, kontrolsüz hücre proliferasyonuna neden olur.[3] ALK pozitif ABHL'lar antrasiklin içeren CHOP veya CHOP benzeri tedaviye yanıt verirler, ancak relaps/refrakter ABHL'da optimal tedavi için fikir birliği yoktur.[4] Burada primer refrakter ALK pozitif ABHL'lı genç bir hastada sisplatin, yüksek doz sitarabin, deksametazon (DHAP) ve CD30'a yönelik bir antikor olan brentuksimab vedotin ile kombinasyon tedavisini bildiriyoruz.

Olgu Sunumu: 36 yaşında erkek hasta, 3 ay önce sağ inguinalde ağrı nedeniyle tetkik edilip inguinal herni saptanarak opere ediliyor. Postop ağrılarında artış olup şikayetlerine gece terlemesi, kilo kaybı ve 38 ℃'yi geçen ateş ekleniyor. Batın BT'de psoas kası düzeyinde 108x90mm solid görünüm saptanıyor. Psoas kas eksizyonel biyopsi ALK pozitif, CD20 negatif ABHL olarak değerlendirilerek tarafımıza yönlendiriliyor. Hasta pozisyon alamadığından evreleme için PET-BT çekilemedi, Toraks ve Batın BT'de özellik yoktu, IPI puanı 2 idi. 1 kür CHOP, 2 kür CHOEP sonrası BT'lerde kitle boyutu 16x9,5x5,5 cm olup progrese kabul edildi. İki kür Brentuksimab vedotin-DHAP protokolü komplikasyonsuz uygulandı. Kemoterapi sırasında bir kez nötropenik ateşi oldu. İki kür sonunda çekilen PET-BT'de patolojik düzeyde FDG tutulumu yoktu, tam remisyonda kabul edildi. Hasta üçüncü kür Brentuksimab vedotin-DHAP ile mobilize edildi, otolog kemik iliği nakli yapılması planlandı.

Sonuç ve Tartışma: Relaps/refrakter periferik T hücreli lenfoma hastalarında optimal tedavi rejimi konusunda genel bir fikir birliği yoktur. Bu tür hastalar genellikle remisyona ulaşmak için kombinasyon kemoterapi rejimleriyle tedavi edilir, ardından tıbbi olarak uygun görülen hastalara yüksek doz kemoterapi ve otolog kemik iliği nakli veya allojenik kemik iliği nakli ile pekiştirme yapılır. Otolog kemik iliği nakli ile pekiştirme tedavisi sadece ALK pozitif ABHL hastalarında oldukça ümit vericidir.[5,6] Son zamanlarda, bir anti-CD30 monoklonal antikoru olan brentuksimab vedotin gibi, relaps/refrakter periferik T hücreli lenfoma tedavisi için yeni ajanlar ortaya çıkmıştır. Burada brentuksimab vedotin ve agresif lenfoma tedavisi için kullanılan çok amaçlı bir kemoterapi rejimi olan DHAP'ın dirençli ALK pozitif bir vakada otolog kök hücre naklinden önce kurtarma tedavisi olarak güvenli bir şekilde birleştirilebileceğini bildiriyoruz. Bu tür bir kombinasyon tedavisi otolog kök hücre nakli için uygun olmayan ALK pozitif ABHL'lı hastalarda sonucu iyileştirebilir.

Anahtar kelimeler: Anaplastik büyük hücreli lenfoma, brentuksimab vedotin, DHAP

Kaynaklar

1. Bird JE, Leitenberger JJ, Solomon A, Blauvelt A, Hopkins S: Fatal ALK-negative systemic anaplastic large cell lymphoma presenting with disseminated cutaneous dome-shaped papules and nodules. Dermatol Online J 2012;18:5.
2. Morton LM, Wang SS, Devesa SS, Hartge P, Weisenburger DD, Linet MS. Lymphoma incidence patterns by WHO subtype in the United States, 1992–2001. Blood. 2006;107(1):265–276.
3. Rimokh R, Magaud JP, Berger F, Samarut J, Coiffier B, Germain D, Mason DY. A translocation involving a specific breakpoint (q35) on chromosome 5 is characteristic of anaplastic large cell lymphoma ('Ki-1 lymphoma'). Br J Haematol 1989;71:31-36.
4. Savage KJ, Harris NL, Vose JM, et al; International Peripheral T-Cell Lymphoma Project. ALK-anaplastic large-cell lymphoma is clinically and immunophenotypically different from both ALK+ALCL and peripheral T-cell lymphoma, not otherwise specified: report from the International Peripheral T-Cell Lymphoma Project. Blood.2008;111(12):5496–5504
5. Rodriguez J, Caballero MD, Gutiérrez A, et al. High-dose chemotherapy and autologous stem cell transplantation in peripheral T-cell lymphoma: the GEL-TAMO experience. Ann Oncol. 2003;14(12):1768–1775.
6. Jagasia M, Morgan D, Goodman S, et al. Histology impacts the outcome of peripheral T-cell lymphomas after high dose chemotherapy and stem cell transplant. Leuk Lymphoma. 2004;45(11):2261–2267.

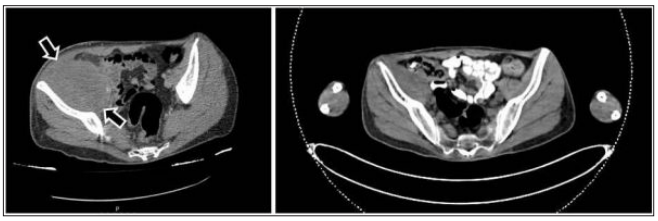

Resim 1. Tedavi Öncesi ve Sonrası Batın BT

■ Kronik Lenfositer Lösemi ve Kronik Lenfoproliferatif Hastalıklar

P-011 Referans Numarası: 95

CASTLEMAN HASTALIĞI SEYRİNDE HODGKİN HASTALIĞI GELİŞİMİ; OLGU SUNUMU

Atakan Tekinalp[1], Aslı Nur Avcı[2], Hatice Zeynep Dikici[1], Taha Ulutan Kars[1], Sinan Demircioğlu[1], Özcan Çeneli[1]

[1]Necmettin Erbakan Üniversitesi Meram Tıp Fakültesi, İç Hastalıkları Anabilim Dalı, Hematoloji Bilim Dalı

[2]Necmettin Erbakan Üniversitesi Meram Tıp Fakültesi, İç Hastalıkları Anabilim Dalı

Giriş: Castleman Hastalığı (CH) nadir görülen, patolojik özelliği heterojen lenfoproliferatif bir hastalıktır. Etyolojide HHV-8 başta olmak üzere virüsler ve çeşitli otoimmun mekanizmalar suçlanmaktadır. Patofizyolojide ve sistemik tutulumda IL-6 önemli bir rolü olduğu bilinmektedir. Tutulan lenf nodu bölgesine göre; tek bir lenf nodu bölgesi tutulumlu ise unisentrik, birden çok lenf nodu bölgesi tutulmuşsa multisentrik hastalıktan söz edilir. Multisentrik CH ise HHV-8 ilişkili CH ve HHV-8-Negatif (İdiyopatik) CH olarak iki alt tipte incelenir. Bu ayırım tedavi seçiminde önemli rol oynar. Hastalığın seyri sırasında GIS ve diğer solid organ tümörleri ve daha nadir olarak multiple miyelom ve lenfoma gelişimi bildirilmiştir. Bu posterde takiplerinde Hodgkin Hastalığı (HH) gelişen bir CH olgusunu sunduk.

Olgu: 44 yaşında erkek hasta halsizlik, karın ağrısı şikayetleri ile Gastroenteroloji bölümünde değerlendirilmiş. Görütülemelerinde en büyüğü sağ aksillar alanda 3x2,5 cm çaplı, bilateral aksiller, supraklaviküler ve intraabdominal lenf nodları tespit edilmiş. Sağ aksiller bölgedeki lenf nodu eksiyonel biyopsisi hyalinvasküler tip CH olarak sonuçlanması üzerine tarafımıza yönlendirilmiş. Muayenesinde dalak kot altından palpe olup, diğer bulguları normaldi. Tetkiklerinde WBC: 20.900 /µl, Hb: 14,2 g/dl, PLT: 367.000 /µl, renal fonksiyonları, elektrolit, transaminaz, kolestaz ve temel koagulasyon testleri normaldi. IgG, IgE ve IgA düzeyleri hafif yüksek (IgE 34000 g/L, IgA 5,61 g/L, IgG 22,5 g/L, IgM 1,25 g/L), serum serbest kappa: 83,5 mg/dL, serum serbest lambda: 73,5 mg/dL, (K/Loranı: 1.34) bulundu. SPEP ve İE'nde monoklonal bant izlenmedi. Kemik iliği aspirasyon ve biyopsisinda patolojik buldu saptanmadı. Etyolojiye yönelik yapılan testlerden; HHV-8, HBV, HCV, EBV ve HIV serolojik testleri negatif sonuçlandı. Hastaya HHV-8-Negatif hyalin vaskuler tip CH tanısı konuldu. Hastaya 4 kür ritüksimab uygulandı. Tedavi bitiminden bir ay sonra yapılan görüntüleme tetkiklerinde mevcut patolojik lenf nodlarının sayı ve büyüklüğünde anlamlı farlıklık olmaması üzerine tedaviye yanıtsız kabul edilerek 6 kür R-CHOP tedavisi verildi. Tedavi sonrası klinik, laboratuvar ve görüntülemeler ile yanıtlı kabul edilerek hasta takibe alındı. Yimi yedi ay sonra sağ supraklaviküler bölgede 24x18 mm ve sol supraklaviküler bölgede 14x11 mm lenfadenopati saptandı. PET-BT'de bilateral servikal ve supraklavikular alanlarda 1 cm çap dolaylarında, SUV-max değerleri 2,6-3,6 arasında değişen metabolik aktivite artışı gösteren LAP'lar izlendi. Sağ supraklaviküler lenf nodu eksizyonu ile hastaya Klasik tip Hodgkin Hastalığı tanısı konuldu (Evre-3, düşük riskli). Hasta 2 kür ABVD sonrası tam yanıt elde edildi. Tedavisi 6 küre tamamlanan olgu remisyonda takip edilmektedir.

Tartışma: CH tedavisi, halen histopatolojik alt tip ve hastalığın şiddetine göre immünokemomoterapi şeklindedir. Tedavi edilmeyen hastaların seyri kötüdür ve hastalığın yaygınlığı tedavi yanıtını etkilemektedir. Olgumuzda olduğu gibi hastalığın seyri sırasında nadir de olsa HH gelişimi olabilmektedir. Bu açıdan CH olguları tedavi sonrası klinik ve görüntülemeler ile takip altında kalmalıdır.

Anahtar kelimeler: Castleman Hastalığı, Hodgkin Hastalığı

Kaynaklar

1) Liu AY, Nabel CS, Finkelman BS et al. Idiopathic multicentric Castleman's disease: a systematic literature review. Lancet Haematol. 2016;3(4):163

2) Brandt SJ, Bodine DM, Dunbar CE et al. Dysregulated interleukin 6 expression produces a syndrome resembling Castleman's disease in mice. J Clin Invest. 1990;86(2): 592.

3) Larroche C, Cacoub P, Soulier J et al. Castleman's disease and lymphoma: report of eight cases in HIV-negative patients and literature review. Am J Hematol. 2002;69(2):119.

4) Bowne WB, Lewis JJ, Filippa DA et al. The management of unicentric and multicentric Castleman's disease: a report of 16 cases and a review of the literature. Cancer. 1999;85(3):706.

Lenfomalar / Araştırmalar / Transplant Dışı Tedaviler/Biyolojisi

P-012 Referans Numarası: 192

HODGKİN LENFOMADA EVEROLİMUS DENEYİMİ: OLGU SUNUMU

Ali Tekbaş, Derviş Murat Akkurd, Abdi İbrahim Halil Sönmez, Handan Haydaroğlu Şahin, Vahap Okan

Gaziantep Üniversitesi Şahinbey Araştırma Ve Uygulama Hastanesi

Giriş: Hodgkin lenfoma bimodal yaş aralığında, çoğunlukla ağrısız, sert, asimetrik lenfadenopati ile kendini gösteren güncel tedavi yöntemleri ile %80'lerin üzerinde kür elde edilebilen lenfoid dokunun malign bir hastalığıdır. Hodgkin lenfomalı hastaların yaklaşık %30 unda relaps geliştiği bilinmektedir.Günümüzde relaps refrakter hastalıkta otolog ve/veya allogenik nakilin yanı sıra yeni ajanlar nüks/dirençli olgularda kabul edilebilir yanıt oranları ile kombine kemoterapiye alternatif olarak kullanılabilmektedir. Biz de ileri yaş,relaps refrakter Hodgkin hastalığı olan, nakile uygun olmayan, mevcut öncelikli tedavi seçeneklerini tüketmiş bir hastamızda everolimus deneyimimizi paylaşarak literatüre katkı sunmak istedik (1,2).

Olgu: 62 yaş erkek hasta halsizlik boyunda şişlik şikayetiyle tarafımıza başvurdu. Haziran 2013 de sağ servikal lenf nodu eksizyonu yapıldı. Biyopsi sonucunda Klasik hodgkin lenfoma (Mikst sellüler tip) tanısı alan hasta, 8 kür ABVD sonrası tam remisyona girdi. Takipte olan hastada Mart 2016 da yapılan PET CT kontrolünde boyun, toraks, batında yayın lenf nodu tutulumu ve iskelet sisteminde multiple kemik tutulumu saptandı. Nüks hastalık olarak değerlendirilen hastaya 13 kür Nıvolumab tedavisi verildi. Ocak 2017 de yapılan PET CT de daha önceki lezyonların devam ettiği ve üzerine dalak tutulumu eklendiği görülmüş olup değerlendirmede progrese hastalık kabul edildi. Ocak-Şubat 2017 de 2 kür ICE sonrası kontrol PET CT de tam remisyon görüldü. Hastaya OKIT planlandı fakat mobılızasyon başarsızlığı nedeniyle nakil yapılamadı. Takibe alınan hastada, Mayıs 2017 de takiplerinde ultrasonografide boyunda en büyüğü 2 cm bilateral multiple patolojik lenfadenopati saptandı. Hastaya erken nüks nedeniyle Brentuximab tedavisi verilmesi planlandı. 6 kür Brentuxımab tedavisi verilen hastada Aralık 2017 de kontrol PET-CT de yaygın lenfadenopatilerine ek olarak yaygın kemik lezyonları, sağ akciğerde kitlesel lezyon ve dalak tutulumu saptandı. Progresyon kabul edilen hastaya Bendamustine ve Lenalidomid kombinasyonu verilmesi planlandı. Ara değerlendirmede parsiyel regresyon olmakla birlikte toplam 10 kür Bendamustine ve Lenalidomıd sonrası Şubat 2020 PET CT de torakal ve batın içi lenfadenopatilerde, sağ akciğerde ve medüller kemik alanlarında yeni lezyonlar saptandı ve progresyon kabul edildi. Nisan 2020de 10 mg/gün everolimus verilmesi planlandı. 2 ay verilen Everolimus sonrası çekilen temmuz 2020 tarihli PET CT de mediastinal, torakal yeni lenfadenopatiler, bilateral akciğerde yeni lezyonlar, kortikal ve medüller yeni kemik tutulumları saptandı ve progresyon kabul edildi. Hastaya yeni tedavi planlandı ve liposomal doksorubisin + vinorelbin + gemsitabin tedavisi henüz devam etmektedir.

Sonuç: Hodgkin lenfomalı hastaların yaklaşık %30 unda relaps geliştiği bilinmektedir. Günümüzde relaps refrakter hastalıkta otolog ve/veya allogenik nakilin yanı sıra yeni ajanlar nüks/dirençli olgularda kabul edilebilir yanıt oranları ile kombine kemoterapiye alternatif olarak kullanılabilmektedir. Biz de relaps refrakter hodgkin lenfoma tanılı hastamızda everolimusa yanıt alamadığımızı sunarak literatüre katkı sunmak istedik.

Anahtar kelimeler: hodgkin lenfoma, everolimus

Kaynaklar

1- Kan ve Kemik İliği Transplantasyonu Klinik Kılavuzu, Syed A.Abutalib, Parameswaran Hari,Türkçeye çeviren Prof.Dr.Oral Nevruz

2- Johnston PB, Pinter-Brown LC, Warsi G, White K, Ramchandren R. Phase 2 study of everolimus for relapsed or refractory classical Hodgkin lymphoma. Exp Hematol Oncol. 2018;7:12. Published 2018 May 11. doi:10.1186/s40164-018-0103-z

Hematolojik Malignitelerde Sitogenetik ve Moleküler Biyoloji / İmmunofenotipleme

P-013 Referans Numarası: 193

INTRAUTERİN GELİŞİM GERİLİĞİNE YOL AÇAN GEBELİKLERDE KORD KANINDA TFH HÜCRELERİNİN İNCELENMESİ

Alper Özcan[1], Yeşim Haliloğlu[2,3], Şerife Erdem[2,3], Zehra Büşra Azizoğlu[2,3], Ayten Biçer[2,3], Özcan Yeniay Özarslan[4], Ömer Kılıç[4], Fatma Zehra Okuş[2,3], Halit Canatan[2], Musa Karakükçü[1], Semih Zeki Uludağ[5], Mehmet Serdar Kütük[6], Ahmet Eken[2,3], Ekrem Ünal[1]

[1]Erciyes Üniversitesi Tıp Fakültesi Pediatrik Hematoloji Ve Onkoloji Ana Bilim Dalı
[2]Erciyes Üniversitesi Tıp Fakültesi Tıbbi Biyoloji Ana Bilim Dalı
[3]Betül Ziya Eren Genom Ve Kök Hücre Merkezi (genkök)
[4]Erciyes Üniversitesi Tıp Fakültesi
[5]Erciyes Üniversitesitıp Fakültesi Kadın Hastalıkları Ve Doğum Ana Bilim Dalı
[6]Bezmi Alem Üniversitesi Tıp Fakültesi Kadın Hastalıkları Ve Doğum Ana Bilim Dalı

Amaç: İntrauterin gelişme geriliği fetal ağırlığı 10 persentilin altında olan doğum ile sonuçlanır. İntrauterine gelişme geriliğinin patolojisinde çeşitli maternal, paternal ve plasental faktörler yer alırken etiyolojisi henüz tam olarak bilinmemektedir. Bu çalışmada Intauterin Gelisim Geriligine yol acan gebelik hastaliklarindan Morbidly Adherant Placenta (MAP), Gebelik Hipertansiyonu (HT) ve Gestasyonel Diyabetli (DM) annelerden yenidoğanlardaki kordon kanındaki T_{FH} hücre popülasyonlarındaki değişim ve patogeneze katkısının ortaya konulması amaçlanmıştır.

Yöntem: Kordon kanından Periferik kan mononükleer hücreler (PBMCs) Ficol-Paque kullanılarak izole edildi. Hücreler %10 FBS içeren medium içinde çözülüp sayıldı. T_{FH} hücreleri CD4+/CXCR5+/CD45RA- popülasyon olarak tanımlanmış flow sitometride gate (kapılar) alınarak tespit edilmiştir. Ayrıca hücreler PD1, CXCR3 ve ICOS boyaması yapılarak kantifiye edilmiştir.

Bulgular: T_{FH} absolut sayıları ve fenotipi, kontrol grubu ile MAP, HT ve DM grubu kordon kanında kıyaslanmış, HT grubunda, kontrole, DM ve MAP a kıyasla belirgin bir fark gözlenmiştir. PD1+, CXCR3+, ICOS+ T_{FH} hücre sayıları ve aktivitesi HT grubunda artmıştır.

Sonuç: Yapılan bu çalışma ile intrauterin gelişim geriliğine neden olan üç farklı hastalık ile kordon kanındaki T_{FH} hücreleri arasındaki ilişki incelenmiş kordon kanındaki T_{FH} hücrelerinin 3 farklı IUGR a neden olan hastalıkta farklı expansiyon ve aktivite gösterdiği özellikle HT grubu gebelliklerde kordon kanında anlamlı ölçüde sayıca ve aktivite olarak arttığı bulunmuştur.

Anahtar kelimeler: Foliküler T hücreleri (TFH), İntrauterin Gelişim Geriliği, Morbidly Adherant Placenta (MAP), Gebelik Hipertansiyonu (HT) ve Gestasyonel Diyabet (DM)

Trombosit Bozuklukları / Tromboz ve Antitrombotik Tedavi

P-014 Referans Numarası: 10

COVİD-19 İNFEKSİYONU SEYRİNDE EŞ ZAMANLI GELİŞEN AĞIR İMMÜNHEMOLİTİK ANEMİ

Fehmi Hindilerden[1], İpek Yönal Hindilerden[2], Zuhal Yeşilbağ[3], Kadriye Kart Yaşar[3]

[1]Sağlık Bilimleri Üniversitesi Tıp Fakültesi Bakırköy Dr. Sadi Konuk Eğitim Ve Araştırma Hastanesi Hematoloji Kliniği
[2]Istanbul Üniversitesi Istanbul Tıp Fakültesi İç Hastalıkları Ana Bilim Dalı Hematoloji Bilim Dalı
[3]Sağlık Bilimleri Üniversitesi Tıp Fakültesi Bakırköy Dr. Sadi Konuk Eğitim Ve Araştırma Hastanesi Klinik Mikrobioloji Ve İnfeksiyon Hastalıkları Kliniği

Giriş: Covid-19 seyrinde otoimmün trombositopeni, Guillain-Barré sendromu ve antifosfolipid sendromu gibi immün-aracılı komplikasyonlar bildirilmiştir. Covid-19 ilişkili immünhemolitik anemi giderek daha fazla tanınan klinik durumdur.

Olgu: 56 yaşında erkek hasta başağrısı, koku duyusu kaybı ve yorgunluk yakınmalarıyla sağlık kurumuna başvurmuş. Fizik muayenede ateş saptanmamış; solunum hızı ve oda havasında oksijen satürasyonu normal tespit edilmiş. Nazofarinks süründü örneği COVID-19 PCR örneği alınarak azitromisin başlanarak evde izolasyon koşuluyla taburcu edilmiş. Dört gün sonra dispne, kuru öksürük ve aşırı halsizlik yakınmalarıyla acil tıp kliniğimize başvurdu. Fizik muayenede subfebril ateş ve taşipne saptandı. Oda havasında oksijen satürasyonu %91'di. İlk başvuruda alınan nazofarinks sürüntü örneği Covid-PCR pozitif olduğu öğrenildi. Kontrasssız toraks bilgisayarlı tomografi incelemesinde sağda daha belirgin olmak üzere her iki akciğer alt lobunda, sol akciğer üst lob inferior lingular segmentte, sağ akciğer üst lob anterior, orta lob medial ve lateral segmentlerde periferal yamasal buzlu cam dansiteleri izlendi (Şekil 1). Covid - 19 pnömonisi tanısıyla yatışı yapıldı. Kan sayımında lökosit: 43930/µl, lenfosit:4800/µl, nötrofil: 35690/µl, hemoglobin:4,3 g/dl MCV: 94/fl ve trombosit: 497,000/µl saptandı. Biokimya testlerinde LDH ve indirekt bilirubin yüksek saptandı (sırasıyla 1200 IU/L ve 2.27 mg/dl). Retikülosit değeri yüksek saptandı (retikulosit yüzdesi: %10, mutlak retikülosit: 230,000). Çevre kan yaymasında çekirdekli eritrositler,sferositler ve polikromazi görüldü (Şekil 2). Direkt Coombs testi IgG 4+ve C3d 4+ saptandı. İlerleyici Covid-19 infeksiyonu nedeniyle favipravir başlandı. Mevcut klinik ve laboratuvar bulgular Covid-19'un tetiklediği immünhemolitik anemi (İHA) olarak değerlendirildi. Sekonder İHA yapabilecek diğer viral, otoimmün and habis hastalıklar açısından özellik saptanmadı. Aktif Covid-19 hastalığı da göz önüne alınarak İHA tedavisi için intravenöz immünoglobulin (IVIG) 1 g/kg/gün 2 ardışık gün uygulandı.

IVIG tedavisinin 3.gününde hemoglobin 5 gr/dl saptanması üzerine prednizolon 1 mg/kg/gün eş değeri metilprednizolon (MP) başlandı. Yatışın 12.gününde MP tedavisinin 8.gününde eritrsoit transfüzyon ihtiyacı ve pnömoni ilişkili semptomlar ortadan kalkmıştı. Yatışın 14.gününde kontrol nazofarinks Covid-19 PCR negatif rapor edildi ve taburculuğuna karar verildi. Taburculuk sırasında kan sayımında lökosit: 12130/µl, lenfosit:1450/µl, nötrofil: 9800/µl, hemoglobin:8,5 g/dl ve trombosit: 237,000/µl ve biokimya analizinde LDH: 600 IU/L ve indirekt bilirubin 0,49 mg/dl saptandı. Taburcu edildikten 1 hafta sonra MP 17.gününde hemoglobin 10.7 g/dl saptandı. Retikülosit ve LDH normal saptandı (sırasıyla, 238 IU/L ve 75 × 109/L). MP azaltma planı yapıldı.

Tartışma: İHA olgularının çoğu idiopatik olmakla beraber ilaçlar, otoimmün hastalıklar ve malinitelere bağlı sekonder İHA olguları da bildirilmiştir. Epstein-Barr virus ve sitomegalovirüs infeksiyonu zemininde İHA tarif edilmiştir. Olgumuzda r. Covid-19 seyrinde sıcak antikorlu İHA gelişmiştir. Hasta yatırıldığında 4 gündür azitromisin kullanmaktaydı. Azitromisin ilişkili İHA bildirilmemiştir ve 4 gün gibi kısa sürede ilaç ilişkili İHA gelişmesi beklenmemektedir. Bundan dolayı hastamızda gelişen İHA'nin, Covid-19 tarafından tetklendiği düşünüldü. Steroidlerin immünsupresif etkileri ve viral klirensi azaltma potansiyelleri nedeniyle İHA tedavisi için IVIG uygulandı ancak yanıt alınamadı. MP tedavisi altında hemoglobin düzeyi artış gösterdi. Covid-19 klirensinin sağlanması, İHA'nin düzelmesinde sorumlu olduğu düşünülmüştür. Covid-19 ilişkili immün aracılı komplikasyonlar artan sıklıkla tanınmaya başlanmıştır. Ağır anemi ile başvuran Covid-19 olgularında İHA akla getirilmelidir.

Anahtar kelimeler: Covid 19, immünhemoliz

Kaynaklar

Lazarian G, Quinquenel A, Bellal M, Siavellis J, Jacquy C, Re D, Merabet F, Mekinian A, Braun T, Damaj G, Delmer A, Cymbalista F.Lazarian G, et al. Autoimmune hemolytic anemia associated with Covid-19 infection. Br J Haematol. 2020 May 6. doi: 10.1111/bjh.16794. Online ahead of print.

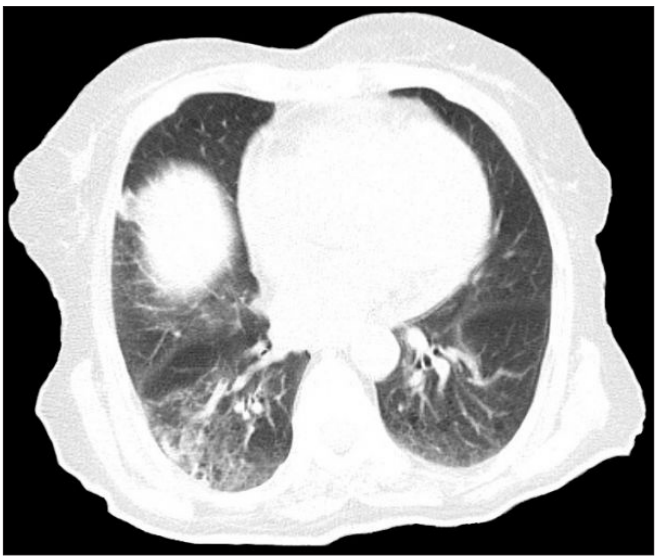

Resim 1.

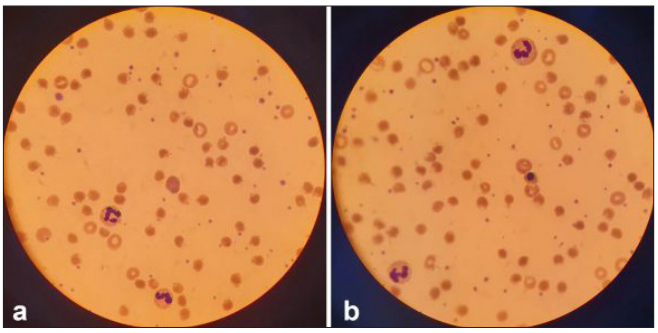

Resim 2.

■ Erişkin Akut Lösemiler

P-015 Referans Numarası: 57

HEMATOLOJİK MALİGNİTELERDE HİPOMETİLE EDİCİ AJANLAR: TANI BAZLI TEDAVİ SEÇİMİ VE SONUÇLARI

İstemi Serin, Mehmet Hilmi Doğu

Sağlık Bilimleri Üniversitesi, İstanbul Eğitim Ve Araştırma Hastanesi, Hematoloji Kliniği

Giriş: Miyelodisplastik sendrom (MDS), klonal hematopoetik kök hücre hastalığı olarak tanımlanır ve infektif hematopoezin bir sonucu olarak sitopeni ile karşımıza çıkmaktadır. Akut miyeloid lösemiye (AML) dönüşüm %30 oranında gözlenir. Kronik miyelomonositik lösemi (KMML), hematopoietik kök hücrenin klonal hastalığıdır ve kalıcı, mutlak monositoz ile karakterizedir. Yüksek doz kemoterapiye uygun olmayan AML, MDS ve KMML hastaları için hipometile edici ajanlar (HMA); azasitidin (5-azasitidin, AZA) ve desitabin (5-aza-2'-deoksitidisin, DAC), toksisite riski yüksek hastalarda tedavi seçenekleridir. AZA ve DAC arasında etkinlik açısından net destekleyici veri bulunmamaktadır. Çalışmamızda orta veya yüksek riskli MDS, AML ve orta veya yüksek riskli KMML hastalarında HMA'nın sağkalım ve yanıt üzerine etkilerini karşılaştırmayı amaçladık. Gereç ve Yöntem: Ocak 2005 ile Ocak 2020 arasında HMA ile tedavi edilen 114 (114) hasta retrospektif olarak incelendi. Otuz (30) hasta çalışma dışı bırakıldı. Bulgular: Kalan 84 hastanın 37'si kadın (%44) ve 56'sı erkekti. (%56). AML'li 35 (%41.7) hasta, MDS'li 39 (%46.4) hasta ve KMML'li 10 (%11.9) hasta vardı. Elli (50) hasta (%59.5) AZA ve 34 hasta (%40.5) ise DAC ile tedavi edilmişti. İstatistiksel analiz sonucunda; DAC kullanan ($p = 0.022$) veya MDS tanısı alan ($p = 0.002$) hastalarda daha fazla remisyon olduğu görüldü. MDS grubunda, DAC kullanan hastalarda da daha fazla remisyon gözlendi ($p = 0.046$). Lojistik regresyon analizi sonucunda yaş artışının 0.889 kat risk faktörü olduğu ve MDS'li hastaların yanıtsızlık açısından, AML hastalarından 4.14 kat daha fazla risk taşıdığı görülmüştür. Tartışma ve Sonuç: Çalışmamız MDS, AML ve KMML hastalarında AZA ve DAC kullanımını karşılaştıran türünün ilk örneğidir. DAC kullanımının MDS'de anlamlı derecede üstün olduğu bulundu. Çalışmanın tek merkez verilerini

içermesi önemli bir avantaj olmakla birlikte; sınırlı bir hasta grubuna sahip olması önemli bir kısıtlama olarak karşımıza çıkmaktadır.

Anahtar kelimeler: Miyelodisplastik Sendrom (MDS), Akut Miyeloid Lösemi (AML), Hipometile Edici Ajanlar, Azasitidin, Desitabin

Kaynaklar

1.Duchmann M, Itzykson R. Clinical update on hypomethylating agents. Int J Hematol. 2019 Aug;110(2):161-169. doi: 10.1007/s12185-019-02651-9.

2.Santini V, Allione B, Zini G, Gioia D, Lunghi M, Poloni A, Cilloni D, Sanna A, Masiera E, Ceccarelli M, Abdel-Wahab O, Terenzi A, Angelucci E, Finelli C, Onida F, Pelizzari A, Ferrero D, Saglio G, Figueroa M, Levis A. A phase II, multicentre trial of decitabine in higher-risk chronic myelomonocytic leukemia. Leukemia. 2018 Feb;32(2):413-418. doi: 10.1038/leu.2017.186.

3.Cashen AF, Schiller GJ, O'Donnell MR, DiPersio JF. Multicenter, phase II study of decitabine for the first-line treatment of older patients with acute myeloid leukemia. J Clin Oncol 2010;28:556- 61.

4.L. Wu, X. Li, C. Chang, F. Xu, Q. He, D. Wu, Z. Zhang, J. Su, L. Zhou, L. Song, X. Chao, Y. Zhao, Efficacy and toxicity of decitabine versus CHG regimen (low-dose cytarabine, homoharringtonine and granulocyte colony-stimulating factor) in patients with higher risk myelodysplastic syndrome: a retrospective study, Leuk. Lymphoma 57 (2016) 1367–1374.

Tablo 1. Yanıt Durumları ile Tanı ve Tedavi Karşılaştırması

			Yanıt Durumu		*Ki-Kare*	*p*
		Yanıtsız	*Remisyon*	*Toplam*		
Tedavi	AZA	43 (%86)	7 (%14)	50(%100)	5.285	0.022
	DAC	21 (%61.8)	13 (%38.2)	34 (%100)		
	Toplam	64 (%76.2)	20 (%23.8)	84 (%100)		
Tanı	AML	31 (%88.6)	4 (%11.4)	35 (%100)	11.85	0.002
	MDS	23 (%59)	16 (%41)	39 (%100)		
	KMML	10 (%100)	0 (%0)	10 (%100)		
	Toplam	64 (%76.2)	20 (%23.8)	84 (%100)		

Tablo 2. MDS ve AML Alt Gruplarında Tedavi- Yanıt Karşılaştırması

			Yanıt Durumu		*Ki-Kare*	*p*
		Yanıtsız	*Remisyon*	*Toplam*		
MDS	AZA	17 (%73.9)	6 (%26.1)	23 (%100)	3.776	0.046
	DAC	6 (%37.5)	10 (%62.5)	16 (%100)		
	Toplam	23 (%59)	16 (%41)	39 (%100)		
AML	AZA	20 (%95.2)	1 (%4.8)	21 (%100)	0.953	0.329
	DAC	11 (%78.6)	3 (%21.4)	14 (%100)		
	Toplam	31 (%88.6)	4 (%11.4)	35 (%100)		

Lenfomalar / Araştırmalar / Transplant Dışı Tedaviler/Biyolojisi

P-016 Referans Numarası: 199

PRİMER KUTANÖZ FOLİKÜL MERKEZ HÜCRELİ LENFOMA

Saadet Akarsu[1], Mine Bağışlar[2], Hilal Balta[3]

[1]Fırat Üniveritesi Tıp Fakültesi Çocuk Hematoloji Bd, Elazığ
[2]Fırat Üniversitesi Tıp Fakültesi Çocuk Sağlığı Ve Hastalıkları Ad, Elazığ
[3]Fırat Üniversitesi Tıp Fakültesi Patoloji Ad, Elazığ

Giriş: Primer kutanöz lenfomalar nadir görülen deri hastalıklarıdır. %60 erkeklerde görülmekte olup en sık görülen mikozis fungoides/Sézary sendromu (%55), primer kutanöz B-hücreli lenfoma (KBHL, %29), primer kutanöz CD30+ T-hücreli lenfoproliferatif hastalık (CD30+ KLPH, %11), ve diğer tip T-hücreli lenfoma (%5)'dır. KBHL, B lenfositlerinin monoklonal proliferasyonu ile karakterize uzun süre sadece deriye sınırlı kalan lenfoma tipidir. Primer kutanöz folikül merkez hücreli lenfoma (PKFMHL), tanıda sistemik/nodal tutulum göstermeyen neoplastik folikül merkez B hücrelerinin tümörüdür. PKFMHL, KBHL'ların en yaygın (%50) görülen tipidir. Tüm kutanoz lenfomaların ise %10-20'sini oluşturur.

Biz, kliniğimizde PKFMHL tanısı konulan genç bir kız hastayı, hastalığın nadir görülmesi ve uzun süreli iyileşmeyen deri lezyonlarında erken tanının önemini vurgulamak için sunmak istedik.

Olgu Sunumu: 1459199 dosya nolu MY isimli 16 yaş kız hastada 1 yıl önce ve özellikle son 4 aydan beri sol kaşının kenarında sivilce benzeri yapılar çıkmaya başlamış. Fındık büyüklüğüne ulaşınca başvurduğu dermatolog tarafından 2 cm büyüklüğünde biyopsi alınmış. Fizik muayenede lenfadenopati ve organomegali dahil patoloji saptanmadı. Laboratuvar tetkiklerinde WBC 8.790/mm^3, Hb 14 g/dl, Plt 250/mm^3, %77 nötrofil, ESR 7 mm/saat, CRP <3.14 mg/L, LDH 178 U/L, total protein/albümin 7.5/4.9 g/dl, üre/kreatinin 33/0.72 mg/dl, ürik asit 4 mg/dl, 25-OH vit D3 9.8 IU, serum demiri 69 mg/dl, ferritin 4.8 ng/ml, vit B12 185 pg/ml, fibrinojen 233 mg, Ig'ler normal, viral belirteçler negatif olarak saptanıldı. Biyopside cerrahi sınırlarda tümör varlığı net değerlendirilememiş olup PAX5 (+++), CD20 (+++), CD79 (+++), CD57 (-) ve CD15 (-) ile B hücreli malign deri lenfoması saptandı. PET/CT'de malignite ile uyumlu hipermetabolik alan saptanmadı. Bu nedenle cerrahi sınırların tümörsüz olacağı ikinci reeksizyon yapıldı. Bu kez cerrahi sınırlar temiz saptandı. Radyoterapi uygun görülmedi ve takip edildi.

Tartışma: PKFMHL en sık 50-60 yaşlarda ve erkeklerde görülmesine rağmen daha genç hastalarda ve kadınlarda da gelişebilir. Olgumuz 16 yaş olarak oldukça genç ve bir kadın hasta idi.

Kutanöz lenfoid hiperplazi etiyolojisinde genetik, çevresel, enfeksiyöz ve immünolojik çeşitli kronik antijenik stimülasyonlar ile onkogenler ve tümör baskılayıcı genlerde regülasyon veya disregülasyon gibi birçok faktör suçlanmıştır. Hastamızda hiçbiri mevcut değildi.

Hastaların %60'ında 1'den fazla lezyon ve lokalize bir bölgede (%30-40) görülür. Az sayıda (%10-20) hastada çok sayıda bölgeye yayılmış deri lezyonları görülür. KBHL'nin tüm tiplerinde kırmızı-kahverengi renkli nodüller ve tümörler ön plandadır. Genellikle baş ve gövde yerleşimli lezyonlardır. Gelişimi aylar hatta yılları bulabilir.

Histopatolojik bulgular, genellikle epidermisi tutmayan, öte yandan da derin dermis ve subkütan dokuya lokalize nodüler ya da diffüz infiltrat gösterirler.

PKFMHL, mükemmel prognozu olan düşük grade lenfomadır. Tedavi edilmez ise agresif seyir gösterebilir.

Çoğu olguda (%90) deri ötesine yayılmaz. Rekürrens meydana gelirse, ekstrakutanöz yayılım en fazla bölgesel lenf nodları ve kemik iliğine olur. PKFMHL'da, en uygun prognoz bacaklarda gözlenendedir. Hastamızın lezyonları yüzünde sol kaş dış kısmında idi.

PKFMHL'de, büyüme paterni, blast hücre sayısı ve lokalize ya da multifokal hastalık oluşuna bakılmaksızın 5 yıllık sağkalım %95'ten fazladır. Kutanöz relaps %20'dir. Cerrahi eksizyon ve/ya da bölgesel radyoterapi ile başarılı tedavi edilebilir. Radyasyon dozu 4-12 Gy gibi düşük dozlarda verilir. Aşırı deri lezyonları olanlar çoğu hastada sistemik ritüksimab ile tam remisyon sağlanmıştır.

Sonuç: PKFMHL, sentrosit ve sentroblastların neoplastik proliferasyonu ile karakterize nadir görülen, KBHL tipidir. Olgumuz beklenenden çok daha erken yaşta ve kadın cinsiyette olması nedeniyle nadir olduğu için sunuldu.

Anahtar kelimeler: Kutanoz lenfoma, primer kutanoz B-hücreli lenfoma, primer kutanöz folikül merkez hücreli lenfoma

Kaynaklar

1. Özer Arıcan, Neşe Önver, Fulya Özpuyan. Primer kutanöz folikül merkez hücreli lenfoma. Türkiye Klinikleri J Dermatol 2010; 20(1):40-5.
2. Peñate Y, Servitje O, Machan S, et al. The First Year of the AEVD Primary Cutaneous Lymphoma Registry. Actas Dermosifiliogr 2018; 109(7):610-616.
3. Skala SL, Hristov B, Hristov AC. Primary Cutaneous Follicle Center Lymphoma. Arch Pathol Lab Med 2018; 142(11):1313-1321.

Kırmızı Hücre Fizyolojisi ve Bozuklukları

P-017 Referans Numarası: 203

DAPSON KULLANIMIYLA PREZENTE OLAN GLUKOZ 6 FOSFAT DEHİDROGENAZ ENZİM EKSİKLİĞİNE BAĞLI OLUŞAN HEMOLİTİK ANEMİ OLGUSU

Ali Doğan

Van Yüzüncü Yıl Üniversitesi Tıp Fakültesi, Hematoloji Bilim Dalı, Van

Giriş: Hemolitik anemi (HA) eritrositlerin normal yaşam sürelerinin eritrosit dışı sebeplere veya eritrositlerin kendilerine ait yapısal değişikliklere bağlı olarak kısalmasından kaynaklanan anemiler grubudur. Pemfigus vulgaris (PV) tanılı hastaya dapson tedavisi devam ederken gelişen HA'den

sonra bakılan Glukoz 6 Fosfat Dehidrogenaz (G6PD) eksikliği saptanan olguyu sunduk.

Olgu: 66 yaşında kadın hasta, yüzünde kelebek şeklinde göz kapaklarında içine alan ciltten kabarık eritem ve yer yer içi sıvı dolu sarımsı bül olan lezyonlar nedeniyle (**Resim 1**) dermatolojiye başvuruyor. Punç biyopsi sonucu PV olarak raporlanıyor. Hastaya dapson 2x50 mg, metilprednizolon 1x16 mg başlanıyor. Laboratuvar: WBC 8.1x10^9/L, hemoglobin (Hgb) 12.3 gr/dl, trombosit 270x10^9/L, MCV 86 fl, LDH 210 U/L, ALT 22 U/L, AST 16 U/L, direkt bilirubin (DB) 0.5 mg/dl, İndirekt bilirubin (İB) 0.8 mg/dl, Cr 0.59 mg/dl, folat ve B12 normal olarak saptandı. Tedaviden 6 gün sonra halsizlik, solukluk, skleralarda sararma olması ve değerlerininde Hgb 3,8 gr/dl, trombosit 222x10^9/L, MCV 108 fl, Cr 0,8 gr/dl, AST 60 U/L, LDH 810 U/L, İB 6.4 mg/dl, DB 0.8 mg/dl olması üzerine hasta HA ön tanısıyla hematolojiye yönlendiriliyor. Hastanın skleraları ikterik, cildi soluk, organomegalisi ve periferik LAP'ı yoktu. İdrarında koyulaşma vardı. PY'de; makrositer-normositer, anizositoz-poikilositoz, şiztosit, polikromazi ve heinz body mevcut idi (**Resim 2**). Retikülosit %5.2, ANA, antidsDNA, direkt ve indirekt coombs testleri negatif idi. Batın USG ve PA akciğer grafisinde patolojik bulgu yoktu. Hastanın G6PD düzeyi 3.52 IU/gHb (7.48-10.20) ve Haptoglobulin 8 mg/dl (30-200) olup ikiside düşük saptandı. Hastadaki HA tablosunun dapsona bağlı olduğunu düşünerek ilacı kestik. Hastaya 2 Ü ES verdik. Takiplerinde kliniğinde giderek düzelme oldu. On gün sonra Hgb 11,8 gr/dl, MCV 98 fl, AST 28 U/L, LDH 260 U/L, İB 0.44 mg/dl saptandı.

Tartışma: G6PD eksikliği kalıtsal olup metabolik bozukluğa bağlı HA sebeplerinden biridir. En sık görülen eritrosit enzim eksikliği olup, X'e bağlı resesif geçiş göstermesi nedeniyle erkeklerde sık görülür. Dünyada 400 milyon kişinin etkilendiği tahmin edilmektedir. G6PD eksikliği Türkiye genelinde %0.5 olup Çukurova Bölgesi'nde %8.2 oranındadır. G6PD eritrositleri oksidan strese karşı koruyan en önemli enzimdir. Glutatyonu redükte eden ve glutatyon redüktazın kofaktörü olan NADPH üretimi ile pentoz fosfat yolağında eritrositler oksidatif strese karşı korunur. G6PD eksikliğinde NADPH azalır böylece glutatyon redüktaz düzeyi düşerek eritrositler oksidatif strese daha duyarlı hale gelerek hemolize uğrar. G6PD eksikliğinin %30'u kendini yenidoğan sarılığı olarak gösterir. Kalan kısım ise yaşamının bir döneminde ilaçlar, enfeksiyonlar ve favizm gibi oksidatif strese maruz kaldığında klinik olarak kendini gösterir. Dapson eritrosit içerisindeki hemoglobin redüktazı inhibe ederek, hemoglobinin oksidasyonunu azaltır. Bu durum G6PD enzim eksikliğinde daha belirgin olup bundan dolayı en sık görülen yan etkisi methemoglobinemi ve hemolizdir. Dapson dermatologlar tarafından lepra, PV, büllöz pemfigoid gibi birçok hastalıklarda tercih edilmektedir. Olgumuzda PV nedeniyle dapson kullandıktan sonra HA gelişti. İlaca bağlı oluşan otoimmün HA, eritrosit membranı ve immün sistem arasındaki etkileşim sonucu ortaya çıkan durumdur. Hastamızda; coombs testlerinin negatif ve G6PD eksikliğinin olması, dapson kullandıktan sonra HA gelişmesi nedeniyle ilaca bağlı otoimmün HA'yi dışladık. G6PD eksikliğine bağlı HA'nin tedavisi oksidan strese sebep olan ilaç, enfeksiyon ve favizm gibi durumlardan kaçınmaktır. Hgb 7 gr/dl'in altında ise, Hgb 7-9 gr/dl arasında semptom veya hemoglobinürisi varsa kan verilebilir.

Sonuç olarak G6PD eksikliğinde dapson kullanmak riskli olup HA oluşma ihtimali yüksektir. Bu olgumuzda; dapson başlamadan önce G6PD enzim düzeyine bakarak sonradan oluşabilecek ciddi bir komplikasyon olan HA'yi önleyebileceğimiz farkındalığını oluşturmak istedik.

Anahtar kelimeler: Glukoz 6 Fosfat Dehidrogenaz, Dapson, Hemolitik Anemi, Pemfigus Vulgaris

Resim 1. Yüzünde kelebek kanadı şeklinde her iki göz kapaklarınıda içine alan ciltten kabarık eritem ve yer yer içi sıvı dolu sarımsı bül olan lezyonlar

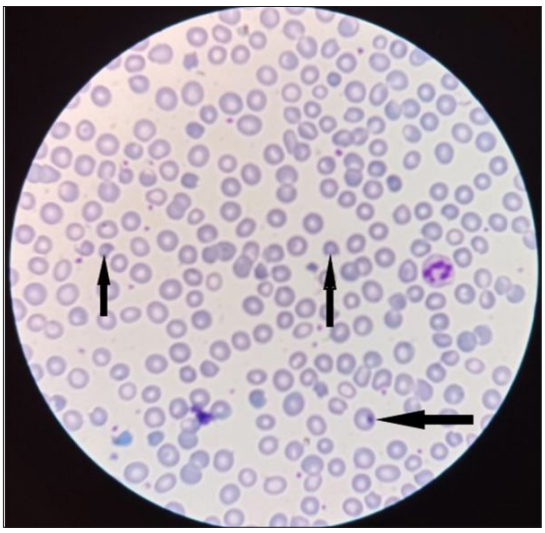

Resim 2. Py bulguları; makrositer-normositer, anizositoz-poikilositoz, şiztosit, polikromazi ve heinz body mevcut

■ Erişkin Akut Lösemiler

P-018 Referans Numarası: 101

AKUT PROMİYELOSİTİK LÖSEMİ TEDAVİSİNDE KULLANILAN ATRA İLE POSAKONAZOL ETKİLEŞİMİ SONUCU GELİŞEN HİPERKALSEMİ

Hacer Berna Afacan Öztürk, Murat Albayrak, Senem Maral, Merih Reis Aras, Fatma Yılmaz, Pınar Akyol, Mesut Tığlıoğlu

Sağlık Bilimleri Üniversitesi Ankara Dışkapı Yıldırım Beyazıt Eğitim Ve Araştırma Hastanesi

Giriş: A vitamininin fizyolojik bir metaboliti olan all-trans retinoik asit (ATRA), akut promiyelositik lösemi (APL) tedavisinde devrim yarattı (1). Çoğu APL vakası t (15; 17) (q22; q21) kromozomal translokasyonu gösterir; bunun sonucunda PML/retinoik asit reseptörü a (RARa) füzyon geni meydana gelir. Miyeloid farklılaşma sırasında APL hücrelerinin olgunlaşması promiyelosit evresinde bloke edilir ve ATRA, lösemik hücrelerin terminal farklılaşması ve apoptozisini indükler (2). APL hastalarında ATRA kullanarak çok yüksek oranda tam remisyon (CR) elde edilirken, literatürde sistemik ATRA tedavisi ile ilişkili yan etkiler rapor edilmiştir. ATRA kullanımı ile ilişkili hiperkalsemi, nadir görülen yan etkiler arasında bildirilmiştir (3). APL tedavisinde ATRA ile posakonazol etkileşimi sonucu gelişen hiperkalsemi olgusunu sunacağız.

Olgu Sunumu: 49 yaşında kadın hasta, pansitopeni nedeniyle yapılan tetkiklerde APL tanısı alarak, daunorubisin 60 mg/m^2/gün (3 gün), sitozin arabinosid 100 mg/m^2/gün (7 gün) kombinasyonu ile ATRA 45 mg/m^2/gün tedavisine başlandı. Hastaya febril nötropeni nedeniyle intaniye bölümünün önerisi üzerine piperasilin/tazobaktam tedavisi ve 300 mg/gün dozunda posakonazol tedavisi eklendi. ATRA tedavisinin 6. gününde nefes darlığı, kilo artışı olan hastada ATRA sendromu olarak düşünülerek, ATRA kesildi ve deksametazone 2x10mg/gün başlandı. Takiplerinde bilürübin yüksekliği gelişmesi üzerine posakonazol ve profilaktik aldığı ilaçlar kesildi. İnduksiyon sorasında remisyonda izlenen hastaya 1. Konsolidasyon tedavisi olarak ATRA 45 mg/m^2/gün (15gün) ve idarabucin 5 mg/m^2/gün (4gün) kemoterapisi ve profilaksi posakonazol 300 mg/gün planlandı. Tedavi öncesinde kalsiyum değeri (9,79 mg/dl) laboratuar normal sınırlarında (8,6-10,2 mg/dl) yer alan hastanın Posakonazol ve ATRA tedavisi ile birlikte kalsiyum değerlerinde (10,3-10,6-10,8-11,1mg/dl) progresif olarak yükselme izlendi. Hastanın D vitamini 21,9 ng/ml, PTH: 17,8 pg/ml normal sınırlarda tespit edildi. Hiperkalseminin, posakonazol ve ATRA etkileşimi sebebi ile olabileceği düşünülerek ATRA ve posakonazol kesildi. Hidrasyon tedavisi ile 4 gün içerisinde kalsiyum düzeyi normale gelince ATRA tekrar başlandı ama posakonazole devam edilmedi. Takiplerinde kalsiyum yüksekliği izlenmedi.

Tartışma: ATRA'nın metabolizmasının Sitokrom P450 yolağı üzerinden olduğu, özellikle CYP 2C9 ve CYP3A4 enzimleri ile yakından ilişkisi bilinmektedir (4). Azol anti-fungallerinin sitokrom P450 enzim sisteminin güçlü inhibitörleri olduğu gösterilmiştir. Ketokonazol kullanımı ile ATRA'nın serum konsantrasyonun arttığı (5), ATRA kullanımı sırasında vorikonazol kullanımı ile hiperkalsemi gelişen bir vaka (6) ve itrakonazol

ile ATRA birlikte kullanımı ile oluşan hiperkalsemi vakası (7) literatürde tanımlanmıştır.

ATRA tedavisi sırasında yan etki insidansını azaltmak için, sitokrom P450 enzim sistemini inhibe edebilen herhangi bir ilacın kullanımını sınırlamak uygun olabilir. Literatür gözden geçirildiğinde; azol grubu ilacın kesilmesinden sonra ATRA'nın ne zaman yeniden başlatılabileceği ile ilgili net bir bilgi yoktur. Bu vaka sitokrom P450 enzimlerini inhibe eden ilaçlarla kombinasyon halinde kullanıldığında ATRA'nın yan etkilerini izlemenin önemini göstermektedir.

Anahtar kelimeler: Akut Promiyelositik Lösemi, All-Trans-Retinoik Asit, Posakonazol, Hiperkalsemi

Kaynaklar

1. Huang ME, Ye YC, Chen SR et al. Use of all-trans retinoic acid in the treatment of acute promyelocytic leukemia. Blood 1988; 72: 567-72.
2. Sato A, Imaizumi M, Saito T et al. Detection of apotosis in acute promyelocytic leukemia cells in vivo during differentiation-induction with all-trans retinoic acid in combination with chemotherapy. Leuk. Res. 1999; 23: 827-32.
3. Akiyama H, Nakamura N, Nagasaka S, Sakamaki H, Onozawa Y. Hypercalcaemia due to all-trans retinoic acid. Lancet 1992; 339: 308-9.
4. Marill J, Cresteil T, Lanotte M, Chabot G. Identification of human cytochrome P450s involved in the formation of alltrans-retionic acid principle metabolites. Mol Pharmacol 2000; 58:1341-1348.
5. Rigas JR, Francis PA, Muindi JR, Kris MG, Huselton C, DeGrazia F, et al. Constitutive variability in the pharmacokinetics of the natural retinoid, all-trans-retinoic acid, and its modulation by ketoconazole. J Natl Cancer Inst 1993; 85: 1921-1926.
6. Bennett MT, Sirrs S, Yeung JK, Smith CA. Hypercalcemia due to all trans retinoic acid in the treatment of acute promyelocytic leukemia potentiated by voriconazole. Leuk Lymphoma. 2005; 46(12):1829-31.
7. Cordoba R, Ramirez E, Lei SH, Lopez de la Guia A, Sanjurjo MJ, Carcas AJ, Hernandez-Navarro F. Hypercalcemia due to an interaction of all-trans retinoic acid (ATRA) and itraconazole therapy for acute promyelocytic leukemia successfully treated with zoledronic acid. Eur J Clin Pharmacol. 2008;64(10):1031-2.

Trombosit Bozuklukları / Tromboz ve Antitrombotik Tedavi

P-019 Referans Numarası: 102

ANAGRELİD TEDAVİSİ ALAN HASTALARIN KAYIT EDİLDİĞİ ÇOK MERKEZLİ, PROSPEKTİF ÇALIŞMA

Osman İlhan[1], Gülsüm Özet[2], Burhan Turgut[3], Mehmet Hilmi Doğu[4], Salih Aksu[5], Birol Güvenç[6], Vahap Okan[7], Ali İhsan Gemici[8], Ömür Gökmen Sevindik[9], Şeyhmuz Ertop[10], Ali Ünal[11], Didar Yanardağ Açık[12], Hakan Keski[13], İnci Alacacıoğlu[14], Birgül Öneç[15], Oktay Bilgir[16], Güven Çetin[17], Tülin F. Tuğlular[18]

[1]Ankara Üniversitesi;
[2]Ankara Numune Hastanesi;
[3]Namık Kemal Üniversitesi;
[4]Sağlık Bilimleri Üniversitesi, İstanbul Eğitim Ve Araştırma Hastanesi;
[5]Hacettepe Üniversitesi;
[6]Çukurova Üniversitesi;
[7]Gaziantep Üniversitesi;
[8]Sanliurfa Mehmet Akif Inan Eğitim Ve Araştırma Hastanesi;
[9]Firat Universitesi;
[10]Bülent Ecevit Üniversitesi;
[11]Erciyes Üniversitesi;
[12]Sağlık Bilimleri Universitesi, Adana Şehir Hastanesi;
[13]Ümraniye Eğitim Ve Araştırma Hastanesi;
[14]Dokuz Eylul Üniversitesi;
[15]Düzce Üniversitesi;
[16]İzmir Bozyaka Eğitim Ve Araştırma Hastanesi;
[17]Bezmi Alem Üniversitesi;
[18]Marmara Üniversitesi

Amaç: Anagrelid, Türkiye'de Esansiyel Trombositeminin (ET) ikinci basamak tedavisi için 2008 yılında Thromboreductin® markasıyla tescil edilmiştir. Düşük ET insidansı nedeniyle, uzun süreli tedavide anagrelidin etkinliğini değerlendirmek için bir hasta kaydı program talep edilmiştir. Anagrelidin ilk uzun sureli Türkiye verilerini sağlamak için hasta kayıt programına 18 hematoloji merkezi katılmıştır.

Yöntemler: Çok merkezli pazarlama sonrası gözlemsel kayıt, "gerçek yaşam" koşulları altında ET hastalarında anagrelidin uzun vadeli etkinliğini değerlendirmek için yapılır. Klinik bilgiler, tedavi eden hekimler tarafından kayıt defterine girildi. Risk faktörleri, geçmiş trombotik ve kanama olayları gibi ilgili klinik verilerin yanı sıra, "majör" ve "minör" olaylar olarak sınıflandırılan hastalık semptomları ve antikoagülasyon dahil olmak üzere önceki ET tedavileri, böbrek ve karaciğer fonksiyon parametreleri dahil laboratuvar değerleri ve kan sayımları düzenli olarak izlendi.

Bulgular: Anagrelid Hasta Kayıt veritabanının bu değerlendirmesi, 179'u (%63,3) kadın ve 104'ü (%36,7) erkek olan 283 ET hastasını (medyan yaş: 55 yıl) içermektedir. Yetkili makamların onayına göre, tüm hastaların hidroksiüre (HU) başlaması gerekti, ardından 82 hasta HU kombinasyonu ile anagrelide başladı, 200 hasta anagrelid monoterapiye geçti ve 1 hasta interferon ile kombinasyon anagrelid başlattı. Ortanca gözlem süresi 3,6 yıldı (aralık: 30 gün - 15,2 yıl). 894 x 10 9 / l'lik bir medyandan başlangıçtaki trombosit sayısı, anagrelid tedavisi ile 421 x 10 9 / l'lik bir medyana düşürülmüştür. Bu değerlendirmeye dahil edilen 1043 hasta yılı (HY) boyunca toplam 78 ET ile ilgili olay (hem trombotik hem de kanama olayları) rapor edilmiştir. ET ile ilişkili olay öyküsü olan 74 hastadan 64 hasta (%86), anagrelid tedavisi altında olaysız sağ kalmıştır. İlk ET ile ilişkili komplikasyonların ortaya çıkışındaki ortalama trombosit değeri 1000 x 10 9 / l'den düşüktü. Yeni toksisite gözlemlenmemiştir.

Sonuç: Anagrelidin, "gerçek hayat" koşulları altında klinik deneyler dışında tedavi edilen ET hastalarında trombosit sayısını düşürme ve hastalıkla ilgili olayları azaltma açısından etkili olduğunu düşünüyoruz. Olumlu uzun vadeli verilerimize dayanarak, anagrelidin Esansiyel Trombositeminin tedavisinde birinci basamak ajan olarak kabul edilebileceğini öneriyoruz.

Anahtar kelimeler: Anagrelid, Esansiyel Trombositopeni

Lenfomalar / Araştırmalar / Transplant Dışı Tedaviler/Biyolojisi

P-020 Referans Numarası: 206

İNSAN İMMÜN YETMEZLİK VİRÜSÜ İLE İLİŞKİLİ ANOREKTAL YERLEŞİMLİ PLAZMABLASTİK LENFOMA OLGUSU

Taner Tan[1], Selin Berk[2], Hale Bülbül[2], Yusuf Ulusoy[2], Ayşegül Zobi Akpolat[1], Zeynep Karaali[1], Rafet Eren[2], Mesut Ayer[2], Betül Aytekin[3], Nur Büyükpınarbaşılı[3]

[1]İstanbul Başakşehir Çam Ve Sakura Şehir Hastanesi, İç Hastalıkları
[2]İstanbul Başakşehir Çam Ve Sakura Şehir Hastanesi, Hematoloji
[3]İstanbul Başakşehir Çam Ve Sakura Şehir Hastanesi, Patoloji

Giriş: Plazmablastik lenfoma (PBL) nadir görülen bir hematolojik kanserdir. İlk kez 1997 yılında tanımlanmış olup yaygın büyük B-hücreli lenfomanın bir alt tipi olarak tarif edilmiştir. Olguların çoğu 2000 yılı sonrası bildirilmiştir. PBL sıklıkla genç yaş erkek hastalarda görülmekte ve ağız boşluğunda yerleşmektedir. En sık insan immünyetmezlik virüsü (HIV) ve Ebstein Barr virüs (EBV) ile ilişkili bulunmuştur. Son yıllarda bildirildiği üzere gastrointestinal sistem ve deri ağız boşluğu dışında en sık tutulan bölgelerdir. PBL'ler transkripsiyon faktörlerinin artmış ifadesi, plazmablastik/plazmasitik farklılaşma, B hücre göstergelerinden CD20 ve PAX5 negatifliği, CD38, CD138 ve MUM1/IRF4, Blimp1 ve XBP1 gibi plazma hücre göstergelerinin pozitifliği ile tanımlanan özgün bir immünfenotipe sahiptir. Burada anorektal bölgede yerleşmiş ve HIV enfeksiyonu ile ilişkili bir PBL olgusu sunulmuştur.

Olgu: 38 yaşında kadın hasta Temmuz 2020 tarihinde anal bölgede ağrı nedeniyle acile başvurdu. Fizik muayenede hastanın soluk, hipotansif ve taşikardik olduğu tespit edildi; anal bölgede hastanın 2.5 ayda hızla büyüdüğünü ifade ettiği yaklaşık 20 cm çapında, üzeri kanamalı kitle ve batında kolostomi torbası görüldü (Resim 1). İki hafta önce kitleden biyopsi alındığı ve anal çıkışın kapanmış olması nedeniyle kolostomi açıldığı öğrenildi. Hastanın başvurusuna ait laboratuvar testleri Tablo 1'de sunulmuştur. İnsan immün yetmezlik virüsü (HIV) pozitifliği saptanan hastaya Enfeksiyon Hastalıkları tarafından emtrisitabin/tenofovir disoproksil tedavisi başlandı. CD4 (+) hücre sayısı 165/mm3 olarak belirlendi. Hepatit C virüsü (HCV) pozitifliği için özgül bir tedavi önerilmedi. Kitlenin patolojik incelemesinde plazma hücreli neoplastik infiltrasyon görüldü; CD138 (+), Ki67 proliferasyon indeksi >%90, pansitokeratin, melan A, CD45 zayıf (+), CD3, CD20, HMB 45, HHV8, CD31, CD117, PAX5, MUM1 ve EBV (-), lambda ve kappa benzer yoğunlukta, IgG ve IgM zayıf (+), IgA (-) saptandı. Pozitron emisyon tomografide (PET) sağ supraklaviküler alana uyan lojda fokal artmış florodeoksiglukoz (FDG) tutulumu (SUVmax:4.1), bilateral ortak, eksternal ve internal iliak zincir, pararektal, presakral, bilateral inguinal lenfatik alanlarda artmış FDG tutulumları (SUVmax:6.7)

ve tüm pelvis tabanını dolduran, sağ obturator ve gluteus minimus kas planlarına yayılan, koksiks, her iki iskium kolu ve rektum sağ yarımından sınırları ayırt edilemeyen, cilt/cilt altına egzofitik uzanımı olan 205x145 mm'lik düzensiz sınırlı yumuşak doku dansitesinde çok yoğun heterojen karakterde artmış FDG tutulumu izlendi (SUVmax:25). Tanısal doğrulama için sağ inguinal lenfadenopatinin eksizyonel biyopsisi yapıldı; patolojide lenf düğümünün yapısını kısmen silen ve perinodal alana yayılan, santral nükleollü, çoğu ekzantrik çekirdekli, atipik hücresel infiltrasyon görüldü. İmmünhistokimyasal çalışmada atipik hücreler CD38 (+), Kappa (+), Lambda (-), CD43 (+), EMA fokal (+), CD3 (-), CD20 (-), LCA (-), CD4 (-), CD56 (-), CD30 (-), PAX5 (-), CD79a (-), EBER (+), HHV-8 (-), Pansitokeratin (-), Ki-67 skoru yüksek (%90) olup bulgular plazmablastik lenfoma ile uyumlu bulundu. Hastaya kitlenin palyasyonu için radyoterapi uygulandı; ardından etoposid, prednizolon, vinkristin, siklofosfamid ve doksorubisin içeren EPOCH tedavisi başlandı. Hasta henüz ilk kemoterapi kürünü almaktadır.

Tartışma: HIV pozitif hastalarda lenfoma görülme riski 60-200 kat artmış olup HIV ile ilişkili PBL tüm HIV ile ilişkili lenfomaların yaklaşık %2'sini oluşturmaktadır. PBL sıklıkla agresif seyirli, kötü prognozlu ve nadir bir hematolojik kanserdir. HIV pozitif olgularda kanser taramaları düzenli olarak yapılmalı, aynı şekilde PBL tanısı alan olgular da HIV yönünden taranmalıdır. PBL'de mevcut tedaviler kısa süreli remisyonlara olanak sağlamakla birlikte olguların yeterli kontrolü sağlanamadığından yeni tedavilere ihtiyaç vardır. Bunun için de nadir görülen bu vakaların bildirimi önem arz etmektedir.

Anahtar kelimeler: insan immün yetmezlik virüsü, plazmablastik lenfoma

Resim 1

Tablo 1. Laboratuvar değerleri

Tetkik	*Sonuç*
Lökosit	8100/mm^3
Nötrofil	5500/mm^3
Lenfosit	1670/mm^3
Monosit	920/mm^3
Hemoglobin	6.1 g/dL
Hematokrit	%21.3
Ortalama eritrosit hacmi (MCV)	80.4
Trombosit	116000/mm^3
CRP	188 mg/dL
LDH	499 U/L
Böbrek-karaciğer fonksiyon testleri	normal
Anti Hbc IgG	pozitif
Anti HCV	pozitif
HCV RNA	negatif
Anti HIV	pozitif
HIV RNA	1100 kopya/mL
CD4	165 hücre/mm^3
Serum immünfiksasyon elektroforezi	zayıf IgG monoklonalitesi

■ Erişkin Akut Lösemiler

P-021 Referans Numarası: 58

APPENDİSİT İLE PRESENTE OLAN MYELOİD SARKOM: NADİR BİR OLGU SUNUMU

Fatma Yılmaz, Murat Albayrak, Pınar Akyol, Buğra Sağlam, Mesut Tığlıoğlu, Merih Reis Aras, Hacer Berna Afacan Öztürk

Sağlık Bilimleri Üniversitesi Dışkapı Yıldırım Beyazıt Eğitim Ve Araştıma Hastanesi,hematoloji Bölümü,ankara,turkiye

Giriş: Granülositik sarkom, miyeloblastom veya kloroma olarak da adlandırılan miyeloid sarkom (MS); immatür miyeloid hücrelerinin ekstramedüller infiltrasyonu sonucu oluşur. Dünya Sağlık Örgütü'nün miyeloid neoplazmlar ve akut lösemi sınıflandırmasındaki 2016 revizyonuna göre; Akut miyeloid lösemi (AML) ve ilgili neoplazmların bir alt grubu olarak sınıflandırılmıştır(1). MS, AML'den daha agresif bir klinik seyre sahiptir. 2/1000000 insidansı ile nadir görülen izole MS sıklıkla kemik, periost, yumuşak doku ve lenf nodlarında yerleşim gösterir(2,3). Biz burada 44 yaşında appendisit tanısı ile appendektomi olan ve appendiksin patolojik değerlendirmesi sonucu MS tanısı alan nadir vakamızı sunmak istedik.

Olgu Sunumu: Sigara, alkol veya herhangi bir kronik hastalık öyküsü olmayan 44 yaşındaki erkek hasta, ani başlangıçlı sağ alt kadran yerleşimli karın ağrısı, bulantı ve kusma şikayeti ile acil servise başvurdu. Akut apandisit tanısı alan hastaya genel cerrahi bölümü tarafından appendektomi yapıldı. Appendektomi materyalinin patolojik ve immünhistokimyasal değerlendirmesi sonucu hastaya MS tanısı konuldu. Hemogramında; Beyaz küre (WBC): 43.2x10^9/L; nötrofil: 36.3x10^9/L; monosit: 2x10^9 /L, hemoglobin:11.5 g/dL ve trombosit: 100x10^9 /L saptanan hastanın periferik yayması lökositoz ve blastik hücre infiltrasyonu ile uyumlu olarak raporlandı. Bunun üzerine hastaya yapılan kemik iliği aspirasyonunda %20 nin üzerinde myeloblast infiltrasyonu görüldü. Aspirasyondan çalışılan flow sitometri, MS kemik iliği tutulumunu da gösterecek şekilde AML-M5 olarak raporlandı. Hastaya daunorubucin 120 mg/gün, 3 gün + ARA-C 180 mg/gün, 7 gün olacak şekilde remisyon indüksiyon keoterapisi planlandı.

Tartışma: MS çoğunlukla akut ve kronik myeloid lösemi ile birliktelik gösteren nadir bir hematolojik malignitedir. Nadiren kemik iliği tutulumu olmadan de novo MS olarak görülmekle beraber sıklıkla sistemik hastalığın ilk belirtisi olarak karşımıza çıkmaktadır. Tedavisiz bırakılan MS ortalama 1 yıl içinde AML'ye dönüşmektedir. MS'in klinik prezentasyonu tümor dokusunun lokalizasyonuna veya boyutuna göre değişmektedir. Bizim vakamızda başlangıç şikayeti, appendikste blastik hücre infiltrasyonu sonucu oluşan obstruksiyona bağlı ani sağ alt kadranda karın ağrısı, bulantı, kusmadır. Tanı koymak için kitlenin total eksizyonu altın standart yöntemdir. Bizim vakamızın appendiks materyalinin patolojisinde submukozada lenfoid foliküller arasında tabaka oluşturan büyük çekirdekli belirgin çekirdekçikli, geniş stoplazmalı monositoid görünümde ve monoblastik hücrelerle infiltrasyon izlendi ve Ki 67 proliferatif aktivitesi %20 nin üzerinde saptandı. MS tedavisinde ortak bir konsensus bulunmamakla beraber izole MS veya AML ile birliktelik gösteren MS tedavisinde konvansiyonel AML tedavi protokolleri önerilen rejimlerdir.

Sonuç olarak MS yumuşak dokuda myeloblastik hücre infiltrasyonu ile oluşan ve AML alt grubunda sınıflandırılan bir patolojidir. MS gibi tüm hematolojik malignitelerin atipik tutulum bölgesi ve klinik prezentasyonu her zaman akılda tutulmalıdır çünkü bu hastalıkların erken tanı ve tedavisi agresif klinik seyirleri nedeni ile oldukça önemlidir.

Anahtar kelimeler: myeloid sarkom,aml,appendisit,extramedüller

Kaynaklar

1)Arber DA, Orazi A, Hasserjian R, et al. The 2016 revision to the Worth Health Organization classification of myeloid neoplasms and acute leukemia. Blood 2016;127:2391

2)Yamauchi K, Yasuda M. Comparison in treatments of nonleukemic granulocytic sarcoma:report of two cases and a review of 72 cases in the literature. Cancer.2002;94(6):1739

3) Neiman RS, Barcos M, Berard C, Bonner H, Mann R, Rydell RE,Bennett JM. Granulocytic sarcoma:aclinicopathologic study of 61 biopsied cases.Cancer. 1981;48(6):1426

■ Multipl Myelom ve Plazma Hücre Hastalıkları

P-022 Referans Numarası: 207

NADİR BİR MYELOM VAKASI: AUER-ROD BENZERİ İNTRASİTOPLAZMİK İNKLÜZYON CİSİMCİKLİ MYELOM

Sevilay Süreyya Ermis[1], Neslihan Andıç[1], Hava Üsküdar Teke[1], Nur Oğuz Davutoğlu[1], Müfide Okay Özgeyik [2], Eren Gündüz[1]

[1]Eskişehir Osmangazi Üniversitesi Tıp Fakültesi Hematoloji Bilim Dalı
[2]Eskişehir Şehir Hastanesi Hematoloji Bölümü

Giriş: Multipl miyelom, kemik iliğinde bulunan plazma hücrelerin aşırı, anormal artması sonucu gelişen kemik iliği kanseridir.Tüm kanserlerin %1'ini, hematolojik kanserlerin %10'unu oluşturur. Hem plazma hücrelerinde hem de miyelom hücrelerinde çeşitli inklüzyonlar bildirilmiştir. Bunların çoğu hücreler içinde yoğunlaşan immünoglobulin hafif zincirleridir.Miyelomda Auer rod benzeri inklüzyon cisimleri de nadiren görülür. Bu cisimler kristalize lizozomal enzim birikintilerinden oluşur,ancak kesin doğası bilinmemektedir.Biz miyelom hücrelerinde auer rod benzeri stoplazmik inklüzyon cisimleri olan nadir bir miyelom hastasını sunuyoruz.

Olgu: 64 yaşında kadın hasta.kliniğimize son 2 ayda 20 kg kilo kaybı ve gece terlemesi ile geldi. Özgeçmişinde hipertansiyon harici özellik saptanmadı.FM: konjonktivası soluk. Bunun dışında muayenesinde patolojik bulgu saptanmadı.Laboratuvar sonuçları:Hemoglobin 8 g/dL,MCV:105.9fL;lökosit 4,5 x10^9/L; trombosit 70.10^3 /uL retikülosit sayısı%1.58, eritrosit sedimantasyon hızı 111 mm /saat.Totalproteini 9,69 g/dL,albümin 3.15 g/dL,ve LDH:105U / L, kreatinin 1.93mg/dl,AST 21U/L,ALT 25U/L Kalsiyum 8.5mg/dl fosfor 2.4 mg/dl,CRP 6.5mg/dl(0-5) idi. Periferik kan yayması makrositer eritrositler harici normaldi.B12 vitamin 169 olması nedeniyle verilen tedavi sonrasında Hb 9 anemisinde düzelme olmaması nedeniyle kemikiliği yapıldı.(Şekil 1).Kİ aspirasyonunda %54oranında çoğunda intrastoplazmik, azurofilik auer-rod benzeri inklüzyon cisimcikleri içeren eksantrik çekirdekli,mavi stoplazmalı hücreler izlendi. Bunların plazma hücresi olduğu düşünüldü.Işık mikroskobunda bu inklüzyon cisimcikleri Auer rodlara çok benziyordu.Hastanın immünoglobülin (Ig) değerleri:IgA47,04g/L(0,70-4g/L),IgM 0.20g/L(0.4-2.3g/L),IgG 4.8g /L (7-16g/L),serum k hafif zinciri 7.380 g/L(1.5–4g/L) λ hafif zincir 0.54g/L(0.83-2.24g/L), kappa/lambda oranı 13.67(1.29-2.61)idi. Serum protein elektroforezinde monoklonal band saptandı.(Şekil.2). Flow sitometri analizinde CD38,CD138 pozitif Plazma hücreleri olduğu görüldü. Direk kemik grafilerinde litik lezyon yoktu.Hastaya IgA kappa tipi multipl myelomteşhisi konuldu.Bortezomib-siklofosfamid-deksamethason tedavisi planlandı.

Tartışma: Geçmişte multipl miyelom, prolenfositik lösemi,hatta hipogamaglobulinemi gibi, lenfoproliferatif hastalıklarda benzer inklüzyon cisimcikleri tanımlanmıştır.(1,2,3)Bu kristal yapıların kesin doğası tamamen çözülmemiştir. Geçmişte bazı yazarlar,inklüzyonların içindekilerinin immünoglobulinler, hafif zincirler veya amiloid A antikorları olabileceğini belirmiştir(4).Metzgeroth ve arkadaşları bu inklüzyonların güçlü bir N-esteraz aktivitesi olduğunu ve bu Auer rod benzeri inklüzyonların lizozomal kökenini göstermiştir.Elektron mikroskobik incelemeler, miyeloid Auer çubuklarının morfolojisi ile yakın ilişkilerini göstermektedir. Olgumuzda olduğu gibi özellikle kappa tipi paraprotein türü miyelomda görülür.Prognostik önemi için farklı bilgiler vardır.Teke H. ve ark. yazısında bu inklüzyon cisimciklerinin daha kısa süreli sürvi ile ilişkili olduğunu bildirmektedir.(5). Das S ve ark. ise bu inklüzyon cisimciklerinin multipl myelomlu hastaların prognozlarını etkilemediğini ve daha çok morfolojik değişiklikler olduğunu belirtmişlerdir.(6). Prognostik önemini belirlemek için bu tür vaka raporlarının bildirilmesi önemlidir.

Anahtar kelimeler: Multipl miyelom, inklüzyon cisimcikleri

Kaynaklar

1: Steinmann B. Über azurophile stäbchenförmige Ein-schlüsse in den Zellen eines multiplen Myeloms. Dt Arch Klin Med 1940; 185:49-61.

2: Nakamine H, Nishihara T, Saito K, Takenaka T, Maeda J. Needle-shaped inclusions in plasma cells in a patient with hypogammaglobulinemia. Am J Clin Pathol 1982; 78:549-55.

3: Lemez P. Auer-rod-like inclusions in cell of B-lymphocytic lineage. Acta Haematol 1988; 80:177-8.

4: Metzgeroth G, Back W, Maywald O, et al. Auer-rod like inclusions in multiple myeloma. Ann Hematol. 2003;82:57-605)

5: Teke H Ü,Karagülle M,Andıç N et al.Auer-rod-like intracytoplasmic inclusions in a patient with multiple myeloma.Journal of Applied Hematology.2013;47:45,46

6: Das S, Kakkar N, Ahuja B, Lal M.Auer rod-like inclusions in myeloma cells in apatient with Ig G multiple myeloma. Indian J Pathol Microbiol. 2006 Oct;49(4):561-3

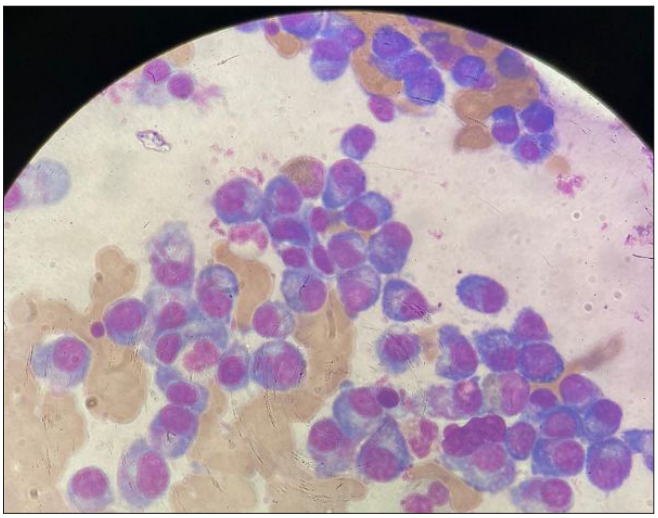

Şekil 1a. Eksantrik çekirdekli, mavi sitoplazmalı hücreler

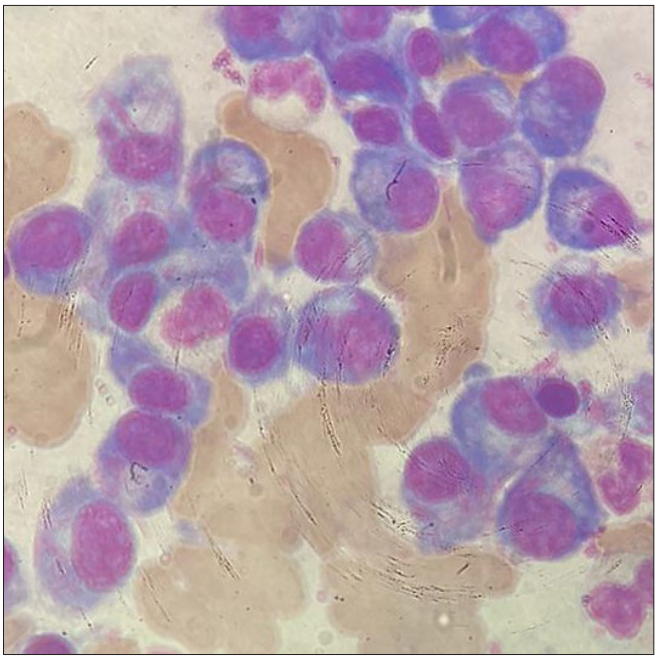

Şekil 1b. Auer-rod benzeri inklüzyon cisimcikleri içeren myelom hücreleri

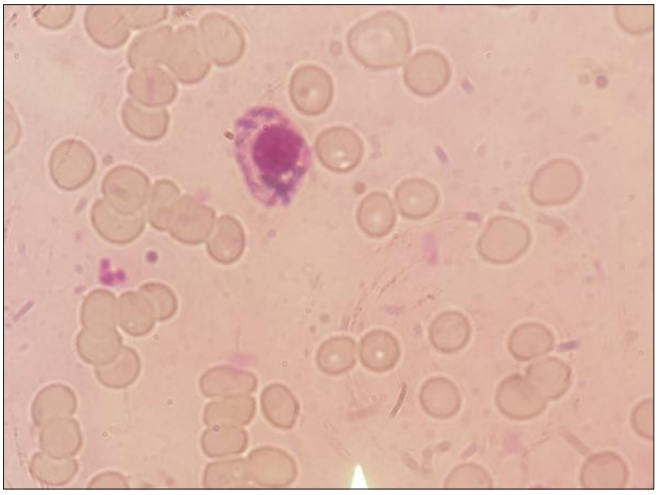

Şekil 1c. Rulo formasyonu ve inklüzyon cisimcikleri

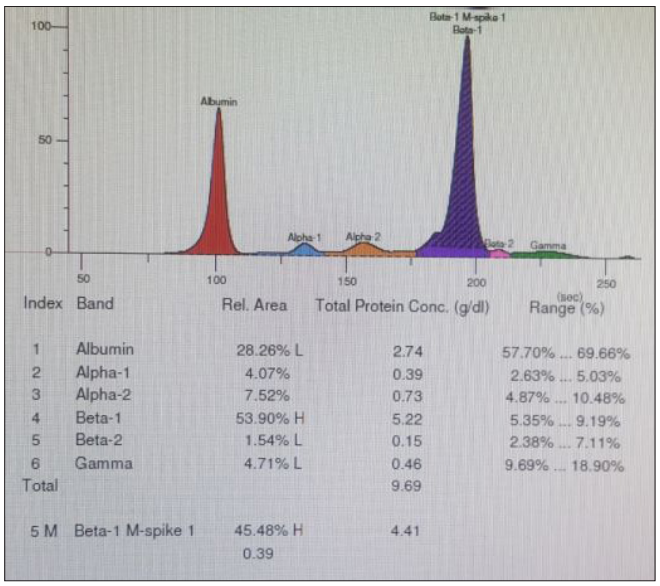

Şekil 2. Monoklonal gamopati mevcut

Erişkin Akut Lösemiler

P-023 Referans Numarası: 59

YÜKSEK DOZ SİTOZİN ARABİNOSİD SONRASI GELİŞEN AKUT SEREBELLAR SENDROM: OLGU SUNUMU

Fatma Yılmaz, Mesut Tığlıoğlu, Pınar Akyol, Merih Reis Aras, Buğra Sağlam, Senem Maral, Ümit Yavuz Malkan, Murat Albayrak

Sağlık Bilimleri Üniversitesi Dışkapı Yıldırım Beyazıt Eğitim Ve Araştıma Hastanesi,hematoloji Bölümü,ankara,turkiye

Giriş: Sitozin Arabinosid (sitarabin, ARA-C) 1950'lerin başında bir tür sünger olan cryptothetıa crypta'dan keşfedilen AML (akut myeloid lösemi), ALL (akut lenfoblastik lösemi), KML (kronik myeloid lösemi), relaps/refrakter hodgkin lenfoma, non-hodgkin lenfoma, primer SSS lenfoması tedavisinde kullanılan, antimetabolitler grubundan pirimidin analoğu olan bir kemoterapötik ajandır. Tedaviye bağlı görülen en sık yan etkisi kemik iliği süpresyonuna bağlı oluşan sitopenilerdir. Ek olarak bulantı, kusma, ishal, karın ağrısı, oral aft, hepatik disfonksiyon ve nörolojik yan etkiler görülebilmektedir. Sistemik ve intratekal uygulamalarda periferik nöropati, konvülzyon, serebral disfonksiyon gibi birçok nörolojik yan etki görülebilmekle birlikte, klasik sitarabin nörotoksisitesi yüksek doz sistemik tedavi sonucu ortaya çıkan akut serebellar sendrom şeklinde presente olmaktadır. Biz de yüksek doz Sitozin Arabinosid kullanımı sonrası akut serebellar sendrom gelişen vakamızı paylaşmak istedik.

Olgu sunumu: 61 yaşında akciğer kanseri öyküsü olan ve B-ALL tanısı ile kliniğimizde allojeneik kök hücre nakline uygun olmadığı için (akciğer malignitesi öyküsü nedeni ile) Hyper CVAD A ve B kolu alterne tedavi planlanan hastada, 2. kür Hyper CVAD B kolu [ARA-C dozu 3 gr/m^2 (5.5 gr/gün) 2 gün boyunca] tedavisinin 6.gününde konuşmada peltekleşme, el ve ayak hareketlerinde koordinasyon bozukluğu gelişti. Detaylı nörolojik muayenesinde konuşmada dizartri mevcuttu, serebellar muayene için yapılan ölçülü ve ardı sıra hareket testlerinde başarısızdı. Yapılan görüntüleme tetkikleri sonucu hastanın mevcut durumunu açıklayacak herhangi bir yer kaplayıcı lezyon veya vasküler patoloji saptanmadı. Nöroloji bölümünce akut serebellar sendrom olarak değerlendirilen hastanın bu duruma sebep olacak diğer patolojilerin de ekarte edilmesi ile; mevcut durumu Hyper CVAD B kolunda yüksek doz verilen sitozin arabinosid yan etkisi olarak değerlendirildi. Takiplerinde hasta ARA-C maruziyetinden sonraki 11.günden itibaren semptomlarda belirgin gerileme oldu ve 14-15. günlerde tamamen normale döndü.

Tartışma: Akut serebellar sendrom ilaç uygulamasının başlangıcından 3-8 gün sonra başlar; dizartri, disdiadokokinezi, dismetri ve ataksi gibi serebellar bulgularla kendini gösterir ve ilacın kesilmesi ile büyük oranda düzelir. Ancak hastaların yaklaşık 1/3'ünde serebellar fonksiyonlar tam olarak düzelmeyebilir. Kesin bir tedavisi olmadığından, tedavi planlanırken hastanın performansı, yaşı gibi faktörler göz önünde bulundurularak doz ayarlaması yapılması ve hastaların nörolojik bulgular açısından yakından izlenmesi uygun bir yaklaşım olur.

Anahtar kelimeler: ARA-C,AKUT LENFOBLASTIK LÖSEMİ,SEREBELLAR TOKSİSİTE

Hematolojik Malignitelerde Sitogenetik ve Moleküler Biyoloji / İmmunofenotipleme

P-024 Referans Numarası: 104

BEYİN OMURİLİK SIVISI POLİMERAZ ZİNCİR REAKSİYONU İLE BCR-ABL POZİTİFLİĞİ SAPTANAN AKUT LENFOBLASTİK LÖSEMİ VAKASI

Mürüvvet Seda Aydın, Mustafa Kemal Yeniay, Emel İşleyen, Gülten Korkmaz Akat, Funda Ceran, Simten Dağdaş, Gülsüm Özet

Ankara Şehir Hastanesi Hematoloji Kliniği

Giriş: Erişkin akut lenfoblastik lösemi tarihsel olarak kötü seyre sahiptir. Bcr-abl pozitif B-akut lenfoblastik löseminin özellikle tirozin kinaz inhibitörleri döneminden önce belirgin kötü seyrettiği bilinmektedir. Ancak tirozin kinaz inhibitörleri hastalık seyrini değiştirmiştir (1, 2). Burada, kemik iliği ve periferik kanda lösemik tutulumu olmayan hastada bcr-abl pozitifliğinin beyin omurilik sıvısında gösterilebildiği nadir ve zor bir vakayı sunmaktayız.

Vaka: Kırk üç yaşında erkek hasta bir aydır olan yürüme güçlüğü ve ateş ile hastanemize başvurdu. Hasta uzun süredir Kanada'da yaşamaktaydı. Hastanın özgeçmişinde herhangi bir hastalık ya da ilaç kullanımı yoktu. COVID-19, nazal ve boğaz sürüntüsünde polimeraz zincir reaksiyonu testi ile dışlanmıştı. Fizik bakısında alt uzuvlarda motor güçsüzlük mevcuttu. Hastanın nedensel araştırmalarında çekilen bilgisayarlı tomografide yaygın patolojik lenf bezeleri ve pankreasta 92x70 mm kitle olması üzerine mezenterik lenf bezesinden tru-cut biyopsi yapıldı. Patoloji neoplazi düşündürmekle birlikte lenfoma ile metastatik lezyonu ayırt edemedi. Ancak eksizyonel supraklaviküler lenf nodu biyopsisi (Ki-67 %80, Tdt, CD34, PAX5 ve CD10 pozitif boyanan) yüksek dereceli B lenfoblastik lenfoma/lösemi olarak raporlandı. Kemik iliği aspirasyon ve biyopsisinde lenfoma tutuluma ait bulgu saptanmadı. PET-BT'de diyafram altı ve üstü lenf nodları ile beraber; pankreasta, retrokrural alanda, omentum ve testiste tutulumlar saptandı. Hastada bu süreçte nöroloji bölümünce de güçsüzlük sebebi araştırılmaktaydı. Elekromyografisinde alt uzuvlarda aksonal motor tutulumlu polinöropati saptandı. Kranial ve tüm spinal manyetik rezonans görüntülemelerinde nörolojik bulguları açıklayacak kitlesel lezyon saptanmadı. Elektroensefalografi normaldi. Hastaya daha önce yapılan lomber ponksiyon örneklemelerinde de tanısal bulguya rastlanmamıştı. Paraneoplastik panel (anti-Hu, anti-Yo, anti-Ri, anti-Ma) negatifti. İzlemde nörolojik bulgularında ilerleme olan ve kontrol görüntülemelerinde hidrosefeli gelişen hasta kliniğimize araştırıldığı klinikten devralındı. Hastanın lomber ponksiyonu tekrarlandı ve gönderilen lomber ponksiyon örneği akım sitometrisi CD10+ CD19+ B-akut lenfoblastik lösemi tutulumu lehine idi. Hastaya mevcut bulgularla Hiper-CVAD (siklofosfamid, vinkristin, dekzametazon, adriamisin) indüksiyon kemoterapisi ile beraber, intratekal tedavisi başlandı. Bu süreçte beyin omurilik sıvısından gönderilen örnekte polimeraz zincir reaksiyonu testi ile bcr-abl (P190) pozitifliği saptandı. Hastanın ilk kürü ile beraber klinik bulgularında belirgin düzelme gözlenirken, hasta klinikten kendi isteği ile ayrılmıştır.

Tartışma: Beyin omurilik sıvısında polimeraz zincir reaksiyonu çalışmaları daha çok çocukluk çağı akut lenfoblastik lösemi çalışmaları olarak rapor edilmiştir. Bu çalışmalarda T veya B hücre klonalitesi gösterildiğinde tanısal anlamda büyük fayda sağlandığı gözlenmiştir (3-5). Erişkin lenfoma ve lösemilerde de yine klonalite çalışılmıştır (6). P210 pozitifliğinin beyin omurilik sıvısında gösterildiği bir ekstramedüller blastik faz kronik myeloid lösemi vakası rapor edilmekle beraber (7), P190 pozitifliğinin gösterildiği bu vaka bizim literatürde rastlayabildiğimiz ilk vakadır. Periferik kan ya da kemik iliği tutulumu olmayan bu vakada, P190 pozitifliğinin beyin omurilik sıvısında gösterilmiş olması hastalık seyrini ve tedavisini ciddi anlamda değiştireceği hatta allojeneik hematopoietik kök hücre nakli kararını etkileyeceği için çok önemlidir.

Anahtar kelimeler: Akut lenfoblastik lösemi, bcr-abl, Beyin omurilik sıvısı, Polimeraz zincir reaksiyonu

Kaynaklar

1. Del Principe MI, et al. Clinical significance of occult central nervous system disease in adult acute lymphoblastic leukemia. A multicenter report from the campus all network. Haematologica. 2019.

2. Samra B, et al. Evolving therapy of adult acute lymphoblastic leukemia: state-of-the-art treatment and future directions. Journal of hematol & oncol. 2020;13(1):70.
3. Pine SR, et al. Detection of central nervous system leukemia in children with acute lymphoblastic leukemia by real-time polymerase chain reaction. The Journal of molecular diagnostics: JMD. 2005;7(1):127-32.
4. Biojone E, et al. MRD in cerebrospinal fluid at diagnosis: a more intensive treatment protocol was able to eliminate the adverse prognosis in children with acute lymphoblastic leukemia. Leukemia & lymphoma. 2012;53(1):89-95.
5. Cancela CSP, et al. Use of the PCR as a Complementary Method for the Detection of Central Nervous System Involvement in Children and Adolescents with Acute Lymphoblastic Leukemia. Clinical laboratory. 2018;64(1):205-9.
6. Galoin S, et al. Polymerase chain reaction on cerebrospinal fluid cells in the detection of leptomeningeal involvement by B-cell lymphoma and leukaemia: a novel strategy and its implications. British journal of haematology. 1997;99(1):122-30.
7. Beedassy A, et al. Extramedullary blast crisis in a patient with chronic myelogenous leukemia in complete cytogenetic and molecular remission on IFN-alpha therapy. Leukemia res. 2000;24(8):733-5.

Trombosit Bozuklukları / Tromboz ve Antitrombotik Tedavi

P-025 Referans Numarası: 211

FAKTÖR VII EKSİKLİĞİ BULUNAN HASTALARDA AMELİYAT ÖNCESİ VE SONRASI YÖNETİM: TEK MERKEZ DENEYİMİ

Ufuk Demirci, Sedanur Gülsaran, Volkan Baş, Elif G. Ümit, Hakkı Onur Kırkızlar, Ahmet Muzaffer Demir

Trakya Üniversitesi Tıp Fakültesi İç Hastalıkları Ana Bilim Dalı Hematoloji Bölümü

Giriş: Otozomal resesif geçişli nadir görülen kanama hastalıklarının içinde kalıtsal Faktör VII eksikliği en sık görülendir. Prevelansı yaklaşık 1/500.000'dir. Pıhtılaşma Faktörü VII (FVII), karaciğer tarafından üretilen plazma K vitaminine bağımlı serin proteazdır. Pıhtılaşma üzerindeki rolü doku faktörü ile etkileşimi ile başlar. Pıhtılaşmayı tetiklemek için sadece küçük miktarlarda FVIIa gereklidir. FVII plazma yarılanma ömrü 2.5-5 saattir (1). Kalıtsal Faktör VII eksikliği hastaları, asemptomatik durumdan merkezi sinir sistemi ve gastrointestinal kanama gibi ciddi hayatı tehdit eden kanamalara kadar geniş bir klinik fenotip spektrum ile karakterizedir. FVII <2%olan hastalarda ciddi kanamalarla gelir iken, %20 > olanla hastalar sıklıkla asemptomatiktir. Yine de faktör düzeyi %20-50 arasında olan hastalarda da kanama görülebilir (2).

Kalıtsal Faktör VII eksikliği genellikle bir kanama atağından sonra veya aile öyküsü olan vakalarda tarama amacıyla yapılan tetkikler ile teşhis edilir. Bununla birlikte özellikle asemptomatik olan vakalarda Faktör VII eksikliği tesadüfi bir bulgu olarak saptanabilir. İzole protrombin zamanı uzaması olan hastalarda sulandırma testi ile düzeltilmesi sonrasında FVII düzeyi iki kez düşük gösterilirse tanı konulabilir (3).

Kalıtsal FVII eksikliğinin tedavisi için şu anda birkaç terapötik seçenek mevcuttur: i. rekombinant aktifleştirilmiş Faktör VII, ii. plazmadan türetilmiş Faktör VII, iii. taze donmuş plazma ve iv. protrombin kompleksi konsantreleri. Ancak hastalarda akut spontan kanama epizodları veya cerrahi için kanama riski tahmini ve tedavi seçenekleri zordur.

Biz de merkezimizde ameliyat öncesi ve sonrasında yönetimini yaptığımız kalıtsal FVII eksikliği olan hastalarını paylaşmak istedik.

Method: Trakya Üniversitesi Tıp Fakültesi İç Hastalaıkları Hematoloji Bölümü tarafından 2017-2020 yılları arasında izlenen ve izlemleri sırasında tedavileri ve takipleri düzenlenen Faktör 7 eksikliği bulunan hastalar hastane bilgi işlem sistemi ve hasta dosyaları üzerinden tarandı.

Vakalar: Faktör 7 eksikliği olan 4 hastamızın cerrahi operasyonu mevcuttu. 3 hastamızda faktör düzeyi nedeniyle rFVII kullanımı gerekti (Tablo- 1, Tablo- 2).

Tartışma: Yerine koyma tedavisi kullanılmadıkça, FVII eksikliği olan hastalarda yapılacak olan ameliyatın intraoperatif veya postoperatif kanama nedeniyle tehlike altında olduğu bildirilmiştir. Genel ortak yaklaşım, ameliyat olacak hastalarda idame tedavisinin FVII aktivitesi %10-15'in altında olan hastalara ve veya tekrarlayan kanama öyküsü olan hastalara uygulanması gerektiğine inanılmaktadır. Rekombinant aktive FVII (rFVIIa, NovoSevenS, Novo Nordisk, Bagsvaerd, Danimarka) kullanımı ile birçok vakada başarılı sonuçlar elde edilmektedir ancak optimal tedavi rejimi hakkında net bir bilgi bulunmamaktadır. Genel yaklaşım 4 saat aralıklarla 15–30 µg/kg dozunda rFVII uygulamasıdır (4,5).

Bizler de merkezimizde hastalarda pre-operatif 15–30 µg/kg rFVII tedavisi planladık ve ilk dozlarını pre-operatif hemen öncesinde ameliyathanede uyguladık. Sonrasında plazma yarı ömrü doğrultusunda, hastalara yapılan işlemin kanama riskini artırma şiddeti ve hasta izleminde cerrahi alana uygulanan işlemler göz önünde tutularak devam rFVII uygulamalarına devam edildi. rFVII uygulanan 3 hastanın tedavi yapılma süresi ortalama 2 gün idi. 1 hastanın faktör 7 düzeyi > %20'nin üzerinde olduğu için tedavisiz izlendi. Hastalarda post-operatif dönemde kanama görülmedi. Hiçbir hastada uzun dönem izlemde tromboz gelişmedi.

Nadir görülen FVII eksikliği eğer akla getirilmez ise tanısı olmayan hastalarda peri operatif ve post operatif durumlarda hayati tehdit edici kanamalara neden olabilir. Hastaların tanı sonrasındaki tedavisi ve izlemi operasyon sonrasında oluşabilecek kanama riski ve yan etki profilleri açısından önemlidir. Hastalarımızda mevcut tedavi ve yakın izlem sayesinde hastanede kısa süreli yatışı sağlayabildik. Ayrıca bu izlemle post operatif dönemde kanama ya da tromboz yan etkisi izlemedik.

Anahtar kelimeler: Faktör VII

Kaynaklar

1) Klitgaard T, and Nielsen TG. Overview of the human pharmacokinetics of recombinant activated factor VII. Br J Clin Pharmacol. 2008 Jan;65(1):3-11.
2) Moerloose P. De, Schved J.-F, and Nugent D. Rare coagulation disorders: fibrinogen, factor VII and factor XIII. Haemophilia (2016), 22 (Suppl. 5), 61–65
3) Napolitano M, Siragusa S, and Mariani G. Factor VII Deficiency: Clinical Phenotype, Genotype and Therapy. J. Clin. Med. 2017, 6, 38
4) Kim S-H, Park Y. S, Kwon K-H, and et al. Surgery in patients with congenital factor VII deficiency: A single center experience. Korean J Hematol 2012;47:281-5.
5) Windyga J, Zbikowski P, Ambroziak P, et al. Management of factor VII-deficient patients undergoing joint surgeries – preliminary results of locally developed treatment regimen. Haemophilia (2013), 19, 89–93

Tablo 1.

Vakalar	Yaş- Cinsiyet	PT (sn)	APTT (sn)	Sulandırma PT (sn)	FVII %	Semptomatik Kanama Öyküsü	rFVII Kullanım Öyküsü
Vaka- 1	23 / Kadın	21.9	28.2	13.6	9	Burun kanaması	Var
Vaka- 2	48 / Kadın	24.9	24	13.5	1.9	Yok	Yok
Vaka- 3	29 / Erkek	28.9	24.6	13.5	2	Burun kanaması	Yok
Vaka- 4	31 / Erkek	15.4	12.6	13	47	Yok	Yok

Tablo 2.

Vakalar	Ameliyat	Yatış Süresi	rFVII Kullanımı	Toplam Tedavi Dozu	Ortalama Günlük Doz	Ameliyat Sonrası Kanama	Ameliyat Sonrası Emboli
Vaka- 1	Sezaryen Doğum	3 gün	1 gün	4 mg	4 mg	Yok	Yok
Vaka- 2	Karpal Tünel	3 gün	2 gün	10 mg	5 mg	Yok	Yok
Vaka- 3	Rinoplasti	5 gün	2 gün	12 mg	4 mg	Yok	Yok
Vaka- 4	Kolesistektomi	2 gün	Verilmedi	Verilmedi	Verilmedi	Yok	Yok

Multipl Myelom ve Plazma Hücre Hastalıkları

P-026 Referans Numarası: 212

ÖNEMİ BİLİNMEYEN MONOKLONAL GAMMOPATİLİ HASTADA SUBKORNEAL PUSTULER DERMATOZİSİN MULTPLE MYELOM BENZERİ TEDAVİ EDİLMESİ

Ufuk Demirci, Volkan Baş, Sedanur Gülsaran, Hakkı Onur Kırkızlar, Elif G. Ümit, Ahmet Muzaffer Demir

Trakya Üniversitesi Tıp Fakültesi İç Hastalıkları Ana Bilim Dalı Hematoloji Bölümü

Giriş: Önemi Bilinmeyen Monoklonal Gammopati (ÖBMG) klonal bir hastalık olup Multipl Myeloma (MM), lenfoproliferatif hastalıklara, amiloidoz veya hafif zincir birikimi hastalığına yılda %1 oranında ilerleyebilir. Hastalarda ek olarak artmış enfeksiyon, periferik nöropati, tromboembolizm, monoklonal gammopati ile ilişkili böbrek hastalığı riski de artmış olarak bulunur. Bu nedenlerle hastaların periodik takibi önemlidir (1,2). Literatürde bu hastalarda subkorneal püstüler dermatoz (Sneddon-Wilkinson Hastalığı) gibi yönetilmesi zor olan dermatolojik bulgularla ile ilgili vaka paylaşımları bulunmaktadır.

Vaka: 65 yaşında, erkek; IgA-Kappa ÖBMG ile 5 yıldır takip edilmektedir. 10 yıldır olan, ciltten kabarık püstüler lezyonların artması ile dermatolojiye

danışıldı. Vücudun %30'undan fazlasını oluşturan lezyonların özellikle üst ekstremitenin gövde, intertrigöz alanları ve fleksör yüzlerinde olduğu görüldü. Biopsi sonucu subkorneal püstüler dermatoz (SPD) olarak raporlandı. Dermatoloji hekiminin önerisiyle Dapson 50 mg PO / gün başlandı ve sonrasında 2x50 mg PO / gün'e çıkarıldı. Tedavinin 30. gününde kolşisin 2x0.5 mg PO / gün ve topikal kortikosteroid eklendi. 60. günde lezyonlar tamamen geriledi. Tedavinin 90. gününde hemoglobin düzeyi 2 birim azaldı. Retikülosit %3,76, MCV 104 fL, Direkt Coombs negatif, Toplam Bilirubin 2,1 mg / dl, indirekt bilirubin 1,8 mg / dl saptandı. Periferik yaymada her alanda 2 adet parçalanmış eritrosit görüldü. Dapsona bağlı hemoliz nedeniyle tedavi kesildi. 2 hafta sonra yeni lezyonlar gelişti. Tedavinin bırakılmasının 4. haftasında Hemoglobin seviyeleri normaldi, G6PD seviyeleri normal bulundu. 50 mg PO / gün dapson başlandı, ancak 4. günde retikülositoz gelişmesi ve laktat dehidrojenazın artması izlendi. Metilprednizolon 24 mg PO / gün ve topikal steroid başlandı, yanıt alınamadı. Hasta tekrar ÖBMG açısından incelendi ve CRAB / SLIM bulgusu saptanmadı. Endikasyon dışı onam ve hastanın onamı ile MM benzeri tedavi, Bortezomib (1,3 mg / m^2/hafta) + Deksametazon (20 mg/hafta) başlandı. Lezyonlar bir kurs sonra neredeyse tamamen geriledi (Şekil 1-2). 5 kurs sonrasında takibe alındı.

Tartışma: Sneddon-Wilkinson Hastalığı kronik seyirli, nükslerle seyreder, idiyopatik, iyi huylu ve nadir görülen püstüler cilt hastalığıdır. Literatürde ÖBMG, MM, piyoderma gangrenozum, romatoid artrit, lupus eritematozus, sjogren sendromu, Chron hastalığı, Multple Skleroz, hipertiroidizm, hipotiroidizm, kronik lenfositik lösemi, timoma ve skuamöz akciğer kanseri ile ilişki gösteren yayınlar bulunmaktadır (3,4). IgA ÖBMG, SPD hastalarının%40'ında gösterilmiştir (5). Kadınlarda ve 4. dekatta sıktır. Histolojik olarak, subkorneal bölgede az sayıda eozinofil ile artmış nötrofil birikimi görülür. Sıklıkla gövde, koltuk altı, kasık ve meme altı bölgesinde görülür. Klasik paraneoplastik pemfigustan farklı olarak ağız, gastrointestinal sistem, bronşlar gibi mukozal alanlarda görülmez (4,6).

Tedavi Dapsonun önemlidir. Acitretin, etretinate, isotretinoin, PUVA, oral kortikosteroidler, topikal kortikosteroidler, kolşisin, siklosporin ve infliksimab diğer tedavi yöntemleridir. Ayrıca Dapsone ile kombinasyon olarak kullanılabilirler (3,6).

Hastamızda Dapson ile yanıt alındı ancak hemolitik anemi nedeniyle kullanılamadı. Lezyonlar topikal ve oral steroidlerle kontrol altına alınamadı. Literatürde, ÖBMG ve MM hastalarında çoklu miyelom tedavisi ile SPD bulgularının gerilediği gösterilmiştir (2,7). von dem Borne ve ark. MM vakasında Talidomid + Deksametazon'u takiben otolog kemik iliği nakli ile SPD bulgularında uzun süreli yanıt gözlendiği göstermiştir (7). Hastamızda Bortezomib + Deksametazon ile 1 kür tedavi ile cilt bulgularının tamamen gerilediğini gözlemledik.

Karşılaşacağımız bir sonraki sorun, hastanın MM gibi tedaviye devam edip etmeyeceği veya dozu azaltarak yanıt süresini takip edip etmeyeceğidir. Bu hastalarda tedavi sonrasında Otolog nakil gerekliliği de tartışılabilir. Bu soruya ilişkin net bir görüş yok.

Anahtar kelimeler: Önemi Bilinmeyen Monoklonal Gammopati Subkorneal Pustuler Dermatozis

Kaynaklar

1. Mouhieddine TH, Weeks LD and Ghobrial IM. Monoclonal gammopathy of undetermined significance (MGUS). Blood (2019) 133 (23): 2484–2494.
2. Fermand JP, Bridoux F, Dispenzieri A, et al. Monoclonal gammopathy of clinical significance: a novel concept with therapeutic implications. Blood. 2018 Oct 4;132(14):1478-1485
3. Ceccarelli G, Molinelli E, Campanati A, et al. Sneddon-Eilkinson Disease and Monoclonal Gammopathy of Undetermined Significance in the Elderly: Case Report. Case Rep Dermatol 2019; 11:209-214
4. Adam Z, Krejčí M, Pour L, et al. IgA pemphigus associated with monoclonal gammopathy completely resolved after achievement of complete remission of multiple myeloma with bortezomib, cyclophosphamide and dexamethasone regimen. Wien Klin Wochenschr (2010) 122: 311–314
5. Rongioletti F, Patterson JW and Rebora A. The histological and pathogenetic spectrum of cutaneous disease in monoclonal gammopathies. J Cutan Pathol 2008: 35: 705–721
6. Mayba J and Hawkins CN. First presentation of Sneddon-Wilkinson disease with unexpected immunoglobulin A gammopathy: A case report and review of the literature. JCMS Case Reports: 2019
7. von dem Borne PA, Jonkman MF, and van Doorn R. Complete remission of skin lesions in a patient with subcorneal pustular dermatosis (Sneddon- Wilkinson disease) treated with anti-myeloma therapy: association with disappearance of M- protein. Br J Dermatol. 2017 May;176(5):1341-1344.

Resim 1. A - 1B tedavi öncesi

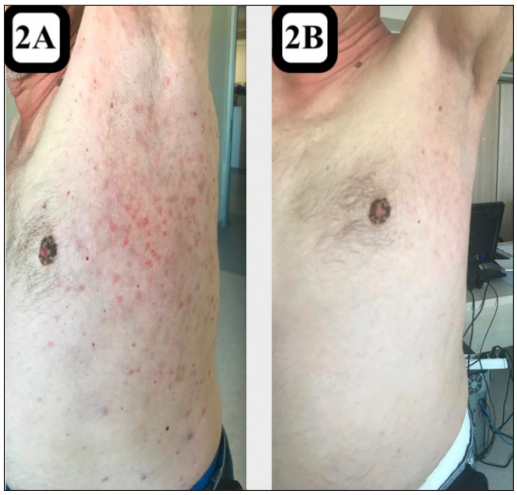

Resim 2. A - 2B tedavi sonrası

■ Lenfomalar / Araştırmalar / Transplant Dışı Tedaviler/Biyolojisi

P-027 Referans Numarası: 107

12 YIL SONRA DİFFÜZ BÜYÜK B HÜCRELİ LENFOMAYA TRANSFORME OLAN SPLENİK MARJİNAL ZON LENFOMA OLGUSU

Melda Özkan, Bilge Uğur, Murat Yıldırım, Ebru Kılıç Güneş, Meltem Aylı

Gülhane Eğitim Ve Araştırma Hastanesi, Ankara

Amaç: Marjinal zon lenfomadan (MZL) diffüz büyük B hücreli lenfomaya (DBBHL) transformasyon riski foliküler lenfoma hariç diğer indolen lenfomalarda oldukça düşüktür. Progresyon riskini belirleyen faktörlerle ilgili oldukça sınırlı veri bulunmaktadır. Splenik MZL tanısından 12 yıl sonra testis tutulumu da saptanan double ekspresör DBBHL'e transformasyon gösteren bir olgu sunulacaktır.

Olgu: Splenik MZL tanısını 12 yıl önce alan ve splenektomi yapılarak remisyonda takip edilen 82 yaşında erkek hasta karında şişlik şikayeti ile hematoloji polikliniğine başvurdu. B semptomu olmayan hastanın fizik muayenesinde lenfadenopati ve hepatomegali saptanmadı. Laboratuvar değerlendirmesinde; WBC: 16.7x10^3, Len:7.9x10^3, Hb:11.9 gr/dL Plt:146x10^3, LDH:175 U/L, Sed:8 mm/h bulundu. Hastanın kemik iliği biyopsisinde Grade 2 fibrozis ile birlikte splenik marjinal zon lenfomanın kemik iliği tutulumu histolojik ve immünfenotipik olarak rapor edildi Evreleme amaçlı çekilen PET-CT'de gastrohepatik alanda en büyüğü 1,7 cm çapında birkaç adet (SUV max: 2,0) lenf nodları, periportal, portokaval, retrokaval alanda komşu barsak segmentinden net sınır ayrımı yapılamayan en büyüğü 3,5 cm çapında nodüler alanlar (SUV max: 3,0) saptandı. PET-CT'de eş zamanlı sağ testiste asimetrik artmış aktivite tutulumu (SUV max: 5,7) saptanması nedeni ile olası primer testis malignitesi açısından konsülte edildiği üroloji kliniği tarafından hastaya orşiektomi yapıldı. Patoloji sonucu c-myc(+), Bcl-2(+), Bcl-6(-), ki-67 %70 DBBHL olarak raporlandı.Periferik lenfadenopatisi olmayan hastaya mevcut intraabdominal lenf bezlerinden biyopsi amaçlı laparoskopi planlandı ancak hasta kabul etmediği için yaptırılamadı. Hastaya yaşı, komorbiditeleri ve performansından ötürü tekli rituksimab tedavisi ve eş zamanlı intratekal kemoterapi

başlandı. 6 kür sonunda hastanın kontrol PET değerlendirmesinde tam yanıtta olduğu saptandı. Ancak yüksek nüks riski öngörülen hasta yakın takibe alındı.

Tartışma: MZL'da yüksek serum LDH düzeyi, dörtten fazla nodal bölge tutulumu ve tedavi sonrası tam yanıt sağlanamaması yüksek dereceli lenfomalara progresyon açısından bağımsız risk faktörleridir. Son yapılan çalışmalarda delesyon 20q12'nin nodal MZL'den DBBHL'e transformasyonda risk oluşturduğu saptanmıştır.

Sonuç: Belirtilen risk faktörlerinin hiç birine sahip olmayan hastamızda kemik iliğinde splenik MZL tutulumu saptanmışken eş zamanlı testiste DBBHL tutulumu olması da oldukça nadir görülen bir durumdur. Splenik MZL öyküsünden 12 yıl sonra testis tutulumu ile saptanan double ekspresör DBBHL acaba transformasyon değilde ikinci primer tümör olabilir mi sorusunu akıllara getirmiştir. Bir diğer öngörü SMZL'nın geç nüksü ile eş zamanlı DBBHL gelişimi olmuştur. Bu olasılıkları daha gerçekçi değerlendirebilmemiz için 12 yıl önceki ve şimdiki örneklerde klonalite çalışmaları olanağına sahip olmamız gerekiyor.

Anahtar kelimeler: Splenik Marjinal Zon Lenfoma, Diffüz Büyük B Hücreli Lenfoma, Transformasyon

Erişkin Akut Lösemiler

P-028 Referans Numarası: 213

NADİR GÖZLENEN AKUT MİYELOİD LÖSEMİ ALT TİPİ - MYELOFİBROZİSİN EŞLİK ETTİĞİ AKUT PANMYELOZİS: OLGU SUNUMU

Ufuk Demirci[1], Sedanur Gülsaran[1], Volkan Baş[1], Busem Binboğa Kurt[2], Hakkı Onur Kırkızlar[1], Elif G. Ümit[1], Fulya Özpuyan[2], Ahmet Muzaffer Demir[1]

[1]Trakya Üniversitesi Tıp Fakültesi İç Hastalıkları Ana Bilim Dalı Hematoloji Bölümü
[2]Trakya Üniversitesi Tıp Fakültesi Tıbbi Patoloji Ana Bilim Dalı

Giriş: Akut miyeloid lösemi (AML), klinik ve genetik olarak heterojen bir miyeloid neoplazm grubudur, kötü prognozludur. Hem tanı hem de tedavi üzerine yapılan çalışmalar ile hastaların izlemlerinde belirgin güncellemeler olmakta ve Genetik, immünohistokimyasal özellikler ön plana geçmektedir (1). Dünya Sağlık Örgütü (WHO) 2016 miyeloid neoplazm sınıflandırmasında Miyelofibrozlu akut panmiyelozis (APMF), AML- sınıflandırılamayan alt grupta yer almaktadır. Tanı ve yönetimi zor olan nadir bir antite olan APMF, AML hastalarının %1'inden azını oluşturur. Ana özellikleri arasında kemik iliği fibrozu ve hızlı bir seyir gösteren pansitopeni bulunur.

Vaka: 55 yaşında kadın hasta, halsizlik ile başvurdu. Alt ekstremitede ekimoz dışında fizik muayenesinde bulgu yoktu. Llökosit sayısı 1500 uL, nötrofiller 800 uL, hemoglobin 6.8 g / dl, MCV 83.2 fL ve trombosi değerleri 41.000 uL olarak saptandı. Retikülosit düzeyi düşüktü, hipoproliferasyonu düşündürdü. LDH 363 U / L ve bilirubin düzeyleri normaldi. Nutrisyonel değerleri normaldi. Periferik yaymada dar sitoplazmalı, çekirdekleri belirgin birkaç atipik mononükleer hücre izlendi. Kemik iliği biyopsisi yapıldı ve aspirasyon dry-tap olarak değerlendirildi. Biyopside; Miyelofibrozun eşlik ettiği miyeloid özelliklere sahip blast hücrelerinde %40 infiltrasyon gözlendi (Şekil 1-2). JAK2 negatif saptandı. Biyopsi dokusundan yapılan NGS, patojenik TP53 g.7578457C> A ve KRAS g.25398285C> A mutasyonları tespit edildi. APMF olarak kabul edildi. Hastanın kırılganlık durumu nedneiyle azasitidin başlandı ve 3 kür tedaviden sonra kemik iliği biyopsisi, blastik infiltrasyonun yanı sıra fibrozda azalma izlendi. Kötü prognoz nedeniyle tedaviye Venetoklaks eklendi. 1 kür Azasitidin + Venetoklaks tedavisi alan hastanın derin sitopenilerine eşlik eden yüksek ateş nedeniyle venetoklaks tedavisi kesildi. Hasta sepsis nedeni ile ex oldu.

Tartışma: Nadir bir antite olan APMF, ilk olarak 1963 yılında Lewis ve Szur tarafından "Malign miyeloskleroz" olarak tanımlanmıştır. Periferik yaymasında lökoeritroblastik tablo, hızlı gelişen sitopeniler ve splenomegalinin olmaması ile seyreder. Akut Miyeloskleroz olarak da adlandırılır (3,4). APMF yönetimini zorlaştıran iki husus vardır. Birincisi tanı, ikincisi ise kesin tedavi şeklinin olmamasıdır. Hastamızda olduğu gibi fizik muayenede splenomegali beklenmez. En önemli ayırıcı tanı, tüm AML hastalarının %3-5'ini oluşturan akut megakaryoblastik lösemidir. Akut megakaryoblastik lösemi hastalarında kemik iliğinde megakaryosit sayısındaki artış ve CD41-CD61 ile CD34'ün blastik hücrelerde artmış ekspresyonu aönemlidir (2). Olgumuzda kemik iliği biyopsisi blastik hücrelerde CD61 negatif olarak gözlendi. Bir diğer önemli ayırıcı tanı, kemik iliğinde gözlenen miyelofibroz nedeni ile primer miyelofibrozdur. Fizik muayenede splenomegali, periferik yaymada göz yaşı hücreleri ve JAK2 mutasyonunun varlığı primer miyelofibrozis tanısı için önemlidir (5). Ayrıca kemik iliği biyopsisinde hiperkromatik çekirdekler ve kümelenmiş nükleer lobülasyon APMF ile bir ayrım yapılmasına izin verir. Fibrozun eşlik ettiği blast sayısı olan Miyelodisplastik Sendrom da ayırıcı tanıdadır. Bu hastalarda sağ kalım belirgin şekilde APMF'den uzundur. Hastamızda kırılganlık durumu nedeniyle tedaviye azasitidin ile başladık. 3 kurs sonrasında blast artışının da azalması ile hastaya endikasyon dışı onam ile venetoklaks ekledik. Ancak hastanın izlemlerinde sepsis gelişmesi nedeniyle hasta ex oldu.

Anahtar kelimeler: Akut Panmyelofibrozis Myelofibrozis

Kaynaklar

1. Arber DA, PetersonLC, Brunning RD, and et al. Acute Panmyelosis with Myelofibrosis. WHO Classification of Tumours of Haematopoietic and Lymphoid Tissues. 2017
2. Orazi A, O'Malley DP, Jiang J, and et al. Acute panmyelosis with myelofibrosis: an entity distinct from acute megakaryoblastic leukemia. Modern Pathology (2005) 18, 603–614
3. S. M. Lewis and L. Szur. Malignant myelosclerosis. British Medical Journal, 1963
4. Robert MB, PANCALIS GA, and Rapaaport H. Acute ("Malignant") Myeloclerosis. Cancer 43:279-293, 1979
5. Tefferi A. Primary myelofibrosis: 2019 update on diagnosis, risk-stratification and management. Am J Hematol. 2018;93:1551–1560.
6. Vassilopoulos G, Palassopoulou M, Zisaki K, and et al. Successful Control of Acute Myelofibrosis with Lenalidomide. Case Reports in Medicine. 2010
7. Tathagata C, Srishti G, Ajay S, and et al. Acute Panmyelosis with Myelofibrosis - A Rare Subtype of Acute Myeloid Leukemia. Mediterr J Hematol Infect Dis 2013; 5; Open Journal System

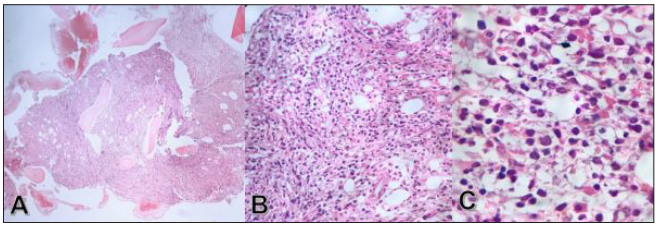

Resim 1

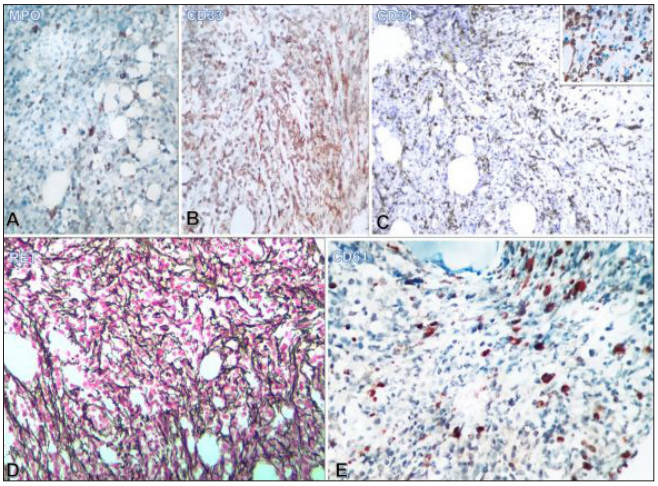

Resim 2.

Myeloproliferatif Neoplaziler ve Kronik Myelositer Lösemi

P-029 Referans Numarası: 8

TEK BAŞINA ORAL DEMİR ŞELATÖRÜ İLE DERİN ANEMİDE DÜZELME İZLENEN BİRİNCİL MYELOFİBROZ VAKASI

Mürüvvet Seda Aydın, Zehra Narlı Özdemir, Mehmet Sezgin Pepeler, Merve Pamukçuoğlu, Gülten Korkmaz Akat, Ahmet Kürşad Güneş, Funda Ceran, Simten Dağdaş, Gülsüm Özet

Ankara Şehir Hastanesi Hematoloji Kliniği

Giriş: Birincil myelofibroz, megakaryositik dizide klonal neoplastik artış, atipik megakaryosit çoğalması, kemik iliğinde fibrozis ve ilik dışı hematopoezle kendini gösteren myeloproliferatif bir neoplazidir. Tek küratif

tedavi allojeneik hematopoietik kök hücre naklidir. Hastalık seyrini değiştiren herhangi bir tedavi mümkün olmadığından, hastalık yönetimi daha çok bulgulara yöneliktir (1, 2). Burada, sadece demir şelasyonu ile izlenen uzun süreli, derin ve sık yerine koyma gerektiren anemisi olan ve izlemde anemisi tamamen düzelen bir hastayı sunmaktayız.

Vaka: Kırk yedi yaşında Kenyalı kadın hasta anemi nedeni ile kliniğimize başvurdu. Kenya'da 2005 yılından beri dalak büyüklüğü ve anemi nedeni ile izlemdeymiş. Hastanın o dönemden beri lökoeritroblastik kan tablosu mevcutmuş. Malarya açısından araştırılmış ve malarya saptanmamış. Hastaya, Kenya'da yapılan kemik iliği biyopsisinde myelofibroz saptanmış. Hemen her ay eritrosit konsantresi nakli ihtiyacı olan hasta bir dönem oksimetalon kullanmış. Hastanın başvurusunda genel durumu iyi olup, dalak büyüklüğü 15 cm (kot altı ele gelmiyor) idi. Hemoglobin değeri 5 g/dL civarında idi. Nötropeni (800/µL) ve trombositopeni (31000/µL) mevcuttu. Serum demir testleri ve ferritin demir yüklenme paterni ile uyumlu idi. Hastaya birincil myelofibroz ön tanısı ile Nisan 2018'de kemik iliği aspirasyon ve biyopsisi yapıldı ve sonucu retikülin derece 2/3 fibrozis ile hemosiderin yüklü makrofajlar içeren hiperselüler kemik iliği olarak geldi. Sitogenetik incelemesi normal karyotiple uyumlu idi. JAK2 V617F, JAK2 exon12, MPL ve CALR mutasyonları saptanmadı. DIPSS-plus orta-2 riskli olan hastanın uygun allojeneik kök hücre donörü mevcut değildi. Ferritin değeri 3424 µg/L olan hastaya oral demir şelatörü deferasiroks Eylül 2018'de başlandı. Eritrosit konsantresi desteğine devam edildi. Trombositopenisi nedeniyle hastaya ek tedavi planlanmadı. Hastanın takipte dalak boyutu 20 cm saptandı. Haziran 2019'da hastanın kemik iliği aspirasyon ve biyopsisi tekrarlandı ve sonucunda retikülin derece 2/3 fibrozis ile hemosiderin yüklü makrofajlar içeren, megakaryositer seride kümelenme eğilimi gösteren hiperselüler kemik iliği saptandı. Hastaya en son Ekim 2019'da eritrosit konsantresi nakli yapıldı. İzlemde hastanın hemoglobin değerinin tedrici olarak arttığı gözlendi ve son kontrolde 14,7 gr/dL idi. Nötropenisi (1200/µL) ve trombositopenisi (59000/µL) daha ılımlı idi. Ferritin ise 3420 µg/L saptandı. Hastanın dalak büyüklüğü sebat etmekte idi. Hastaya bu bulgularla ruksolitinib başlanması planlandı.

Tartışma: Transfüzyon bağımlı anemilerde, transfüzyonel demir yüklenmesinin kemik iliği hematopoezi üzerinde toksik etkileri olduğu düşünülmektedir (3). Deferasiroks, başta talasemiler olmak üzere demir yüklenmesi ile giden anemiler ve transfüzyon ilişkili demir yüklenmesinde sıklıkla kullanılan bir ajandır. Birincil myelofibrozda da demir yükünü azaltmak amacı ile kullanılırken, eritropoezi iyileştirdiğine dair yayınlar mevcuttur. Ancak çalışmalar daha çok geriye dönük kohort ya da vaka düzeyindedir (4-7). Demir şelasyonunun NF-KB üzerindeki etkileri ile oksidatif stresi azaltması ile eritropoezi düzelttiği düşünülse de mekanizma henüz tam olarak aydınlatılamamıştır (3). Bizim hastamızda da ilginç bir şekilde ferritin düşüşü gözlenmemiş olup, eritropoez düzelmiştir. Üstelik hangi myelofibroz hastanın yanıt vereceği de henüz belli değildir. Genetik testlerin ve güncel skorlama sistemlerinin günümüzde yaygın kullanıma girmesiyle birlikte; gelecek kontrollü çalışmalar ile demir şelasyonundan belirgin fayda görecek hastalar daha net belirlenebilecektir.

Anahtar kelimeler: Birincil myelofibroz, demir şelasyonu

Kaynaklar

1. Gangat N, Tefferi A. Myelofibrosis biology and contemporary management. British journal of haematology. 2020.
2. Tefferi A. Primary myelofibrosis: 2019 update on diagnosis, risk-stratification and management. American journal of hematology. 2018;93(12):1551-60.
3. Isidori A, Borin L, Elli E, Latagliata R, Martino B, Palumbo G, et al. Iron toxicity - Its effect on the bone marrow. Blood reviews. 2018;32(6):473-9.
4. Lisette del C, Enrico B, Eleonora A, Riccardo G, Manlio M, Omar R. Mayor erythropoietic response after deferasirox treatment in a transfusion-dependent anemic patient with primary myelofibrosis. Case reports in hematology. 2013;2013:520712.
5. Latagliata R, Montagna C, Porrini R, Di Veroli A, Leonetti SC, Niscola P, et al. Chelation efficacy and erythroid response during deferasirox treatment in patients with myeloproliferative neoplasms in fibrotic phase. European journal of haematology. 2016;96(6):643-9.
6. Elli EM, Iurlo A, Aroldi A, Caramella M, Malato S, Casartelli E, et al. Deferasirox in the management of iron-overload in patients with myelofibrosis: a multicentre study from the Rete Ematologica Lombarda (IRON-M study). British journal of haematology. 2019;186(5):e123-e6.
7. Messa E, Cilloni D, Messa F, Arruga F, Roetto A, Saglio G. Deferasirox treatment improved the hemoglobin level and decreased transfusion requirements in four patients with the myelodysplastic syndrome and primary myelofibrosis. Acta haematologica. 2008;120(2):70-4.

■ Lenfomalar / Araştırmalar / Transplant Dışı Tedaviler/Biyolojisi

P-030 Referans Numarası: 110

MAXİLLER SİNUS KAYNAKLI DİFFÜZ BÜYÜK B HÜCRELİ LENFOMALI OLGU SUNUMU

Kübra Yücel, Gular Novruzlu, Tuğba Çetintepe, Demet Kiper Ünal, Şerife Solmaz, Kadriye Bahriye Payzın

İzmir Katip Çelebi Üniversitesi Tıp Fakültesi Atatürk Eğitim Ve Araştırma Hastanesi Hematoloji Kliniği

Giriş: NHL, T hücrelerinin, B hücrelerinin veya her ikisinin anormal klonal proliferasyonu ile karakterize heterojen bir malignite grubudur. Yetişkin NHL'lerin çoğu B hücresi kökenlidir. NHL'lerin insidansı 100.000de 17'di. NHL'lerin %37 sini Diffüz Büyük B Hücreli Lenfoma oluşturur. NHL vakalarının yaklaşık%25'i ekstranodal bölgelerde görülür.Maksiller kemiklerin tutulumu çok nadirdir ve iskelet sistemindeki tüm NHL'lerin <%1'ini ve tüm tümörlerin%8'ini temsil eder. DBHHL ların nadir tutulum yerlerinden biri olan maxillar sinus kaynaklı DBBHL olgumuzu paylaşmak istedik.

Olgu: 44 yaş erkek hasta. 2 aydır olan sol periorbital bölgede gözde şişlik şikayeti ile kbb ye başvurmuş.B semptomu olmayan, diğer sistem muayeneleri olağan olan hastaya KBB tarafından istenmiştir.MRG'da Solda maksiller sinüsü büyük ölçüde dolduran, ethmoid infundubulumu genişleten buradan medialde nazal kaviteye ince bant tarzında uzanan T2A hipointens, belirgin kontrast tututlumu gösteren yaklaşık 30x22 mm boyutlarında kitlesel lezyon saptanmış.Medial kesimde nazolakrimal kanala da uzanım göstermekte, ayrıca lezyon süperiorda orbita tabanını ve inferior orbital rimi destrükte ederek orbita inferioruna ekstrakonal yag doku içerisine uzanım gösterdiği görülmüş.Ayrıca lezyon anterior kesimde maksiller sinüs anterior duvarında da kemik yıkımına neden olarak premaksiller yumuşak dokuya uzanmaktaymış.. Akut sinuzıt ? ön tanısı ile gemifloksasin başlanan hastaya antibiyoterapi sonrası kitlede gerileme olmayınca hastaya cerrahi kararı alınmış.Kitleden yapılan punch kesin biyopsi raporunda DİFFUZ BÜYÜK B HÜCRELİ. SİNAPTOFİZİN (-), S100 (-), KROMOGRANİN (-), PANSİTOKERATİN (-), DESMİN (-), P63 (-), HMB45 (-), CD3 (-), CD5 (-), CD23 (-), BCL2 (-), CD10 (-), CD34 (-), MUM-1 (-), SİKLİN D1 (-), TdT (-), CD43 (+), CD45 (+), CD79a (+), CD20 (+), BCL6 (+)Olgu Hohn Algoritmasına göre gerninal cell lenfoma(GCB) olarak saptanmıştır. Kİ67:%95 olarak görülmüştür. DBBHL lar yüksek dereceli nonhodgkin lenfomalardır.DBBHL'ların çeşitli klinik ve laboratuar bulguları tedavi seyri ile uyumludur.Sınıflamada kullanılan Uluslarası prognostik indeks(IPI); Yaş,Performans durumu,Evre,Ekstranodal alanların sayısı ve serum LDH düzeyini içerir.Hastamızda bakılan IPI Skoru: düşük risk(0-1) olarak görülmüş.Hastaya evreleme amacı ile PET-CT,EKOve KIAS KIBI planı yapıldı. KIAS-KIBI nondiagnostik olarak saptanan,PETCT' de MR'da sol da maksiller sinüsü büyük ölçüde dolduran kitlesel lezyon bu tetkikte süperiorda orbita tabanı komşuluklu anterior duvar posterior kesiminde düşük düzeyde asimetrik F-18 FDG tutulum göstermekte, daha alt kesitlerde sinusu doldurmakta ve düşük düzeyde metabolik aktivitesi azalarak zemin aktivite düzeyine gerilemekte olarak saptanmış.İstenen tetkikler sonucunda Evre 1 E olarak değerlendirilen yapılan EKO'sunda EF' si normal olan hastaya Rituksimab-Siklofosfomid-Doksorubisin-Vinkristin-Prednisolon(RCHOP) planı yapılmıştır.Hastanın hematoloji polikliniğimizde tedavi ve takibi devam etmektedir.

Sonuç: DBBHL %25 ekstranodal gitmekte olup relaps riski yüksektir. Prognoz ve relaps riski yüksek olan izole maxiller sinus tutulumu ile giden olgular nadir olup literature katkı amacı ile hastamız sunulmuştur.

Anahtar kelimeler: LYMPHOMA, NON-HODGKIN'S,HIGH-GRADE,LARGE B-CELL DIFFUSE

■ Trombosit Bozuklukları / Tromboz ve Antitrombotik Tedavi

P-031 Referans Numarası: 217

IMMUN TROMBOSİTOPENİDE TEDAVİ İLİŞİKİLİ PSİKOZ

Sedanur Karaman Gülsaran, Volkan Baş, Ufuk Demirci, Elif Gülsüm Ümit, Hakkı Onur Kırkızlar, Ahmet Muzaffer Demir

Trakya Üniversitesi Tıp Fakültesi

Giriş: İmmun trombositopeni (ITP), trombosit antijenlerine karşı gelişen otoantikorların neden olduğu kazanılmış bir trombositopeni olup yetişkinlerde trombositopeninin en sık görülen nedenlerinden biridir(1). Erişkinlerde sıklıkla 15-40 yaş arası görülür ve hastalık kadınlarda

erkeklerden 2.6 kat daha yaygındır(2). Kanama semptomu veya trombosit sayısı 30x10^9 /L altında olan hastalar tedavi edilmelidir (3). ITP'nın başlangıç tedavisi kortikosteroid ve IVIG dir. En sık kullanılan kortikosteroid rejimi, oral prednizon 2-4 hafta boyunca günde 0.5-2.0 mg / kg, ardından kademeli olarak azaltılması ya da deksametazon 4 gün boyunca 40mg/gün her 2-4 haftada bir toplam 1-4 siklus almasıdır(4). Kortikosteroidlerin fizyolojik dozların üzerinde uygulanması, uygulama süresi ve doza bağlı olarak bazı yan etkilere neden olmaktadır(5). En sık gözlenen yan etkiler glukoz intoleransı, osteoporoz, adrenal yetmezlik, myopati, hematolojik yan etkiler, hipertansiyon olmakla birlikte psikiyatrik bozukluklar da izlenebilmektedir.

Olgu 1: 26 yaşında kadın hasta 2 yıl önce halsizlik, aşırı adet kanaması ve dişeti kanaması nedeniyle acil servise başvurdu. Yapılan fizik muayenede solukluk, bacaklarda yaygın peteşi ve dişeti kanaması tesbit edildi. Laboratuar bulgularında Hb:12gr/dL, Htc:34.5%, WBC:17500/uL, MCV:83.1fl, trombosit:4000/uL idi. Tetkikleri sonrası ITP tanısı aldı ve 1 mg/kg/gün dozundan 64mg metilprednizolon (MP) tedavisi, 3 hafta sonrasında tedaviye yanıt alınan hastanın MP dozu 48mg'a düşürüldü. Tedavisinin 25 gün sonra anksiete, kaygı, depresif duygu durumu gibi bulguları gelişen hasta psikiyatri tarafından değerlendirildi. Psikoz olarak değerlendirilen hastaya alprazolam 0.5mg başlandı. Steroid tedavisi doz azaltılarak kesildi. Tedavi kesilme sürecinde de anksiete, kaygı ve depresif duygu durumu devam eden hastanın tedavi sonlandırıldıktan 1 ay sonra psikiyatrik semptomları geriledi.

Olgu 2: 28 yaşında bayan hasta 8 yıl önce vücutta morarma şikayeti ile başvurdu. Hastanın yapılan tetkiklerinde Hb:10.9gr/dL, Htc:34.3%, WBC:7360/uL, MCV:74.9fl, Trombosit:13.000/uL idi. Yapılan tetkikler sonrası ITP tanısı alan hastaya 1 mg/kg/gün dozundan 64mg MP tedavisi başlandı. 3 hafta süreyle verilen tedaviye yanıt alınan hastanın MP dozu 48mg'a düşürüldü. Tedavisinin başlangıcından 30 gün sonra isteksizlik, kimseyle konuşmak istememe ve işini yapamama kaygısı başlamış. Görsel halüsinasyonları gelişen ve suicidal düşünceleri olan hasta psikiyatri servisine yatırıldı. Psikoz olarak değerlendirilen hastaya diazepam 15mg ve ketiapin 200mg başlandı. Steroid tedavisi doz azaltılarak kesildi. Tedavi sonlandırıldıktan sonra psikiyatrik semptomları geriledi.

Tartışma: Steroidlerin birçok psikiyatrik yan etkileri vardır. Steroid psikozunun, tirozin hidroksilaz sentezinin indüklenmesinden kaynaklanabileceği varsayılmaktadır(6). Kortikosteroid tedavisi alan hastaların yaklaşık %5'inde anlamlı duygusal ve psikolojik yan etkiler tanımlanmıştır(7). Sık olarak tanımlanan psikiyatrik yan etkileri ajitasyon, anksiyete, hipomani, uykusuzluk, iritabilite, labil duygu durum ve huzursuzluk(8) görülmekle birlikte bilişsel bozukluk, duygu durum bozuklukları, deliryum, depresyon ve psikoz gibi önemli psikiyatrik rahatsızlıklara da neden olmaktadır(9). Steroide bağlı psikiyatrik reaksiyonlar, hastanede yatan hastaların 40 mg/gün prednizon alan hastaların %1.3'ünde, 41 ila 80 mg/gün alan hastaların %4.6'sında, 80 mg/gün'den fazla alanların %18.4'ünde gözlenmiştir(10). İki hastamızda 64 mg MP dozu ile 3 haftalık tedavi sonrası psikoz görülmüştür. Steroid kullanımı esnasında gelişen psikiyatrik bulguların tedavisinde ilk basamak olarak steroid tedavisi mümkünse kesilmeli ya da doz azaltımına gidilmelidir(11). Sonuç genellikle iyidir ve hastaların %90'ında altı ay içinde iyileşme gözlenir(12). İki hastamızda da steroid kesiminden yaklaşık 2 ay sonra psikiyatrik semptomları geriledi.

Anahtar kelimeler: Steroids Immune Thrombocytopenia Psychosis

Kaynaklar

1.Neunert C, Lim W, Crowther M, et. al. The American Society of Hematology 2011 evidencebased practice guideline for immune thrombocytopenia. Blood 2011; 21; 117(16): 4190- 207. 2. Türk

2.McFarland J. Pathophysiology of platelet destruction in immune (idiopathic) thrombocytopenic purpura. Blood Rev 2002;16:1–2

3.George JN, El-Harake MA and Roskob GE. Chronic idiopathic thrombocytopenic-purpura. N Engl J Med 331(18):1207-1211, 1994.

4.Raj AB. Immune thrombocytopenia: pathogenesis and treatment approaches. J Hematol Transfus. 2017;5(1):1056–1065.

5.Samancı N, Balcı N. Kortikosteroidler ve klinikte kullanımı. T klin tıp bilimleri 2006;21:131-40.

6.Black AC. Biochemical mechanisms of steroid-induced psychosis [letter]. N Y State J Med 1982; 82: 1024

7.Lewis DA, Smith RE. Steroid-induced psychiatric syndromes. A report of 14 cases and a review of the literature. J Affect Disord 1983; 5: 319–32.

8.Brody S: Psychiatric observations in patients treated with cortisone and ACTH. Psychosom Med 1952;14:94-103.

9.Lewis DA, Smith RA: Steroid induced psychiatric symptoms. J Affect Disorders 1983;5:319-32.

10.Boston Collaborative Drug Surveillance Program. Acute adverse reactions to prednisone in relation to dosage. Clin Pharmacol Ther 1972; 13: 694-8

11.Brown ES, Suppes T:Mood symptoms during corticosteroid therapy: a review.Harv Rev Psychiatry.1998;5:239-46.

12.Larry S. Goldman JG. Olanzapine treatment of corticosteroid induced mood disorders. Psychosomatics 2002; 43(6):495-497.

Lenfomalar / Araştırmalar / Transplant Dışı Tedaviler/Biyolojisi

P-032 Referans Numarası: 60

DİFFÜZ BÜYÜK B HÜCRELİ LENFOMADA YENİ PROGNOSİTİK GÖSTERGELER: NÖTROFİL-LENFOSİT VE MONOSİT-LENFOSİT ORANLARI

Burçak Demir[2], İstemi Serin[1], Mehmet Hilmi Doğu[1]

[1]Sağlık Bilimleri Üniversitesi, İstanbul Eğitim Ve Araştırma Hastanesi, Hematoloji Kliniği
[2]Sağlık Bilimleri Üniversitesi, İstanbul Eğitim Ve Araştırma Hastanesi, İç Hastalıkları Kliniği

Giriş: DBBHL (Diffüz büyük B hücreli lenfoma) tüm non hodgkin lenfomaların %30-40' ını oluşturan heterojen bir tümör grubudur. Prognozunun tayininde, klinik olarak IPI veya Revize IPI (R-IPI) gibi skorlama sistemleri kullanılmaktadır. Bu skorlama sistemlerinin tek başına yeterli olmaması nedeniyle yeni ve kolay kullanılabilen parametreler üzerinde çalışılmaktadır. Nötrofil lenfosit oranı (NLO) ve monosit lenfosit oranı (MLO), birçok solid tümör için bir prognostik faktör olarak kullanılmıştır. Çalışmamızda, DBBHL'de, NLO ile MLO kullanılarak, başlangıç klinik ve laboratuar parametreleri, tedavi yanıtı ve sağkalım ilişkisi incelendi.

Materyal ve Metod: Ocak 2009- Ocak 2019 tarihleri arasında, kliniğimizde takip edilen 80 hastanın verileri retrospektif olarak incelendi. Tanı anı hastalık evreleri, IPI skorları, demografik verileri, NLR ve MLR oranları ve laboratuvar sonuçları kaydedildi.

Sonuçlar: Hastaların NLO medyan değeri 3.5 (0.3-50.2); MLO medyan değeri 0.3 (0.1-4.8) olarak sonuçlandı. Belirlenen medyan değerlere göre hastalar ikiye ayrılarak, alt parametreler ile istatistiksel açıdan incelendi. NLO ≥ 3.5 olan grupta yanıt oranı, NLO < 3.5 olan gruptan anlamlı ($p < 0.05$) olarak daha düşüktü. NLO < 3.5 ve NLO ≥ 3.5 olan grupta yanıt sonrası relaps oranı anlamlı ($p > 0.05$) farklılık göstermez iken; NLRO≥ 3.5 olan grupta ex oranı NLO < 3.5 olan gruptan anlamlı ($p < 0.05$) olarak daha yüksekti. MLO ≥ 0.30 olan grupta tedaviye yanıt oranı MLO < 0.30 olan gruptan anlamlı ($p < 0.05$) olarak daha yüksekti. MLO < 0.30 ve MLO ≥ 0.30 olan grupta yanıt sonrası relaps oranı anlamlı ($p > 0.05$) farklılık göstermedi. MLO ≥ 0.30 olan grupta ex oranı MLO < 0.30 olan gruptan anlamlı ($p < 0.05$) olarak daha yüksekti.

Tartışma ve Sonuç: Literatürde, bu oranlar ve lenfomadaki etkileri ile ilgili veri oldukça kısıtlıdır ve çalışmamızın verileri bu noktada öncü olmaktadır. Bu oranların, sistemik skorlama sistemleri ile kombine edildiğinde, prognoz tayini açısından önemli rol oynayacaklarını söylemek mümkündür. Çalışmamızda NLO ve MLO birbiri ile anlamlı korelasyona sahipti. NLO ve MLO cut off üzerinde olan subgruplarda hem tedavi yanıtı anlamlı olarak düşüktü, hem de exitus daha fazla idi. Buna ek olarak MLO yüksek olan grupta LDH anlamlı olarak yüksek bulundu ve tümör yükü ile ilişkilendirildi. Bu oranlar, prognoz tahmininde, tek başına yeterli görülmese de, güncel skorlama sistemleri ile kombine edilerek kullanımının başarılı olacağı düşünülmektedir.

Anahtar kelimeler: Diffüz Büyük B Hücreli Lenfoma, Nötrofil lenfosit oranı (NLO), Monosit lenfosit oranı (MLO), Prognoz

Kaynaklar

1. Iqbal J, Joshi S, Patel KN, Javed SI, Kucuk C, Aabida A, d'Amore F, Fu K. Clinical implication of genome-wide profiling in diffuse large B-cell lymphoma and other subtypes of B-cell lymphoma. Indian J Cancer 2007;44:72-86. doi: 10.4103/0019-509x.35814.

2. Shenoy PJ, Malik N, Nooka A, Sinha R, Ward KC, Brawley OW, Lipscomb J, Flowers CR. Racial differences in the presentation and outcomes of diffuse large B-cell lymphoma in the United States. Cancer. 2011 Jun 1;117(11):2530-40. doi: 10.1002/cncr.25765.

3. Morgan G, et al. Changing trends in the incidence of non-Hodgkin's lymphoma in Europe. Biomed Study Group. Ann Oncol, 1997; 8(2):49-54. doi: 10.1093/annonc/8.suppl_2.S49.

4. Armitage, James O. How I treat patients with diffuse large B-cell lymphoma. Blood, 2007; 110(1):29-36. doi: 10.1182/blood-2007-01-041871.

5. Nagel S, Hirschmann P, Dirnhofer S, Günthert U, Tzankov A. Coexpression of CD44 variant isoforms and receptor for hyaluronic acid-mediated motility (RHAMM, CD168) is an International Prognostic Index and C-MYC gene status-independent

predictor of poor outcome in diffuse large B-cell lymphomas. Exp Hematol, 2010; 38(1):38-45. doi: 10.1016/j.exphem.2009.10.010.

Trombosit Bozuklukları / Tromboz ve Antitrombotik Tedavi

P-033 Referans Numarası: 219

KLİNİK PRATİKTE ELTROMBOPAG GÜVENİLİRLİĞİ: İKİ OLGU SUNUMU

Müfide Okay Özgeyik

Eskişehir Şehir Hastanesi, Hematoloji Kliniği

Giriş: İmmün trombositopeni (ITP), tedavisinde birinci basamakta klasik olarak steroid ve intravenöz immunoglobulin (IVIG) kullanılmaktadır (1). Kılavuzlarda splenektomi veya rituksimab ikinci basamakta öne çıkarılan tedaviler olmasına karşın, hastalığın seyrinde kendiliğinden iyileşmelerin görülebilmesi nedeniyle trombopoetin reseptör agonistlerinin (TPO-RA) de önerilen tedaviler arasındadır.Bu rapor ile,TPO-RA kullanılan iki vakada gelişen arter trombozları anlatılmaya çalışılmıştır.

Olgu 1: Elli beş yaşında erkek hasta, iki hafta önce bakılan trombosit sayısının düşük olması nedeniyle merkezimize yönlendirildi.Farklı bir merkezde ITP olarak değerlendirilmiş ve steroid ve IVIG tedavisi verilmiş, fayda görmeyince eltrombopag tedavisi veya diğer tedavi seçenekleri açısından tarafımıza gönderilmişti.Bakılan trombosit sayısı 18 x10^3/µL, hemoglobin 16.1 gr/dl, lökosit 16.2x10^3/µL olarak saptandı.Kemik iliği incelemesinde megakaryositlerde artış görülerek ITP tanısı desteklendi.Burun kanaması ve cilltte morarmalar olduğu için steroid tedavisi ile eş zamanlı eltrombopag 25 mg/gün başlandı.Tabloda görüldüğü gibi doz 50 mg/gün olarak trombosit izlemine göre arttırıldı. Sigara, hipertansiyon gibi kardiyak risk faktörleri olmayan hasta trombosit sayısı 413 x10^3/µL iken eltrombopag 50 mg/gün altında anterior miyokard infaktüsü geçirdi.Hastaya koroner anjiografi yapıldı ve ön inen artere stent yerleştirildi. Hasta halen eltrombopag tedavisi verilmeden izlenmektedir.

Olgu 2: 43 yaşında kadın hasta, bir yıl önce trombosit sayısı 6 x10^3/µL ile ITP tanısı almış. Splenektomi yapılmamış. Steroid ve IVIG tedavileri verilmiş. Trombosit sayısı 80 x10^3/µL civarında seyredilirken, merkezimize yeni başlayan halsizlik nedeniyle başvuru yaptı. Bakılan trombosit sayısı 8 x10^3/µL, hemoglobin 12 gr/Dl, lökosit 7.5 x10^3/µL olarak saptandı. Hastaya kemik iliği incelemesinde megakaryositlerde artış görülerek ITP tanısı desteklendi. Hastaya burun kanaması olduğu için steroid tedavisi başlandı. Steroid tedavisi ile trombosit sayısında yükselme elde edilemedi. Eltrombopag 50 mg/gün başlandı.Trombosit izlemi 33 x10^3/µL, 58 x10^3/µL olduğu görülünce hasta eltrombopag 50 mg/gün ile taburcu edildi. Bir hafta sonra kontrole gelmesi önerilen hastanın kontrolde bakılan trombosit sayısı 381 x10^3/µL idi. Kontrolde eltrombopag tedavisi kesilen hasta, 1 ay sonra geldiğinde ise tedavi kesildikten bir hafta sonra konuşmada bozulma, sağ taraf hemipleji semptomları ile acile başvurduğu sol orta serebral arterde trombüs saptandığı öğrenildi. Hastanın nörolojiye sevkinde trombolitik tedavi ile trombosün tedavi edildiği, fakat sigara kullanmayan ve tromboz parametrelerinde mutasyon saptanmayan hastada serebrovasküler olay nedeninin eltrombopage bağlı olabileceği belirtildi.

Tartışma: İmmun trombositopenide ikinci basamak tedavi seçenekleri rituksimab, trombopoetin reseptör agonistleri ve splenektomiden oluşmaktadır. Tedavi seçeneği her hastanın trombosit sayısı ve tercihlerine göre değişebilmektedir. Belirtilen birinci ve ikinci olguda hastalar ile splenektomi tedavi seçeneği konuşulmuştur, fakat kabul etmemişlerdir. Eltrombopag ile yapılan faz 3, randomize, klinik çalışmada 197 hastada eltrombopag kolunda %2 oranında trombotik hadise görülmüştür. Trombopoetin RA'lerin uzun dönem izlem çalışmasında (EXTEND çalışması) karaciğer fonksiyon testlerinde bozulma, tromboz belirtilen yan etkilerindendir (2). Çalışmada 302 hasta değerlendirilmiş, 100 hasta yılında 2.69 insidans oranı belirtilmiştir (%95 Güven Aralığı, 1.67-4.11). Burada sunulan her iki vakada da eltrombopag başlandıktan sonraki bir yıl içinde trombotik hadise görülmüş ve trombotik olaya neden olabilecek başka bir faktör bulunmamıştır. Eltrombopag tedavisi, klinik pratikte splenektomi tercih etmeyen hastalar için oral bir ajan olması nedeniyle tercih edilebilir gibi görülse de, görülebilecek ciddi yan etkilerden dolayı, kullanımı konusunda dikkatli olunmalıdır.

Anahtar kelimeler: trombosit, eltrombopag, tromboz

Kaynaklar

1. British Committee for Standards in Haematology General Haematology Task Force. Guidelines for the investigation and management of idiopathic thrombocytopenic purpura in adults, children and in pregnancy. Br J Haematol. 2003;120(4):574.
2. Wong RSM, Saleh MN, Khelif A, Salama A, Portella MSO, Burgess P, Bussel JB. Safety and efficacy of long-term treatment of chronic/persistent ITP with eltrombopag: final results of the EXTEND study. Blood. 2017;130(23):2527. Epub 2017 Oct 17.
3. Cheng G, Saleh MN, Marcher C, Vasey S, Mayer B, Aivado M, Arning M, Stone NL, Bussel JB. Eltrombopag for management of chronic immune thrombocytopenia (RAISE): a 6-month, randomised, phase 3 study. Lancet. 2011;377(9763):393. Epub 2010 Aug 23.

Olgu 1. Trombosit Sayıları ve Tedavi

Tarih	Trombosit sayısı (x10^3/µL)	Tedavi
23.01.2020	18	Revolade 25 mg/gün, prednol 64 mg/gün
27.01.2020	14	Prednol 64 mg/gün, Revolade 50 mg/gün
28.01.2020	11	Prednol 64 mg/gün, Revolade 50 mg/gün
29.01.2020	57	Prednol 64 mg/gün, Revolade 50 mg/gün
30.01.2020	116	Prednol 64 mg/gün, Revolade 50 mg/gün
08.02.2020	134	Prednol 64 mg/gün, Revolade 50 mg/gün
10.02.2020	75	Prednol 64 mg/gün, Revolade 50 mg/gün
13.02.2020	22	Prednol 64 mg/gün, Revolade 50 mg/gün
17.02.2020	45	Prednol 64 mg/gün, Revolade 50 mg/gün
27.02.2020	143	Prednol 64 mg/gün, Revolade 50 mg/gün
09.03.2020	102	Prednol 48 mg/gün, Revolade 50 mg/gün
22.04.2020	408	Prednol gün aşırı 4 mg, Revolade ara verildi.
12.05.2020	41	Prednol stop. Revolade başlamış.
21.05.2020	**413**MI	Prednol stop, Revolade 50 mg/gün-stop
12.06.2020	50	Tedavisiz izlem
21.06.2020	111	Tedavisiz izlem
01.07.2020	82	Tedavisiz izlem
22.07.2020	105	Tedavisiz izlem
12.08.2020	59	Tedavisiz izlem
21.08.2020	62	Tedavisiz izlem

Erişkin Akut Lösemiler

P-034 Referans Numarası: 111

OLGU SUNUMU: SİTARABİN İLİŞKİLİ TOKSİSİTE Mİ? ENFEKSİYON MU?

Atakan Tekinalp[1], Seda Çoban[2], Hatice Zeynep Dikici[1], Taha Ulutan Kars[1], Celalettin Korkmaz[3], Necdet Poyraz[4], Sinan Demircioğlu[1], Özcan Çeneli[1]

[1]*Necmettin Erbakan Üniversitesi Meram Tıp Fakültesi İç Hastalıkları Anabilim Dalı, Hematoloji Bilim Dalı, Konya*
[2]*Necmettin Erbakan Üniversitesi Meram Tıp Fakültesi İç Hastalıkları Anabilim Dalı, Konya*
[3]*Necmettin Erbakan Üniversitesi Meram Tıp Fakültesi Göğüs Hastalıkları Anabilim Dalı, Konya*
[4]*Necmettin Erbakan Üniversitesi Meram Tıp Fakültesi Radyoloji Anabilim Dalı, Konya*

Giriş: Sitarabin (ARA-C, Sitozin Arabinozid), AML tedavisinin önemli bir bileşenidir oluşturur. Yüksek dozlarda nörotoksisite ve retinopati görülmekle birlikte pulmoner komplikasyonlardan pulmoner ödem, hipersensivite pnömonisi ve pulmoner fibrozis gelişebilir. Pulmoner komplikasyonlar yüksek dozlu rejimlerde tedaviden ortalama 1-2 hafta sonra %12- 20 oranında fetal seyredebilir. Semptomların benzer olması ayırıcı tanıyı zorlaştırabilir. Bu posterde yüksek doz sitarabin tedavisine bağlı pulmoner fibrozis gelişen AML tanılı olgusu sunmaktayız.

Olgu Sunumu: Akut Myeloid Lösemi tanısı konulan 30 yaşında erkek hastaya remisyon-indüksiyon tedavisi sonrası yanıt alınması üzerine, konsolidasyon amaçlı yüksek doz ARA-C (2x3 g/m^2, 1,3,5.günler) uygulandı. Bu süreç içinde genetik olarak standart risk grubuna ait olduğu öğrenildi. Komplikasyon gelişmeden tamamlanan ilk konsolidasyon tedavisinden yaklaşık bir ay sonra yine yüksek doz ARA-C ile 2. konsolidasyon tedavisi başlandı. Tedavinin 13. gününde febril nötropeni kliniği gelişti ve hastaya anti-psödomal etkili geniş spektrumlu antiboterapi (piperasilin/Tazobaktam) başlandı. Takibinin 3. gününde ateş yanıtı alınamadı, hipotansiyon ve beraberinde sepsis tablosu oluştu. Dispne, göğüs ağrısı belirgin olan ve oksijen saturasyonu %80'e kadar gerileyen olgun yüksek çözünürlüklü toraks BT'sinde her iki akciğer parankiminde özellikle periferik subplevral alanlarda ve fissür komşuluklarında nodüler infiltratlar ve plevral effüzyon izlendi. Antibiyoterapisi vankomisin ve meropenem kombinasyonu şeklinde değiştirildi ve vorikanazol eklendi. Akciğer BT bulguları ilaç ilişkili olabilecek pulmoner fibrozis ile uyumlu olarak değerlendirildi (Resim-1). Modifiye edilmiş antibiyoterapinin 4. gününde ateş yanıtı alındı, kan basıncı düşüşleri geriledi ve semptomatik iyileşme sağlandı. Tedavinin 14. gününde radyolojik olarak nodüler infiltratların kaybolduğu ancak atelektatik alanların halen devam ettiği görüldü (Resim-2). Tam uyumlu akraba vericisi mevcut olan olguya, allojenik kök hücre nakli planı yapıldı. Olgu halen remisyonda olup nakil aşamasındadır.

Tartışma: AML tedavisi süresinde febril nötropeni ve buna bağlı sepsis başta olmak üzere fetal sonuçlanan komplikasyonlarla karşılaşılmaktadır. ARA-C ilişkili pulmoner toksiste çoğunlukla genç yaşta ve tedavinin ilk iki haftasında görülmektedir. Olgumuzun 30 yaşında olması, semptom zamanı ve radyolojik bulguları ayırıcı tanıda ARA-C ilişkili klinik tabloları akla getirmektedir. Ancak olgumuzda olduğu gibi ARA-C ilişkili pulmoner komplikasyonlar ile enfeksiyon/sepsis benzer semptomlarla presente olabilir. Plevral efüzyon ve buzlu cam görüntüsü gibi radyolojik bulgular pek çok durumda görülebilir. Bu nedenle erken antibiyotik ve gerekirse antifungal tedavi hayati öneme sahiptir.

Anahtar kelimeler: Sitarabin, pulmoner fibrozis, Akut Miyeloid Lösemi

Kaynaklar

1- Larouche G, Denault A, Prenovault J. Corticosteroids and serious cytarabine-induced pulmonary edema. Pharmacotherapy 2000;20:1396-9.

2- Chagnon K, Boissel N, Raffoux E, Dombret H, Tazi A, Bergeron A. A new pattern of cytosine arabinoside induced lung toxicity. Br J Haematol 2009;147: 760-74.

3- Hirshmann JV, Pipavath SNJ, Godwin JD. Hypersensitivity pneumonitis: A historical, clinical and radiologic review. Radiographics 2009;29:1921-38

4- Yegin ZA, Sucak GT, Erbaş G, Yağci M. ARA-C associated pulmonary toxicity Turk J Hematol 2011; 28: 81-3

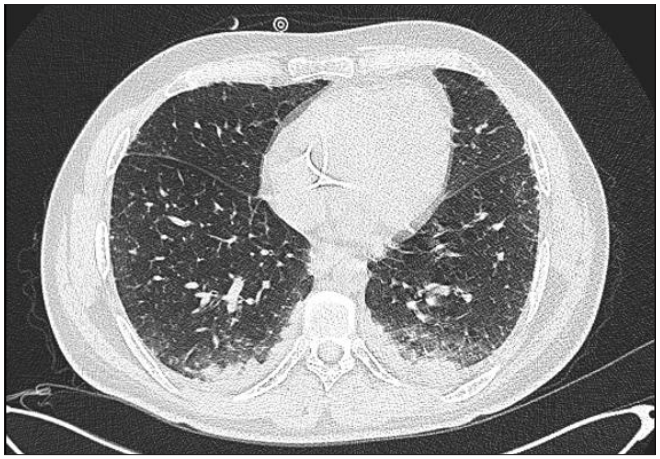

Resim 1. Pulmoner Fibrozis Şüphesi

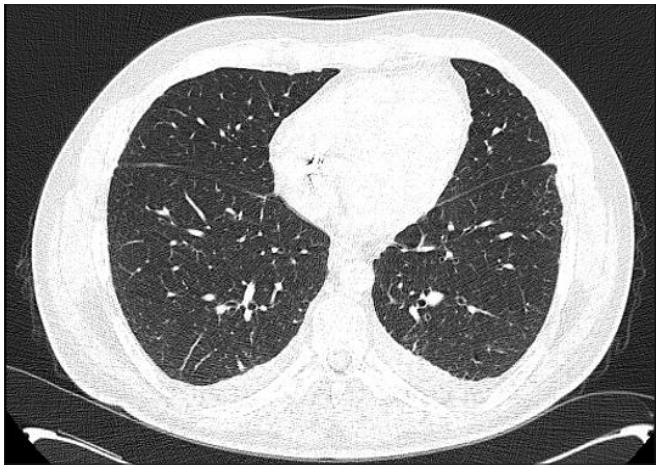

Resim 2. Tedavi Sonrası Radyolojik Düzelme

■ Hematopoez/ Sitotokinler / Büyüme Faktörleri, Reseptörleri / İlaç Farmakolojisi / Apopitoz

P-035 Referans Numarası: 220

TEK MERKEZ HEMAFAGOSİTOZ TABLOSU YÖNETİMİ TECRÜBESİ

Ufuk Demirci, Volkan Baş, Sedanur Karaman, Hakkı Onur Kırkızlar, Elif G. Ümit, Ahmet Muzaffer Demir

Trakya Üniversitesi Tıp Fakültesi İç Hastalıkları Ana Bilim Dalı Hematoloji Bölümü

Giriş: Hemafagositik Lenfohistiositozis (HLH) nadir görülen bir tablo olsa da son yıllarda klinisyenlerin daha fazla karşılaştığı görülmektedir. Hastalık kontrol edilemeyen bir immun aktivasyon sonrasında ortaya çıkmaktadır. Pediatrik vakalarda insidansı 1-225/300000 olan HLH erişkin yaşlarda sıklığı net bilinmemektedir. Birincil HLH genetik mutasyon sonrasında ve sıklıkla pediatrik hastalarda görülür. Erişkin yaşlarda HLH sıklıkla ikincil tablolar nedeniyle oluşur (1).

Hiperinflamasyonun bulunduğu ve hayati tehdit edici olan bu tablo sıklıkla ateş, sitopeni ve hepatosplenomegali ile seyreder. Ayrıca hastalarda döküntü, hepatit, akut karaciğer yetmezliği, koagülopati ve santral sinin sistemi tutulumuna bağlı olarak mental bozukluk, nöbetler ve fokal defisitler görülebilir.

Method: Trakya Üniversitesi Tıp Fakültesi İç Hastalaıkları Hematoloji Bölümü tarafından 2018-2020 yılları arasında izlenen ve izlemleri sırasında tedavileri ve takipleri düzenlenen Hemafagositik Lenfohistiositozis bulunan hastalar hastane bilgi işlem sistemi ve hasta dosyaları üzerinden tarandı.

Vakalar: Tablo- 1 ve 2 de bilgileri verilmiştir.

Tartışma: Hemafagositik Lenfohistiyositoz, makrofaj-histiyositlerin proliferasyonu, artmış fagositik aktivite ile seyreden hiperinflamatuvar bir hastalıktır. Scott ve Robb-Smith tarafından 1939 yılında eritrofagositoz bulguları nedeniyle "histiyositik medüller retiküloz" olarak tanımlanmıştır (2). Farquhar ve Claireaux, 1952 yılında iki kardeş hastada hastalığı tanımlamış ve ailesel bir hastalık olduğunu belirtmişlerdir (3). 1979'da Rsidall ve meslektaşları immünsüpresif bir hastada viral enfeksiyona bağlı ikincil bir HLH tablosu tanımladılar (4).

Yetişkin hastalarda daha sıklıkla HLH ikincil nedenler olarak görünmektedir. Özellikle enfeksiyonlar, otoimmün hastalıklar, kanserler ve metabolik hastalıklar iltihabı artırabilir ve HLH'nin oluşmasına neden olabilir. Solid tümörler kanser hastalarında nadiren görülür, hematolojik kanserler (NK hücreli lenfoma, T hücreli Lendoma, Lösemiler) daha sıktır (5).

Patofizyolojisinde, Th-1 lenfositi aktivasyonuna bağlı olarak interferon-α, interlökin-2, tümör nekroz faktörü, IL-1 ve veya IL-6 salınımına ve makrofaj artışı olduğu düşünülmektedir. Persiste ateş, sitopeniler, splenomegali, hepatomegali, yüksek trigliserit ve yüksek ferritin olan hastalarda HLH düşünülmelidir (6). Fardet ve ark. ikincil HLH hastaları için H skoru bakılması önermektedir (Klinik, laboratuvar ve histolojik olarak 10 kriterden). Klinik olarak altta yatan bir immünsüpresif klinik varlığı, ateş, splenomegali, hepatomegali, çoklu seri sitopeni varlığı, hipertrigliseridemi, hipofibrinojenemi, hiperferritenemi, aspartat aminotransferaz artışı ve histoloji puanlama kriterlerinde gösterilmiştir. 169 puanla hastalarda >%90 HLH pozitif bulunmuştur (7,8).

Erişkin hastalarda 8 haftalık etoposit-deksametazon (HLH-94) tedavisi önerilmektedir. Haftada 2 günlük tedaviyi içerir ve deksametazon dozu, tedaviyi 8 hafta boyunca tamamlamak için her 2 haftada bir azaltılır. Hematolojik hastalıklarda altta yatan hastalığı tedavi etmek önemlidir. Refrakter hastalarda allojenik kök hücre nakli düşünülmelidir (9).

Kliniğimizde tanı konulan 8 hastanın 7'sinde Hematolojik, 1'inde Onkolojik kanser vardı. Hematolojik kanserli iki hastada Hodgkin Lenfoma (HL), 2 Non-Hodgkin Lenfoma, 2 Akut Miyelositik Lösemi (AML) ve 1 Akciğer Adenokarsinomu vardı. Hastaların H skoru 174.5'in üzerindeydi. 6 hastadan patolojik örnekleme yapılabildi ve patolojik olarak desteklendi. HLH-94 protokolü ile 5 hastaya tedaviye başladık. Tedavi alan hastaların ortalama sağkalımı 36.4 gündü. HLH'nin kısa sürede mortaliteyi artırdığı ve ortalama sağkalımı önemli ölçüde azalttığı görüldü. Bu nedenle dirençli ateş, hepato-splenomegali, çoklu seri sitopeniler, düşük fibrinojen, artmış aspartat amino transferaz, artmış ferritin ve / veya artmış trigiliserid gibi durumlarda Hemafagositik Lenfohistiyositozun düşünülmesi önemlidir.

Anahtar kelimeler: Hemafagositik Lenfohistiositozis

Kaynaklar

1) Kleynberg R. L, and Schiller G. J. Secondary Hemophagocytic Lymphohistiocytosis in Adults: An Update on Diagnosis and Therapy. Clin Adv Hematol Oncol. 2012 Nov;10(11):726-32.

2) Scott RB, Robb-Smith AHT. Histiocytic medullary reticulosis. Lancet. 1939;234:194–198.

3) Farquhar J.W, Arquhar J.W, and Claireaux A.E. Familial haemophagocytic reticulosis. Arch Dis Child. 1952 Dec; 27(136):519-25.

4) Janka G.E. Hemophagocytic lymphohistiocytosis. Hematology, 2005; 10 Supplement 1: 104-107

5) Oliveira C, Chacim S, Ferreira I, and et al. Secondary Hemophagocytic Syndrome: The Importance of Clinical Suspicion. Case Rep Hematol. 2014;2014:958425.

6) George M.R. Hemophagocytic lymphohistiocytosis: review of etiologies and management. J Blood Med. 2014; 5: 69–86.

7) Brisse E, Matthys P, and Wouters C.H. Understanding the spectrum of haemophagocytic lymphohistiocytosis: update on diagnostic challenges and therapeutic options. British Journal of Haematology, 2016, 174, 175–187

8) Fardet L, Galicier L, Lambotte O, and et al. Development and Validation of the HScore, a Score for the Diagnosis of Reactive Hemophagocytic Syndrome. Arthritis Rheumatol. 2014 Sep;66(9):2613-20

9) Schram A.M, and Berliner N. How I treat hemophagocytic lymphohistiocytosis in the adult patient.

Tablo- 1	Birincil Hastalık	Cinsiyet	Yaş	H skoru (8)	Patolojik Tanı	HLH Protokolü (9)	HLH Protokolü Sonrası Sağ Kalım (Gün)
Vaka- 1	T NHL	Erkek	67	219	Kemik İliği Aspirasyonu	HLH- 2004	18
Vaka- 2	Hodgkin Lenfoma	Erkek	39	317	Kemik İliği Aspirasyonu	HLH- 2004	8
Vaka- 3	AML	Erkek	29	307	Kemik İliği Aspirasyonu	HLH- 2004	135
Vaka- 4	DBBHL	Kadın	68	272	Yok	Almadı	Almadı
Vaka- 5	AML	Kadın	25	258	Lenf Nodu Eksizyonu	HLH- 2004	20
Vaka- 6	Akciğer Kanseri	Erkek	54	307	Kemik İliği Aspirasyonu	Almadı	Almadı
Vaka- 7	Hodgkin Lenfoma	Erkek	58	238	Yok	HLH- 2004	1
Vaka- 8	Hodgkin Lenfoma	Kadın	66	213	Kemik İliği Aspirasyonu	Lenfoma için tedavi verildi	Almadı

Tablo- 2	Vaka- 1	Vaka- 2	Vaka- 3	Vaka- 4	Vaka- 5	Vaka- 6	Vaka- 7	Vaka- 8
Klinik								
Immunsupresif Durum	+	+	+	+	+	+	+	+
Ateş	+	+	+	+	+	+	+	+
Hepatomegali	-	19 cm	19 cm	17,5 cm	16 cm	24 cm	17 cm	20 cm
Splenomegali	-	15 cm	15 cm	15 cm	15 cm	12 cm	18 cm	14,5 cm
Hemoraji	-	-	-	-	-	-	-	-
SSS disfonksiyonu	-	-	-	-	-	+	-	-
Labaratuar								
Hemoglobin (13,7-17,5 gr/dl)	9,8	9,6	10,1	8,9	8,2	8,1	8,2	8
Trombosit (150-400 /µL)	41.000	35.000	96.000	150.000	18.000	8.000	13.000	83.000
Nötrofil (1,78-5,38 /µL)	16,5	1,8	0,7	4,7	1,3	5,7	0,2	3,0
Lökosit (4,23-9,07 /µL)	18	1,9	3,9	12,1	2,4	10,1	0,4	5,7
Trigliserid (0-150 mg/dl)	307	580	1310	460	180	393	368	645
Fibrinojen (170-420 mg/dl)	55,64	131	262	190	49,13	90	125	506
D-dimer (0-0,55 mg/L)	>35,20	>35,20	>20	6,32	14,13	>35,20	11,19	1,22
Ferritin (23,9-336 ng/ml)	320	>1500	>1500	>1500	668	>1500	>1500	>1500
LDH (0-247 U/L)	889	6494	5304	9766	2392	8669	806	632
AST (0-50 U/L)	102	822	356	838	113	893	35	42
Albumin (3,5-5,2 g/dl)	1,5	2,6	3,3	2,5	3,6	2,4	2,2	3,5
Histoloji								
HLH	Var	Var	Var	Patoloji örneği alınmadı	Var	Var	Patoloji örneği alınmadı	Var

■ Hematopoetik Kök Hücre Nakli ve Yüksek Doz Tedaviler

P-036 Referans Numarası: 221

ALLOGENEİK KÖK HÜCRE NAKLİ SONRASI PRES VE WERNİCKE ENSEFALOPATİSİ İLE KOMPLİKE OLAN BİR OLGU

Gülkan Özkan [1], Yasemin Çınar[4], Burcu Örmeci[2], Gazanfer Ekinci[3], Ali Hakan Kaya[5], Atilla Özkan[1]

[1]Yeditepe Üniversitesi, İç Hastalıkları Ana Bilim Dalı, Hematoloji Bilim Dalı
[2]Yeditepe Üniversitesi, Nöroloji Ana Bilim Dalı
[3]Yeditepe Üniversitesi, Radyoloji Ana Bilim Dalı
[4]Yeditepe Üniversitesi, Temel Tıp Bilimleri
[5]Ümraniye Eğitim Ve Araştırma Hastanesi, İç Hastalıkları, Hematoloji

Giriş: Allogeneik kök hücre nakli (AKHN)sonrası gelişen nörolojik komplikasyonlar mortalite ve morbiditeye neden olan ve tanı ve yönetimi sıklıkla zorluk yaratan yan etkilerdir. Etyolojisi non-enfeksiyöz (hastalık nüksü, ilaç yan etkisi, serebrovasküler olay, metabolik, immun sistem aracılı) ve enfeksiyöz nedenler olarak ikiye ayrılabilir. AKHN sonrası ilk olarak siklosporin ilişkili posterior reversible ensefalopati sendromu (PRES) ardından uzamış beslenme bozukluğu ve ishal nedeniyle wernicke ensefalopatisi ve beriberi gelişen bir olgu sunmayı amaçladık.

Olgu: Kırk yaşında kadın hastaya, FLT-3 ve NPM-1 mutant akut myeloid lösemi tanısıyla birinci tam remisyonda iken Fludarabin/ Busulfan /ATG hazırlık rejimi ve posttransplant siklofosfamid, siklosporin(CSA) ve mikofenolat mofetil(MMF) ile graft versus host hastalığı(GVHH) proflaksisi yapılarak kan grubu uyumlu oğlundan hoploidentik AKHN uygulandı. Naklin +2 gününden itibaren mukozit ve ishal nedeniyle total parenteral nutrisyon infüzyonu başlandı. Enfeksiyoz ishal nedenleri dışlanarak MMF ilişkili ishal olabileceği için kesildi.+13. günde nötrofil, +14. günde trombosit engraftmanı gerçekleşti. +18. günde hipertansiyona eşlik eden sol tarafta baskın jeneralize miyoklonik nöbet gelişti. PRES ön tanısı ile antihipertansif tedavi ve sodyum valproat tedavileri başlandı. Siklosporin tedavisi kesildi. Kranial MR'da bilateral oksipital lobda sağda belirgin olmak üzere kortikal subkortikal alanda ve korpus kallozum splenium sağ yarısında ve oksipital loblarda minimal leptomengial kontrast tutulumu kliniği göz önünde bulundurulduğunda öncelikle PRES ile uyumlu olarak raporlandı(Resim 1) Status epilepticus nedeniyle yoğun bakımda atkibe devam edildi. Sedasyon azaltılarak kesildi ve epileptik nöbetler tekrar etmedi. Fakat beslenmede zorluk ve aralıklı ishali devam etti. Kliniğinin düzelmesi sonrası tekrarlanan kranial MR'da PRES'e sekonder geliştiği düşünülen lezyonların totale yakın regresyon gösterdiği görüldü. 1. Ay kimerizmi %100 donör lehine saptandı. İshalleri nedeniyle enfektif nedenler dışlanarak gastrointestinal sistem GVHH tanısıyla 1mg/kg/gün metilprednizolon başlandı. CMV ve BK virüs enfeksiyonu ile komplike oldu. Takiben özellikle ayaklarda parestezilerle başlayan, distal ve simetrik subakut duysal-motor polinöropati gelişti. Muayenesinde ayaklarda daha belirgin olan ve ellerde (distal) kuvvetsizlik mevcuttu. Naklin 65. gününde myoklonik nöbet tekrarladı ve kranial MR'da ıvkm sonrası mamiller cisimler özellikle sağda belirgin minimal kontrast tutulumu izlendi. MR inceleme bulguları Wernicke ensefalopati(WE) sendromu açısından anlamı olabileceği düşünüldü (Resim 2). Tiamin düzeyi:54 mmol/L (84-245) olarak tespit edildi. Hastaya WE ve beriberi tanıları ile tiamin yükleme ve idame tedavisi başlandı.WE'de nöroprotektif etkisi bilinen levetirasetam sodyum valproat tedavisi kesilerek başlandı. Epileptik nöbetleri tekrar etmedi ve bilişsel fonksiyonları iyileşti fakat alt ekstremitede gelişen motor kuvvetsizliği henüz düzelmedi. + 100. gününde kemik iliği aspirasyon ve biyopsisinde remisyonda olduğu ve genetik analizde kimerizm %100 sebat ettiği gösterilen hastanın ayaktan fizik tedavisi ve oral tiamin replasmanı ile takibi devam etmektedir.

Sonuç: Siklosporin ilişkili PRES daha sık rastlanan bir klinik iken wernicke ensefalopatisi ve beriberi daha az görülen nörolojik komplikasyonlardır. Wernicke ensefalopatisi ve beriberi uzun süreli ishal, alkolizm ve beslenme bozukluğuna bağlı tiamin eksikliği nedeniyle gelişen klinik bir tablodur. AKHN sonrası tiamin eksikliği %31(10/32) oranında tespit edildiğini gösteren yayında eksiklik mevcut olan hastaların sadece %50 'sinde nörolojik bulgu olduğu gösterilmiştir. Bu nedenle tiamin eksikliği özellikle uzamış TPN desteği gerektiren, kusma ve ishali olan hastalarda akılda tutulması gereken nörolojik komplikasyon nedeni olmalı hatta henüz semptomlar gelişmeden hastaların tiamin desteği açısından değerlendirilmesi düşünülmelidir.

Anahtar kelimeler: allogeneik kök hücre nakli, wernicke ensefalopatisi

Resim Açıklaması: Resim 1 ve Resim 2

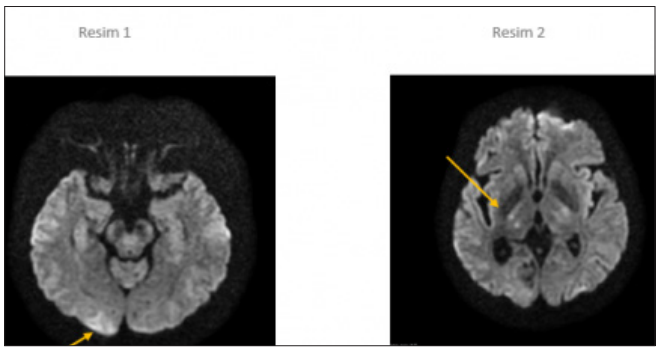

Erişkin Akut Lösemiler

P-037 Referans Numarası: 223

TROMBOTİK TROMBOSİTOPENİK PURPURA SONRASI GELİŞEN AKUT PROMİYELOSİTİK LÖSEMİ

Büşra Akay Hacan, Tuba Bulduk, Ebru Kılıç Güneş, Melda Özkan, Bilge Uğur, Selim Sayın, Murat Yıldırım, Alparslan Merdin, Meltem Aylı

Gülhane Eğitim Ve Araştırma Hastanesi

Amaç: Akut promiyelositik lösemi (APL), akut miyeloid löseminin (AML) nadir görülen bir alt tipidir. AML vakalarının %10-15'ini oluşturmaktadır. APL, PML ve RARA arasındaki dengeli resiprokal translokasyon (15;17)(q22;q21) ile tanımlanır. Trombotik Trombositopenik Purpura (TTP) mikroanjiopatik hemolitik anemi ve trombositopeni ile seyreden çoklu organları etkileyen akut bir sendromdur. TTP, ADAMTS13 enzimine karşı oluşan antikorların neden olduğu nadir bir hastalıktır. Dirençli bir TTP olgusunun Rituksimab tedavi sonrası bildirilen bir APL olgusu sunulmuştur.

Olgu: 32 yaşında kadın hasta, iki gün önce başlayan baş ağrısı ve halsizlik şikayetleri ile acil servise başvurdu. Ara ara olan başağrısı dışında önemli tıbbi hikayesi olmayan hastanın fizik muayenesinde patolojik bulgusu yoktu. Hastanın başvuru sırasında laboratuar tetkiklerinde Wbc:7760/UI, Hgb:6,7g/dl, plt: 53000/uL, PT ve Aptt normal, düzeltilmiş retikülosit yüzdesi: %7, kreatinin:1,1 mg / dl, total bilirubin:3,9 mg / dl, indirekt bilirubin:3,2 mg / dl, LDH:1800 UI / l, haptoglobulin:6 mg /dl'idi. ANA, direkt ve indirekt Coombs testleri negatif olarak görüldü. Periferik kan yaymasında şiştosit ve daktrositler görülen hasta TTP tanısı ile kliniğimize yatırıldı. ADAMTS-13 seviyesi%5'in altındaydı ve inhibitör seviyesi yüksek saptandı (84 U / mL). Hastanın taze donmuş plazma (TDP) ve%5 albümin solüsyonu (%50 albümin /%50 TDP) ile terapötik plazma değişimine (TPD) başlandı. Takibinde 7. günde LDH artışı ve trombositopeni nedeniyle 3 gün pulse 500 mg metilprednizolon infüzyonu verildi, çift volüm TPD'e geçildi ve 4 hafta boyunca haftada bir gün Rituksimab 375 mg /m^2 IV infüzyon ile verildi. Hastaya toplamda 59 seans TPD yapıldı, mevcut başvurudan 46 gün sonra klinik ve laboratuar bulguları stabil olan hasta taburcu edildi. TTP tanısından 2 yıl sonra yorgunluk, kol ve bacaklarda morluk şikayeti nedeniyle tekrar başvuran hastanın tetkiklerinde pansitopenisi mevcuttu. WBC:900/ UI, Hgb: 11.3 g / dL plt:53000 / uL'idi. Periferik kan yaymasında anizositoz, poikilositoz görüldü, blast izlenmedi. Kemik iliği incelemesinde hiperselülarite, çekirdekli promiyelositler, sitoplazmik granüller ve Auer rodlar görüldü. Akım sitometri APL ile uyumlu saptandı. FİSH ile t(15; 17) pozitif saptandı. Hastaya ATRA (45 mg/m2)-ida indüksiyon tedavisi başlandı. İndüksiyon tedavisi sonrası hematolojik remisyon sağlanan hastanın Kİ incelemesinde PML-RARA füzyon gen pozitifliği devam etmesi üzerine reindüksiyon tedavisi olarak ATRA-ida-sitarabin verildi.

Tartışma ve sonuç: Kazanılmış TTP hastalığında altta yatan neden net olarak bilinmemekle birlikte kanser seyrinde, transplant sonrası, gebelik, otoimmün hastalık ilişkili ve ilaca bağlı olarak görülebilmektedir. Dirençli TTP vakalarının tedavisinde Rituksimab kullanılmaktadır. Otoimmun hastalıklar nedeniyle tedavi almış kişilerde tedaviye sekonder AML sıklığı bildirilmektadir. İlaca sekonder düşünülen AML vakaları ile ilgili veriler giderek artmaktadır. Literatürde lenfoma hastalarında Rituksimab tedavisi sonrası AML gelişme olasılığının 2 kat arttığı gösterilmiştir. TTP nedeniyle Rituksimab tedavisi verilen vakamızda tanıdan 2 yıl sonra APL saptanmıştır. Literatürde Ritüksimab-AML ilişkisi tanımlanmış olmakla birlikte Rituksimabın APL ile ilişkisine dair veri yoktur. Bizim saptadığımız tek vaka ile Rituksimab-APL ilişkisini değerlendirmek mümkün olmasa da gelecekte yapılabilecek çalışmalar için yol gösterici olabilir.

Anahtar kelimeler: Akut Promyelositer lösemi, Rituksimab, Trombotik Trombositopenik Purpura

Myeloproliferatif Neoplaziler ve Kronik Myelositer Lösemi

P-038 Referans Numarası: 114

İMATİNİB MESİLAT KULLANIMI İLE İLİŞKİLİ PERİKARDİYAL TAMPONAD: OLGU SUNUMU

Atakan Turgutkaya[1], İrfan Yavaşoğlu[2], Ali Zahit Bolaman[2]

[1]*Aydın Devlet Hastanesi Hematoloji Bölümü*
[2]*Adnan Menderes Üniversitesi Hastanesi Hematoloji Bölümü*

Giriş: İmatinib mesilat (IM), kronik myeloid lösemi(KML) tedavisinde kullanılan 1. kuşak bir tirozin kinaz inhibitörüdür(TKI)(1).İlacın kardiyovasküler yan etkileri(KVS-YE); ödem(%11-86), göğüs ağrısı (%7-11), çarpıntı(<%59, hipertansiyon (<4%), konjestif kalp yetmezliği(KKY) (%1) ve hipotansiyondur (<%1) (2). Perikardit, perikardiyal effüzyon ve tamponad nadir görülür. Burada, kronik faz KML tanısı ile izlenip ilaca bağlı kardiak tamponad nedeniyle exitus olan bir olgu sunulmuştur.

Olgu Sunumu: Yetmiş yedi yaşında kadın hasta kronik faz KML tanısı nedeniyle 13 yıldır IM tedavisi ile izlenmekteydi. Orta düzeyde (NYHA Sınıf 2) KKY ve hipertansiyon tanıları mevcut olup bilinen koroner arter hastalığı öyküsü yoktu.IM kullandığı dönemde plevral veya perikardiyal effüzyon gibi herhangi bir yan etki gözlenmemiş olan olguda KML ile ilişkili olarak major moleküler remisyon(MMR) durumu mevcuttu.Acil servise sersemlik ve 1 haftadır var olan ishal yakınmalarıyla getirilen hastada fizik muayenede kan basıncı 80/60 mmHg, nabız:110/dk, ateş:37 °C saptandı. Sıvı kaybına ragmen bilateral ılımlı plevral effüzyonu ve belirgin asiti mevcuttu. Albumin düzeyi 3.8 gr/dl olan olguda akut böbrek yetmezliği ile uyumlu olarak kreatinin klerensinin eski değerlerine göre 45 ml/dk'ya düştüğü tespit edildi. Kan basıncı intravenöz sıvılarla düzeltilemeyince noradrenalin başlandı. Dirençli hipotansiyon nedeniyle yapılan transtorasik ekokardiyografide orta düzey bası bulguları yaratan; sağ ventrikül komşuluğunda 1,9 cm, sağ atrium komşuluğunda 2,2 cm kalınlığında perikardiyal effüzyon saptandı. Ejeksiyon fraksiyonu %55 olarak ölçüldü. EKG'de düşük alternans ve sinus taşikardisi dışında bulgu olmayan olgunun kardiyak enzim düzeyleri de normal saptanınca akut koroner sendrom ekarte edildi. Aort disseksiyonu risk skoru(ADD-RS) 0 olarak hesaplandı. Trioid hormon düzeyleri 5 ay önce normal olan olguda acil servis koşulları nedeniyle otoimmun patolojileri dışlamak amacıyla antinükleer antikor düzeyi çalışılamadı. Hasta MMR'da olduğundan, tamponad nedeni olarak lösemik infiltrasyon düşünülmedi. Subksifoid ekokardiyografi rehberliğinde perikardiyosentez birkaç kez yapılmaya çalışıldı ancak terapötik veya tanısal amaçlı effüzyon elde edilemedi. Hasta hemodinamik kollaps nedeniyle saatler içinde exitus oldu.

Tartışma: TKI nedeniyle oluşan kardiak tamponadın oluşum mekanizması net aydınlatılamamıştır. Dasatinib'in PDGFR üretimini azaltıp sitotoksik ve NK lenfositleri baskıladığı ve serozit oluşturduğu için plevral ve perikardiyal effüzyona sebep olduğu öne sürülmüştür(3).IM'in diğer TKI'lara göre daha az KVS-YE olduğu bilinmekte olup hiç TKI kullanmayanlarla kıyaslandığında koruyucu etkilerinin dahi olduğu savunulmuştur(4). IM ilişkili kardiyak tamponad 2002 yılında Barton ve ark. tarafından, kronik faz KML'li bir hastada tedavi başlangıcından 6 ay sonra, haftalar içinde gelişen ödem, plevro-perikardiyal effüzyon şeklinde olgu sunumu olarak bildirilmiştir(5). Hastamızda da önceden var olan KKY'ni katkısı olsa da, diğer tüm nedenler ekarte edildiğinden diyareye rağmen gelişen plevro-perikardiyal effüzyon ve asit durumu imatinib ilişkili olarak düşünülmüştür.

Sonuç: IM ilişkili kardiyak tamponad nadir ama ölümcül potansiyele sahip bir durumdur. Bu yan etki klinisyen tarafından akılda tutulmalıdır.

Anahtar kelimeler: imatinib, kardiyovaskuler, perikardiyal, tamponad, yan etki

Kaynaklar

[1]-Larry Gorkin and Hagop Kantarjian.Targeted Therapy: Generic imatinib — impact on frontline and salvage therapy for CML. Nat Rev Clin Oncol. 2016 May; 13(5): 270–272.

[2]-https://www.uptodate.com/contents/imatinib-drug-information

[3]-Sushant Wattal, Mugula Sudhakar Rao, GS Naveen Chandra, U.K. Abdul Razak, and K Ranjan Shetty. Dasatinib Induced Cardiac Tamponade-A Rare Association. J Clin Diagn Res. 2017 Feb; 11(2): FD03–FD04.

[4]-Javid J. Moslehi and Michael Deininger. Tyrosine Kinase Inhibitor–Associated Cardiovascular Toxicity in Chronic Myeloid Leukemia. J Clin Oncol. 2015 Dec 10; 33(35): 4210–4218.,

[5]-.Barton JC, Jones SC, Lamberth WC, Michael T. Reymann and Varian C. Scott. Cardiac Tamponade Associated with Imatinib MesylateTherapy of Chronic Myelogenous Leukemia. Am J Hematol. 2002 Oct; 71(2):139-40

Kronik Lenfositer Lösemi ve Kronik Lenfoproliferatif Hastalıklar

P-039 Referans Numarası: 224

ATEŞİN EŞLİK ETTİĞİ İLERLEYİCİ BÖBREK YETMEZLİĞİ VE ANAZARKA TİPİ ÖDEM: TAFRO SENDROMU

Simge Erdem[1], Ece Ük[2], Alpay Medetalibeyoğlu[2], Ahmet Burak Dirim[3], Murat Köse[2], Sevgi Kalayoğlu Beşışık[1]

[1]İ.ü. İstanbul Tıp Fakültesi İç Hastalıkları Abd, Hematoloji Bd
[2]İ.ü. İstanbul Tıp Fakültesi İç Hastalıkları Abd
[3]İ.ü. İstanbul Tıp Fakültesi İç Hastalıkları Abd, Nefroloji Bd

Giriş: Anazarka tipi ödem sıklıkla onkotik basınç azalmasına yol açan nefrotik sendrom, protein kaybettiren enteropati ve sağ kalp yetersizliğinde gözlenmekle birlikte vasküler endotel kaynaklı büyüme faktörü (VEGF) ve kompleman ilişkili de olabilmektedir. Oligoanüriye ilerleyen böbrek yetersizliği varlığı ve masif proteinüri olmamasına rağmen yaygın şiddetli ödem, HHV8-negatif multisentrik Castleman hastalığı (MCD) alt tipi olan yaygın sistemik inflamatuar yanıtla seyreden TAFRO sendromunu akla getirmelidir.

TAFRO sendromu MCD bulgusuna sahip lenf düğümü histolojisi veya ≥2 bölgede ≥1cm lenf bezi büyümesi varlığında CRP veya sedimentasyon yüksekliği, anemi, trombositopeni, hipoalbuminemi, GFR azalması veya proteinüri, poliklonal hipergamaglobulinemi laboratuar bulgularından en az biri ile konstitüsyonel belirtiler, hepato/splenomegali, yaygın ödem, hemanjiomatöz gelişimler veya lenfositik interstisyel pnömoni klinik bulgularından bir ya da daha fazlasının eşlik etmesi ile tanınır.

Burada ateş, ilerleyici böbrek yetmezliği ve anazarka tipi ödem ile değerlendirilen bir TAFRO sendromu olgusu sunuldu.

Olgu: 48 yaşında erkek hasta; 6 aydır ateş, halsizlik, 1 aydır yaygın şişlik hali ve nefes darlığı şikayetleri ile değerlendirildi. Soluk, iki taraflı solunum sesleri azalmış, yaygın asit, pretibial 3+ gode bırakan ödemi saptanan hastada ağır mikrositik anemi (Hb:7,2g/dL, MCV:79fl), trombositopeni (98000/mcL), azot retansiyonu (kreatinin: 2mg/dL) ve akut faz reaksiyonu bulguları (albumin:2,6g/dL, CRP:200mg/L,. IL-6: 61) vardı. Kültürleri alınan hastaya geniş spektrumlu antibiyoterapi başlandı. Örnekleyici parasentez ile asit sıvısının portal tipte olmadığı belirlendi. Virüs taraması (HIV, HSV, CMV, Rubella, HBV, HCV) negatif sonuçlanan hastada inflamasyona yol açan hastalık araştırılmasına karar verildi. PET-BT ile görüntülemede en büyüğü 2cm servikal, pektoral, aksiller, mediastinal, alt ve üst paratrakeal, subkarinal, prevasküler ve paraaortik, bilateral ana iliak ve eksternal iliak alanlarda çok sayıda hafif-orta artmış FDG tutulumlu lenf düğümü büyümesi, hepatomegali (16cm) ve splenomegali (17cm) belirlendi. Aksiller lenf düğümü histolojisi regresif germinal merkez, interfoliküler IgG monotipili yoğun plazmasitoz ile Castleman hastalığı plazma hücreli varyant olarak değerlendirildi. HHV8 negatifliği ile idyopatik MCD tanısı konulan hastanın klinik ve laboratuar bulgularının TAFRO sendromu kriterlerini doldurduğu belirlendi. Paraproteinemisi olmayan hastada metilprednizolon 1mg/kg/gün ile kısa sürede belirgin rahatlama elde edildi. Solunum sıkıntısı düzeldi, ödemleri geriledi. Asit gerginliği azalmakla birlikte süren hastaya anti-sitokin ve apoptoz indükleyici etki planlanarak talidomid+dekzametazon ile birlikte başlandı

Sonuç: TAFRO sendromu saldırgan klinik ile tanınır. Ağır trombositopeni tüketim ilişkili olup kemik iliğinde megakaryosit normal veya artmıştır. Anazarka tipi yaygın ödem ve glomerular endotel hasarı ilişkili perfüzyon azalması hızla diyaliz gerektirebilir. Anti-sitokin ve/veya lenfosit apoptozuna yönelik tedavi ile böbrek hasarının tamamen gerileyebildiği gösterilmiştir. Nadir bulgular bütünü olan TAFRO sendromu ilişkili klinik deneyimler birleştirildikçe patogenez ve tedavi yaklaşımları standardize olacaktır.

Anahtar kelimeler: anazarka, dispne, trombositopeni

Lenfomalar / Araştırmalar / Transplant Dışı Tedaviler/Biyolojisi

P-040 Referans Numarası: 225

DİRENÇLİ DİFFÜZ BÜYÜK B HÜCRELİ LENFOMA OLGUSUNDA İBRUTİNİB İLİŞKİLİ SİSTEMİK ASPERGİLLOZİS

Umur Anıl Pehlivan[1], Semra Paydaş[2], Hasan Bilen Onan[1], Emre Karakoç[2], Ahmet Sezer[3], Reyhan Küçükkaya[4]

[1]Çukurova Üniversitesi Tıp Fakültesi Radyoloji Ad
[2]Çukurova Üniversitesi Tıp Fakültesi İç Hastalıkları Ad
[3]Başkent Üniversitesi Adana Uygulama Ve Araştırma Merkezi Yüreğir Başkent Hastanesi İç Hastalıkları Ad
[4]İstanbul Üniversitesi İç Hastalıkları Ad

80 yaşında erkek hastaya Mart 2014'te diffüz büyük B hücreli lenfoma-aktive B hücreli tip tanısı aldı ve Rituksimab ve mini Siklofosfamid, Doksorubisin, Vinkristin (R-miniCHOP) tedavisi uygulandı. Mayıs 2019'da relaps hastalık nedeniyle R-Bendamustin verildi ancak yanıt alınamadı ve tekrar R-miniCHOP, idame tedavi olarak 6 ay Lenalidomid uygulandı. Mart 2020'de biyopsi ile kanıtlanan hastalık relapsı nedeniyle İbrutinib planlandı ve Sağlık Bakanlığı onayı ile Nisan 2020'de başlandı. Başlangıçta kas ağrıları dışında önemli toksisisite gelişmedi. Ancak 3 aylık tedavi sonrası yine progresyon gelişti. İbrutinib direnç yolağının saptanabilmesi amacıyla Ağustos 2020'de servikal lenf nodu biyopsisi yapıldı ve İbrutinib'e devam edilirken 20 mg/gün Venetoclax başlandı. 1.haftada Venetoclax dozu 50 mg/gün'e çıkarıldı. Ancak 22.08.2020'de taşikardi, solunum sıkıntısı, aritmi, kooperasyon bozukluğu, solda babinski pozitifliği olması üzerine çekilen kontrastsız serebral bilgisayarlı tomografi (BT) incelemesinde sağ frontal vertekste, çevresinde ödem içeren hipodens nodüler lezyon saptandı. Öncelikle tutulum düşünülerek ayırıcı tanı için serebral manyetik rezonans görüntüleme (MRG) planlandı ve anti-ödem tedavi başlandı. 23.08.2020'de MRG tetkikinde çok sayıda, bilateral hemisferik en büyüğü sağ frontal verteks yerleşimli periferal diffüzyon kısıtlayan, periferal kontrastlanan, çevresinde ödemi olan lezyonlar saptandı. Perfüzyon MRG'de ise lezyonların hipoperfüze olması nedeniyle bulgular, hastanın 3 ayı aşkın zamandır almakta olduğu İbrutinib nedeniyle serebral tutulumdan ziyade fırsatçı enfeksiyonlar düşünüldü. Lezyonların radyolojik bulguları, aspergillozis ve toksoplazmozisi telkin etmekteydi. Aynı gün toraks BT tetkikinde akciğer parankiminde bilateral yamasal, buzlu cam tarzında nodüler lezyonlar ve konsolidasyon ile sol hemitoraksta plevral effüzyon saptandı. Bu bulgular da fırsatçı akciğer enfeksiyonunu düşündürdü ve pandemi nedeniyle yeni tip korona virüs (SARS-CoV2) açısından nazofaringeal süürüntü alındı (İbrutinib başlangıcından önce de test alınmış, güncel ve geçmiş 2 testi negatifti.). Toksoplazma serolojik olarak negatif, serum aspergillus antijen (Galaktomannan) testi pozitif bulundu. Hasta aspergilloz tanısı aldı. Amfoterisin-B ve Meropenem başlandı. 25.08.2020'de bilinç bulanıklığı, solunum sıkıntısının artması ve akut böbrek yetmezliği gelişmesi üzerine yoğun bakıma devir edildi ve 27.08.2020'de ilerleyen böbrek fonksiyon bozukluğu nedeniyle hemodiyafiltrasyon uygulandı. Hipgamaglobulinemi saptanan hastada IVIG planlandı ancak takiplerinde karaciğer fonksiyon testleri de bozuldu ve septik tablonun ilerlemesi üzerine 02.09.2020 tarihinde hasta kaybedildi.

Son yıllarda çeşitli hematolojik malignitelerde kullanımı artan, yeni nesil moleküler ajanlardan Bruton tirozin kinaz inhibitörü İbrutinib, kullanımının ilk 6 ayında, özellikle ilk 4 ayda mutad dışı enfeksiyonlara yol açmakta, özellikle invazif fungal infeksiyonlar (İFİ) nadir olmayarak görülmekte iken, ilerleyen kullanımda enfeksiyon riski azalmaktadır. Olgumuz İbrutinib kullanımının 4. Ayında, nadir ancak katastrofik bir multi-sistemik aspergilloz vakasıdır. Relapslarla giden olgumuzda lenfomaya ait immun yetersizliğinin yanı sıra, verilen tedaviler ve son olarak İbrutinib'in immuniteyi baskılamasının yanı sıra, ileri yaş ve ko-morbidite de İFİ patogenezinde önemlidir. Bu nedenle klinisyenler bu olgularda erken dönemde İFİ için daha dikkatli olmalıdır ve değerlendirme geç kalınmadan yapılmalıdır. İbrutinib ve invaziv aspergilloz arasında ilişki daha önceden literatürde bahsedilmiştir ancak sık değildir. İFİ'lerin %65'i aspergilloz olup bunların %25 kadarı olgumuzda olduğu gibi disseminedir. Bu ilişki ibrutinib ve makrofaj fonksiyonu ile, BTK/Nükleer faktör kapa-B yolağındaki bozulma ile ilişkilendirilmiştir ve mortalitesi yüksektir.

Anahtar kelimeler: Diffüz büyük B hücreli lenfoma, İbrutinib, Sistemik aspergilloz

Kaynaklar

Frei M, Aitken SL, Jain N, et al. Incidence and characterization of fungal infections in chronic lymphocytic leukemia patients receiving ibrutinib. Leuk Lymphoma. 2020:1–4. DOI:10.1080/10428194.2020.1775215

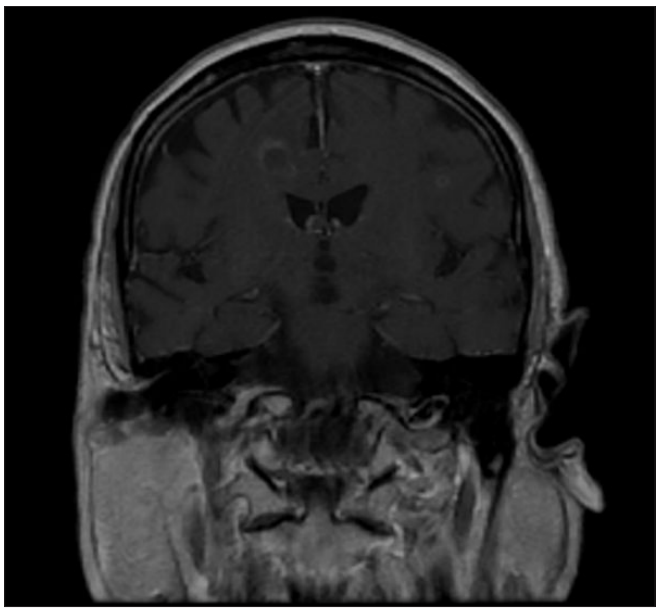

Resim 1. Kontrastlı koronal T1 ağırlıklı MRG'de bilateral sağda belirgin frontalde periferal kontrastlanan nodüler lezyonlar görülmektedir.

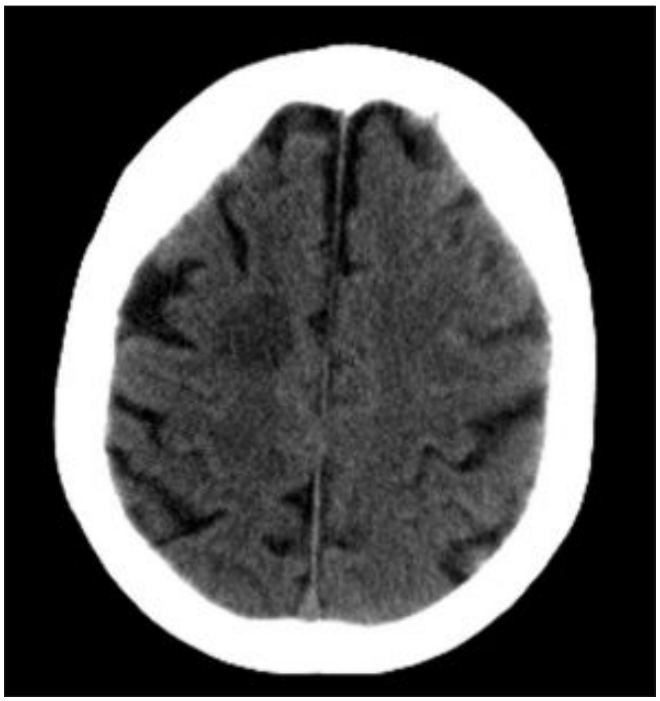

Resim 2. Kontrastsız serebral BT'de lenfoma tutulumu açısından şüpheli hipodens alan görülmektedir.

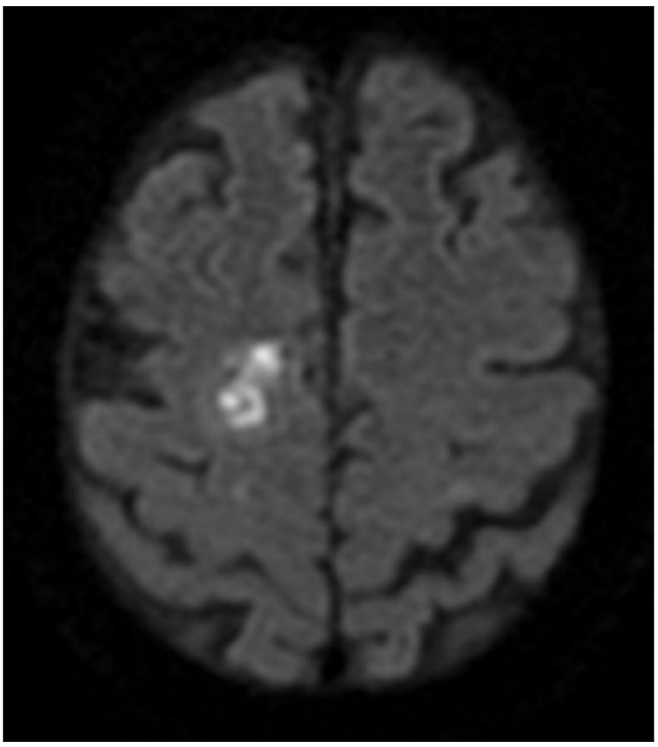

Resim 3. Diffüzyon ağırlıklı MRG'de sağ frontaldeki lezyonun periferal diffüzyon kısıtılaması görülmektedir.

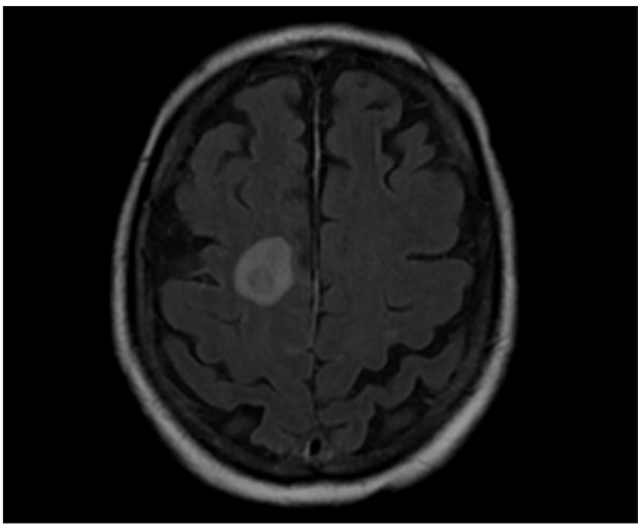

Resim 4. FLAIR sekansında sağ frontaldeki lezyonun çevresindeki ödem görülmektedir.

Resim 5. Toraks BT'de bilateral yamasal buzlu cam ve konsolidasyon tarzında infiltrasyon alanları görülmektedir.

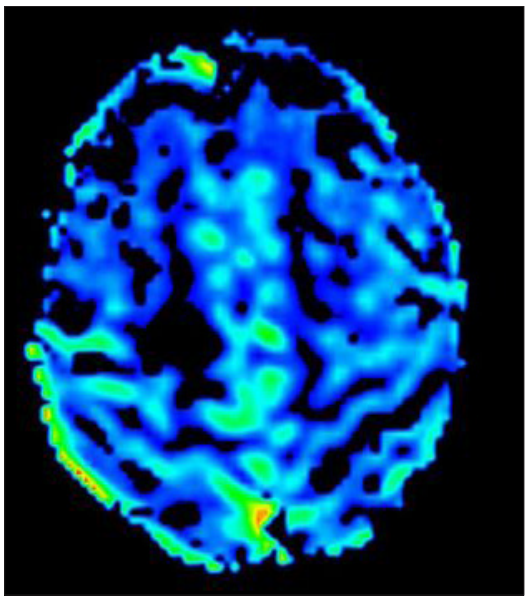

Resim 6. Perfüzyon ağırlıklı MRG'de sağ frontaldeki lezyonun hipoperfüzyonu görülmektedir.

Table 1. Son dönem laboratuvar değerleri

	WBC (1000/µl)	BUN (mg/dl)	Kreatinin (mg/dl)	AST (U/l)	ALT (U/l)	LDH (U/l)	CRP (mg/l))	Prokalsitonin (ng/ml))	Ferritin (mg/dl)	INR
20.08.2020	11.5	22.6	0.85	16	27	337	75.5	0.09	-	0.97
23.08.2020	16.3	32.4	1.09	35	35	426	195	0.55	-	1
25.08.2020	21.3	68.5	1.48	46	42	542	146	1.91	10190	1.07
27.08.2020	21.5	86	2.86	63	34	790	103	3.37	14766	1.22
29.08.2020	27.7	114.4	4.25	190	51	2049	185	3.77	>15000	1.13
30.08.2020	24.2	78.4	3.32	2503	809	7494	103	2.19	>15000	1.25
31.08.2020	20.3	43.8	2.2	4457	1326	-	92.8	3.25	>15000	1.63

Lenfomalar / Araştırmalar / Transplant Dışı Tedaviler/Biyolojisi

P-041 Referans Numarası: 115

YAYGIN LENFADENOPATİ İLE SUNULAN HIV İLİŞKİLİ HHV-8 POZİTİFLİĞİ BİRLİKTELİĞİNDE AYIRICI TANI: VAKA SUNUMU

Senem Maral[1], Bugra Sağlam[1], Mesut Tıglıoglu[1], Merih Reis Aras[1], Pınar Akyol[1], Berna Afacan Özturk[1], Umit Yavuz Malkan[1], Unsal Han[2], Murat Albayrak[1]

[1]Dışkapı Yıldırım Beyazıt Eğitim Araştırma Hastanesi, Hematoloji Bölümü, Ankara
[2]Dışkapı Yıldırım Beyazıt Eğitim Araştırma Hastanesi, Patoloji Bölümü, Ankara

Giriş: Ateş ve yaygın lenfadenopati, henüz tanısı konmamış insan immunyetmezlik virusu (HIV) ile enfekte hastaların kliniğe başvuru şikayetleri arasında yaygındır. Ayırıcı tanıda primer akut hastalığın bulgusu olabileceği gibi bağışıklık sisteminin baskılanmasına bağlı olarak fırsatçı enfeksiyonlardan kötücül lenfoid kökenli hastalıklara kadar geniş bir yelpaze karşımıza çıkmaktadır. Vakamızda human herpes virus-8 (HHV-8) pozitifliğine eşlik eden HIV ilişkili immun yetmezlik tablosunda gelişen yaygın lenfadenopati vakasında olası ayırıcı tanıları gözden geçirdik.

Vaka:Özgeçmişinde özellik olmayan 22 yaşında erkek hasta boyunda ve her iki koltuk altında ele gelen şişlik nedeni ile hematoloji polikliniğine başvurdu. Öyküsünde 3 haftadır devam eden aralıklı yüksek ateş, gece terlemesi, kilo kaybı olduğu ve şişliklerini bir hafta önce fark ettiği öğrenildi. Fizik muayenesinde her iki taraflı kasık ve koltuk altında, boyunda en büyüğü 4x3cm boyutta çok sayıda lenfadenopati izlendi. Traube alanı kapalı, dalak kot altı 3 cm ele gelmekteydi. Yaygın oral mukoziti mevcuttu. Laboratuvar testlerinde beyaz küre:3,2x10^3µ/L, nötrofil:1,47x10^3µ/L, hemoglobin:10,3 g/dL trombosit: 91x10^3 µ/L, sedimentasyon: 39 mm/saat, C-Reaktif Protein:101, ferritin:1435 ug/L saptandı. Periferik yayması sitopeni ile uyumluydu ve atipik hücre izlenmedi. Lenfoproliferatif hastalık öntanısı ile hastaya sağ koltık altı lenf nodundan tru-cut biyopsi yapıldı. Patolojik incelemede interfolliküler alanda belirgin vasküler proliferasyon ve bu proliferasyonla genişlemiş interfolliküler alanlar dikkati çekmekte, folliküler çevresinde daha çok lokalize olan plazma hücre artışı gözlendi. İmmünohistokimyasal boyamalarda tanımlanan follikülerin bir kısmının CD20, Bcl6, Ki67 ve Bcl2 boyamasının sekonder follikülerle uyumlu olduğu ve bir kısmının ise Bcl2, CD20 pozitif Bcl6 negatif Ki67 si düşük primer follikül morfolojisinde olduğu izlendi. Daha çok interfolliküler alanda CD5 ve CD3 pozitif T hücre varlığı dikkati görüldü. Perifolliküler CD38 pozitif olan plazma hücreleri lambda/kappa boyamada politipik boyanmakaydı. ISH-EBV negatif olup interfolliküler alandaki vasküler proliferasyon HHV-8 ile negatif iken plazma hücrelerine özgü HHV-8 pozitif boyandığı görüldü. (Resim1.2a,2b, 3,4). Patolojik bulgular eşliğinde hastada HHV-8 pozitifliğinin eşlik ettiği HIV ilişkili durumlar düşünüldü. Serum protein elektroforezi ve immunfiksasyon ile immunglobulin düzeyleri istenen hastanın poliklonal gammapatisi saptandı. Viral etyolojiyi değerlendirmek için Hepatit B, Epstein-Barr virus (IgG, IgM), HHV-8 ve HIV testleri istendi. Anti HIV Elisa (+) olan hastanın HIV doğrulama testi (+) olması üzerine ve HIV-RNA düzeyi çalışıldı. Ateşi devam eden hastanın tam kan sayımında CD4 düzeyi 274 µ/L, CD4/CD8 oranı %0.16 (aralık:1.08-2.81) ve viral yükü 1.5 x10^6 kopya/mL. olarak raporlandı. Akut HIV enfeksiyonu tanısı alan hasta kendi isteği ile dış merkezde takip edilmek üzere ayrıldı.

Tartışma: Lenfadenopati HIV ile enfekte hastalarda %35 oranla rastlanan en sık bulgudur (1). Ayrıcı tanısında akut HIV enfeksiyonu ilişkili lenfadenitler ilk sırayı almaktadır. Birlikteliğinde görülen hematolojik maligniteler genellikle yaygın büyük hücreli veya Burkit gibi agresif hodgkin dışı lenfomalardır (2). Tanı sırasında CD4+ lenfosit sayısının 200 hücre/mm^3 altında olması bağışıklığın belirgin baskılandığına işaret etmekte ve bu hastalarda plasmablastik, oral kavite, plevral kavite lefoması veya HHV-8 ilişkili kaposi sarkomu gelişmesine uygun zemin sağlamaktadır(3-5). Vakamızda perifolliküler ve interfolliküler alanda izlenen HHV-8 pozitif plazma hücre artışı çok odaklı castleman hastalığını ayırıcı tanıda akıla getirmektedir. Sonuç olarak, HIV ile enfekte HHV-8 pozitifliği saptanan vakaların ayırıcı tanısı bağışıklık sisteminin baskılanma düzeyine göre değişkenlik gösterdiği için doğru tanıya ulaşmak için sistematik bir yaklaşım izlenmelidir.

Anahtar kelimeler: HHV-8 virus enfeksiyonu, İmmun yetmezlik, Lenfadenopati

Kaynaklar

1.Nasser SS, Patil RK, Kittur SK. Cytomorphological analysis of lymph node lesions in HIV-positive patients with CD4 count correlation: a cross-sectional study. Acta Cytol. 2017;61(1):39–46

2.Dal Maso L, Franceschi S. Epidemiology of non-Hodgkin lymphomas and other haemolymphopoietic neoplasms in people with AIDS. Lancet Oncol 2003;4:110–9.

3. Bower M, Fisher M, Hill T, et al.. CD4 counts and the risk of systemic non-Hodgkin's lymphoma in individuals with HIV in the UK. Haematologica 2009;94:875–80.

4. Gloghini A, Dolcetti R, Carbone A. Lymphomas occurring specifically in HIV-infected patients: from pathogenesis to pathology. Semin Cancer Biol 2013;23:457–67.

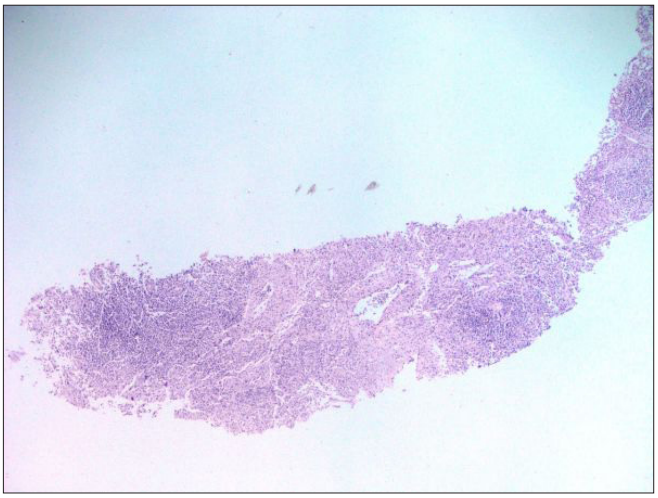

Resim 1. Matür görünümlü bir kısmı primer folikül morfolojisinde bir kısmı regrese foliküller arasında vasküler proliferasyon ve plazma hücre artışı.(H&Ex40)

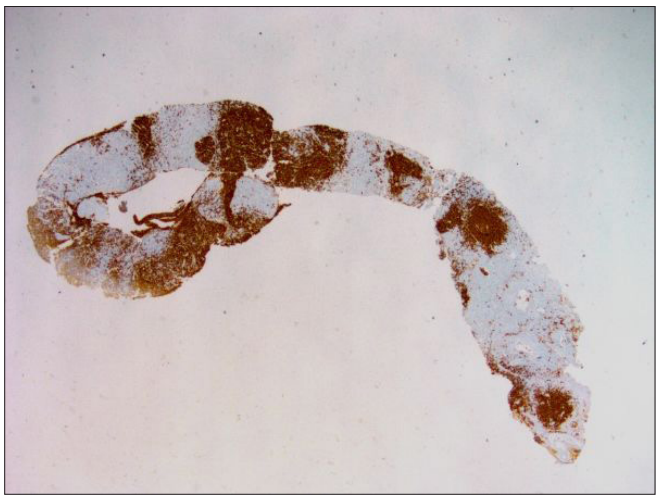

Resim 2. CD20 ve CD3 boyamada diffüzleşmemiş olağan lokalizasyonlarında B ve T hücrelerinin dağılımı (CD20X100) (CD3x100)

Resim 3. CD20 ve CD3 boyamada diffüzleşmemiş olağan lokalizasyonlarında B ve T hücrelerinin dağılımı (CD20X100) (CD3x100)

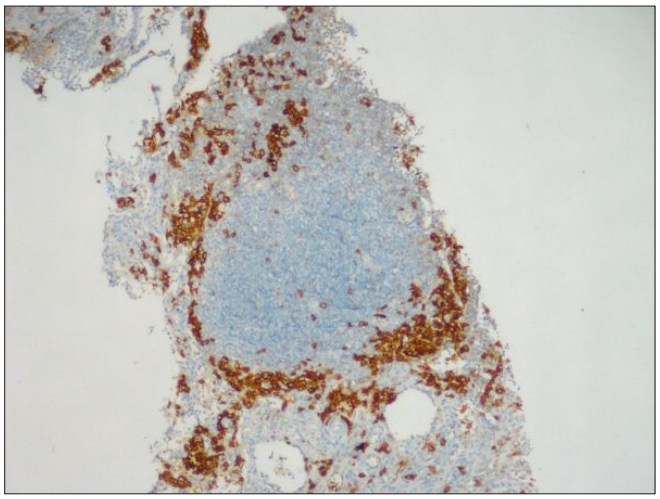

Resim 4. Perifoliküler CD138 positif plazma hücreleri (CD138x200)

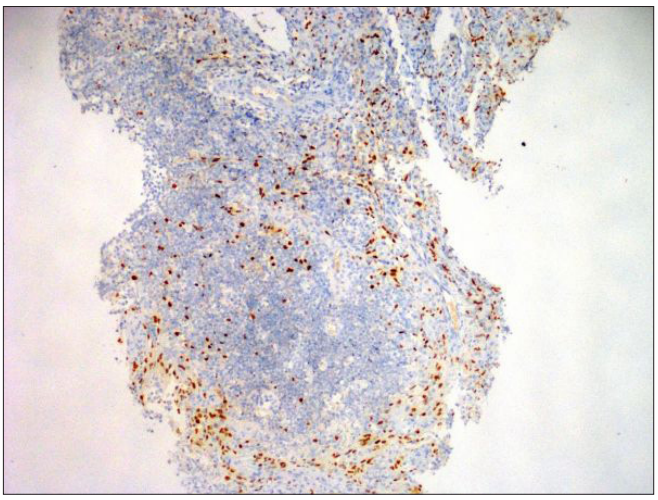

Resim 5. HHV8in nükleer pozitifliği (HHV8x200)

Multipl Myelom ve Plazma Hücre Hastalıkları

P-042 Referans Numarası: 61

TOKSİK HEPATİT NEDENİYLE TETKİK EDİLEN HASTADA NADİR BİR PLAZMA HÜCRE DİSKRAZİSİ: IG M MGUS

İstemi Serin[1], **Vahit Can Çavdar**[2]

[1]*Sağlık Bilimleri Üniversitesi, İstanbul Eğitim Ve Araştırma Hastanesi, Hematoloji Kliniği*
[2]*Sağlık Bilimleri Üniversitesi, İstanbul Eğitim Ve Araştırma Hastanesi, İç Hastalıkları Kliniği*

Giriş: Monoclonal Gammopathy of Undetermined Significance (MGUS); klinik olarak asemptomatik plazma hücre çoğalması ile seyreden bir lenfoplazmositik proliferatif bozukluktur. Serum monoklonal protein (M -Proteini) 3 gr/dl altında olması; kemik iliğinde %10 'un altında monoklonal plazma hücresi bulunması ve organ hasarı bulunmaması durumunda tarif edilen premalign bir süreçtir. Biz de vaka sunumumuzda, toksik hepatit ön tanısı ile ileri tetkik edilen ve Ig M MGUS tespit edilen bir hastadan bahsetmekteyiz.

Olgu: Bilinen kronik böbrek yetersizliği dışında hastalığı bulunmayan 65 yaşındaki kadın hasta iç hastalıkları polikliniğine yorgunluk ve halsizlik şikayetleri ile başvurdu. Biyokimya sonuçlarında; beyaz küre 4.910 /mm3, hemoglobin (Hb) 12.1 gr/dl, kreatinin 1.34 mg/dL,üre 47 mg/dL, aspartat aminotransferaz (AST) 68 U/L, alanin aminotransferaz(ALT) 76 U/L, alkalen fosfataz (ALP) 149 U/L, gama glutamil transferaz (GGT) 81 U/L, laktat dehidrogenaz (LDH) 200 U/L, kreatin kinaz (CK) 107 U/L, total bilirubin: 1.85 mg/dL, direkt bilirubin: 0.84 mg/dL olduğu görüldü. Karaciğer enzim yüksekliği nedeniyle, öncelikle ayırıcı tanıda akut hepatit düşünülmüş olup, viral etiyolojiler dışlandı. Hastada otoimmün hepatit ve biliyer karaciğer hastalıklarının ayırıcı tanısı amacıyla antinükleer antikor (ANA), anti mitokondriyal antikor (AMA tip1-2), anti düz kas antikoru (ASMA), anti karaciğer böbrek mikrozomal antikoru (Anti-LKM), perinükleer anti nötrofilik antikor (p-ANCA) bakıldı ve negatif sonuçlandı. İlaveten seruloplazmin düzeyi, idrar bakırı, serum demir ve demir bağlama kapasiteleri normal, göz muayenesi ve kranyal magnetik rezonans (MR) görüntülemesinde özellik olmayan hastada, demir veya bakır birikim hastalıkları da düşünülmedi. Üst batın MR ve MR kolanjiografisinde özellik yoktu. Hipergammaglobulinemisi ve serum protein elektroforezinde M piki olduğu görülen hastaya AMA negatif primer biliyer kolanjit (PBK) ön tanısı ile karaciğer biopsisi yapıldı. Yapılan karaciğer biopsisinde ön planda ilaç/toksinle ilişkili hasar düşünüldü, otoimmun hepatit veya kolanjiti destekleyici bulguya rastlanmadı. Hastanın istenilen diğer tetkiklerinde Ig M 9.49 g/L (normal aralık: 0.4-2.3), total protein 7.31g/dl, albümin 4.63g/dl, sedimentasyon 73 mm/saat ve beta-2mikroglobülinin 5.28 mg/L olduğu görüldü. Bu sebeple hematoloji kliniğine konsulte edilen hastanın protein elektroforezinde M piki, serum immunfiksasyon elektroforezi ise Ig M kappa monoklonalitesi tespit edildi. Serum serbest kappa hafif zinciri ise 37.5 mg/L (3.3-19.4) idi. Yapılan kemik iliği biopsisinde %7 oranında IgM Kappa monoklonalitesi gösteren plazma hücresi görülmüş olup, IgM MGUS olarak raporlandı.

Tartışma ve Sonuç: Otoimmün hepatit (OIH), serumda otoantikorların varlığı serum immünoglobulin ve hepatik enzimlerin yüksekliği ile

karakterize bir hastalıktır. Karaciğerdeki karakteristik bulguları; interface hepatit, lenfositlerin ve plazma hücrelerinin infiltrasyonu ve rozet oluşumunu içerir. Yükselmiş serum gama-globülin seviyeleri veya serum İgG seviyesinin 2 gr /dl'nin üzerinde olması ile karakterizedir. Akut hepatit ile başvuran hastalarda viral etiyolojiler, toksik sebepler ve birikim hastalıkları irdelenmelidir. Hipergammaglobulinemi otoimmun etiyolojileri desteklese de, iki nadir hastalığın birlikteliğini düşünmek ve plazma hücre diskrazileri açısından da irdelemek gerekebilir. Bu noktada karaciğer biopsisi patoloji bulguları oldukça önemli tanısal özellik taşımaktadır.

Anahtar kelimeler: Plazma Hücre Diskrazisi, MGUS, Ig M

Kaynaklar

1. Rajkumar SV, Dimopoulos MA, Palumbo A, et al. International Myeloma Working Group updated criteria for the diagnosis of multiple myeloma. Lancet Oncol. 2014;15(12):e538-e548. doi:10.1016/S1470-2045(14)70442-5.
2. Kyle RA, Larson DR, Therneau TM, et al. Long-Term Follow-up of Monoclonal Gammopathy of Undetermined Significance. N Engl J Med. 2018;378(3):241-249. doi:10.1056/NEJMoa1709974.
3. Dispenzieri A, Katzmann JA, Kyle RA et al. Prevalence and risk of progression of light-chain monoclonal gammopathy of undetermined significance: a retrospective population-based cohort study [published correction appears in Lancet. 2010 Jul 31;376(9738):332]. Lancet. 2010;375(9727):1721-1728. doi:10.1016/S0140-6736(10)60482-5.
4. Newsome PN, Cramb R, Davison SM, et al. Guidelines on the management of abnormal liver blood tests. Gut. 2018;67(1):6-19. doi:10.1136/gutjnl-2017-314924.
5. Stirnimann G, Kessebohm K, Lauterburg B. Liver injury caused by drugs: an update. Swiss Med Wkly. 2010;140:w13080. Published 2010 Sep 24. doi:10.4414/smw.2010.13080.
6. Hennes EM, Zeniya M, Czaja AJ, et al. Simplified criteria for the diagnosis of autoimmune hepatitis. Hepatology. 2008;48(1):169-176. doi:10.1002/hep.22322.

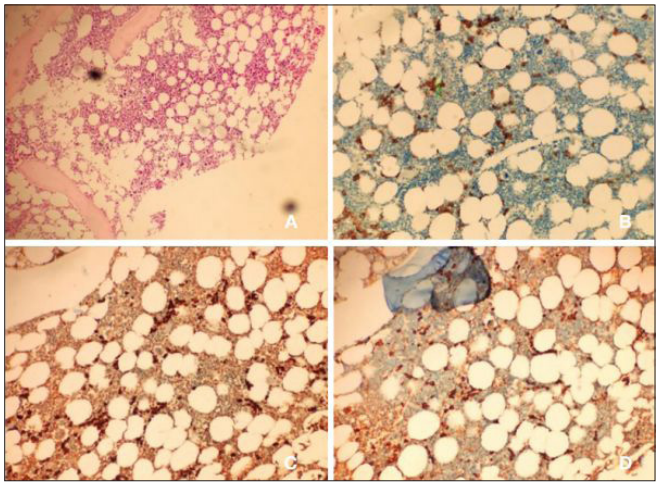

Resim 1. Kemik İliği Biopsi Kesitleri: A. Hematoksilen&Eozin, B. CD-138, C. Kappa Hafif Zincir, D. Immunglobulin M

İnfeksiyon ve Destek Tedaviler

P-043 Referans Numarası: 117

NADİR BİR HASTANE İNFEKSİYONU VE SEPSİS ETKENİ: SPHINGOMONAS PAUCIMOBILIS (OLGU SUNUMU)

Şebnem İzmir Güner

Memorial Şişli Hastanesi, Erişkin Kemik İliği Nakil Ünitesi-hematoloji Kliniği,istanbul

Giriş: Sphingomonas paucimobilis sarı pigment oluşturan, aerobik, nonfermentatif, spor oluşturmayan oksidaz ve katalaz pozitif çok yavaş hareketli gram-negatif bir basildir (1).En sık, bakteremi ve sepsis olmak üzere pnömoni, peritonit, üriner sistem enfeksiyonu, kateter ilişkili enfeksiyon ve yumuşak doku enfeksiyonlarına neden olabilmektedir. Sağlıklı ve immün sistemi baskılanmış bireylerde enfeksiyona yol açabilmektedir. Özellikle, hastane su sisteminin kolonizasyonu ile ilişkilendirilen bu bakterinin hematoloji ve onkoloji ünitelerinde immünsüpresif hastalarda salgınlara yol açtığı kaydedilmiştir (2,3) Bu bildiride, Sphingomonas paucimobilis'in etken olduğu, sepsis gelişen 3 kere Allogeneik KİT olan bir olgu sunulmuştur.

OLGU:29 yaşında erkek hasta,MDS zeminde gelişen AML M5 tanısı ile standart indüksiyon ve konsolidasyon kemoterapisi sonrası remisyona girmesi üzerine hastaya HLA tam uyumlu,cinsiyet uyumlu akraba dışı donörden Allojenik KİT yapılmıştır.D+112'ci gününde halsizlik ve yüksek ateş nedeniyle hastaneye başvuran hastaya yapılan tetkiklerine engraftmen kaybı ve MDS tanısının tekrar konulması üzerine hasta 9/12 HLA uyumlu babasından Haploidentik Allojenik KİT yapılmıştır.Posttransplant 60. gününde 2. kere yapılan kimerizm kontrolünde greft kaybı ve tekrar MDS tanısının konulması üzerine hastaya 3. kere HLA tam uyumlu ve cinsiyet uyumlu akraba dışı donörden Allojenik KİT yapılmıştır.Posttransplant 12.gününde ateşlenen ve prokalsitonin 120'ye kadar yükselen hastanın alınan kan kültüründe Sphingomonas paucimobilis üremiştir,hastaya antibiyogram sonucuna göre aminoglikozid ve tygacylin başlanmıştır. Bu tedavi altında yapılan kültür kontrollerinde ürememe olmamıştır.Bu hastanın oldukça fazla miktar ve sürede immunsupresif tedavi alması bu etkenin üremesine zemin hazırlaması bakımından ilgi çekicidir.

Tartışma: S.paucimobilis ilk olarak Yabuuchi ve ark. tarafından 1990 yılında tanımlanmıştır (4). Takeuchi ve ark. tarafından Sphingomonas sensu stricto, Sphingobium, Novosphingobium ve Sphingopyxis olmak üzere dört cinsi olduğu belirtilmiştir (5).Günümüzde 30'dan fazla tür Sphingomonas cinsi içinde bulunmaktadır. Son yıllarda hastane kaynaklı infeksiyonlarda önem kazanan bir bakteridir.Bakteriyemi/sepsis, ventilatör ilişkili pnömoni, miyozit, peritonit, postoperatif endoftalmit, kateter ilişkili infeksiyonlar bildirilmiştir. Ryan ve Adley tarafından yayınlanmış olan çalışmada S.paucimobilis'in etken olarak bildirildiği makaleler değerlendirilmiştir (6).Toplam 240 olguda kolonizasyon ve infeksiyon durumu değerlendirildiğinde 52 olguda 55 infeksiyon odağı saptandığı bildirilmiştir. Bu çalışmada bakteriyemi/sepsis ve peritonit başlıca görülen klinik formlar olarak dikkati çekmektedir. Olgumuza benzer şekilde bakteriyemi/sepsis saptanmıştır. Olguların %46'sında infeksiyonun hastane kaynaklı olduğu, %50 olguda ise kaynağın açıklanamadığı belirtilmiştir. S.paucimobilis sıklıkla immunsupresyon, malignite, diyabet gibi ek hastalığı olan kişilerde olabileceği gibi sağlıklı kişilerde de görülebilmektedir. Tayvan'da yapılan bir çalışmada S.paucimobilis'in neden olduğu 16 bakteriyemi olgusu değerlendirilmiş ve altta yatan hastalıklar olarak %57.1 olguda malignite, %40.5 olguda immünosüpresif tedavi varlığı ve %11.9 olguda diyabet saptanmıştır. Olgumuz 3 kere Allogeneik KİT olan ağır immunsuprese bir hastadı idi ve üreme kan kültüründe görülmüştür. S.paucimobilis tetrasiklin, kloramfenikol, kotrimoksazol, karbapenem ve aminoglikozitlere genellikle duyarlıdır. Üçüncü kuşak sefalosporinlerle kinolonlara duyarlılığı ise değişkendir. Hastanemizde izole edilen kökenin aminoglikozidlere, kinolonlara, karbapenemlere ve sefepime duyarlı,kolistine dirençli olduğu görülmüştür. Olgumuz aminoglikozid ve tygacylin tedavisi altında sepsisten çıkmıştır.S.paucimobilis'in toplum ve hastane kaynaklı nadir bir infeksiyon etkeni olduğu, uygun tedavi seçenekleri için duyarlılık paterninin mutlaka çalışılması gerektiği unutulmamalıdır.

Anahtar kelimeler: Sphingomonas paucimobilis,nadir enfeksiyon kaynağı

Kaynaklar

1. Bulut C, Yetkin MA, Koruk ST, Erdinç FS, KarakoçEA: Nadir bir hastane kaynaklı bakteriyemi etkeni, Mikrobiyol Bült 2008;42(4):685-8.
2. Kuo IC, Lu PL, Lin WR et al: Sphingomonas paucimobilis bacteraemia and septic arthritis in a diabetic patient presenting with septic pulmonary emboli, J Med Microbiol 2009;58(9):1259-63.
3. Lin JN, Lai CH, Chen YH et al: Sphingomonas paucimobilis bacteremia in humans: 16 case reports and a literature review, J Microbiol Immunol Infect 2010;43(1):35-42.
4. Yabuuchi E, Yano I, Oyaizu H, Hashimoto Y, Ezaki T, Yamamoto H: Proposals of Sphingomonas paucimobilis gen. nov. and comb. nov., Sphingomonas parapaucimobilis sp. nov., Sphingomonas yanoikuyae sp. nov., Sphingomonas adhaesiva sp. nov.,Sphingomonas capsulata comb. nov., and two genospecies of the genus Sphingomonas,Microbiol Immunol 1990;34(2):99-119
5. Takeuchi M, Kawai F, Shimada Y, Yokota A:Taxonomic study of polyethylene glycol-utilizing bacteria: emended description of the genus Sphingomonas and new descriptions of Sphingomonas macrogoltabidus sp. nov.,Sphingomonas sanguis sp. nov. and Sphingomonas terrae sp. nov., Syst Appl Microbiol 1993;16:227-38.
6. Ryan MP, Adley CC: Sphingomonas paucimobilis:a persistent Gram-negative nosocomial infectious organism, J Hosp Infect 2010;75(3):153-7.

■ Lenfomalar / Araştırmalar / Transplant Dışı Tedaviler/Biyolojisi

P-044 Referans Numarası: 227

COVID19 PANDEMİSİNDE İLERİ EVRE, YÜKSEK RİSKLİ LENFOMA HASTALARIMIZDA İLK SIRA TEDAVİDE BRENTUKSİMAB VEDOTİN DENEYİMİMİZ

Nermin Keni Begendi[1], Fatoş Dilan Atilla[1], Mustafa Duran[1], Mustafa Erol[2]

[1]S.b.ü Konya Eğitim Ve Araştırma Hastanesi Hematoloji Bölümü
[2]S.b.ü Konya Eğitim Ve Araştırma Hastanesi Nükleer Tıp Bölümü

Diğer virüs enfeksiyonlarından farklı olarak COVID19 'un gürültülü seyri ve artmış mortalitesi dikkat çekici olup, dünya genelinde virüs ile mücadele kapsamında immunplazma ve birçok tedavi seçeneğinin araştırılma ve kullanılma ihtiyacını doğurmuştur. COVID19 enfeksiyonunun hem doğal immünite, hem de adaptif spesifik immünite üzerine olumsuz etkileri olduğu bilinmektedir. Hematolojik maligniteli hastalarda COVID hastalığının seyri net olarak bilinmemekle birlikte, bu hasta grubunda daha ağır klinik seyir dikkati çekmektedir. COVID19 pandemisi sürecinde hematolojik maligniteli hastaların tedavi yönetimini modifiye etme gerekliliği ortaya çıkmıştır. Standart olarak uygulanan yoğun kemoterapi rejimlerinden bu dönemde uzak durulması yaklaşımı birçok konsensüs tarafından kabul görmüştür. Komorbiditelerin eşlik ettiği malign hastalarda daha dikkatli olunmalı, kemoterapi rejimleri akciğere toksik olan ilaçlardan uzak durularak, daha az yoğunluklu protokollerden oluşmalıdır. Pandemi sürecinde bulaş riskini azaltmak amacıyla, hastane vizit ve yatışlarının minimuma indirilmesi amaçlanmış olup, malign hastaların daha çok ayaktan tedavi rejimleri ile takibi uygun görülmüştür. Sunumda; COVID pandemi sürecinde merkezimizde lenfoma tanısı konulan ileri evre, yüksek riskli 3 hastada ilk sıra tedavide brentuksimab deneyimimiz anlatılacaktır. Vakalar: Vaka1: 27yaş K, N.R Nisan 2020'de inguinal LN eksizyonu; Nodüler sklerozan HL, evre4, IPI skoru: 4 saptanan olguya standart olarak ABVD başlandı. Pandemi sürecinde bleomisinin akciğer toksisitesi göz önünde bulundurularak daha az toksik ve etkin olan brentuksimab vedotin ile kombine tedavi planlandı, bakanlıktan onay alınarak 1.Kür 2. uygulamasından başlanarak brentuksimab 1,2 mg/kg/gün dozunda 15 günde bir şeklinde verildi (AAVD rejimi uygulandı). 2 kür sonrası interim PET/BT de tama yakın yanıt gözlenen olgunun tedavisine devam edildi. 5.kürü biten hastanın şikayetleri tama yakın kaybolmuş olup tedavisi devam etmektedir. Vaka2: 36yaş E, S.Y Mayıs 2020' de servikal LN eksizyonu: mikst sellüler tip HL, evre4 ve yüksek riskli olan olguya pandemi sürecinde kılavuzlarda önerilen standart ABVD rejimi başlandı. İlk kürü sırasında bakanlıktan brektuksimab için onay alındı. Hastanın 2.Küründe bleomisin akciğer toksisitesi riski nedeni ile tedaviden çıkarılmış olup, yerine brentuksimab 1,2 mg/kg/gün, 15 günde bir olarak verildi. 3.Kür sonrası PET/BT de tam metabolik yanıt gözlenen olgunun brektuksimab içeren kombinasyon tedavisi (AAVD) devam etmektedir. Vaka3: 55yaş E, H.K Haziran 2020' de servikal konglemere LN'dan eksizyonel bx: ALK negatif, CD30(+), Anaplastik periferik T hücreli lenfoma, evre4, IPI skoru yüksek, kötü prognostik belirteçleri olan hastaya pandemi sürecinde yüksek riskli hastalık göz önünde bulundurularak CHOP+ etopozid kombine tedavisi başlandı. Kürü devam ederken bakanlıktan ilk sırada brentuksimab tedavisi için onay alındı. İkinci ve üçüncü kürlerinde 3 haftada bir verilen CHOP tedavisine brentuksimab 1,8mg/kg/gün dozunda eklendi. 24.08.2020'de çekilen PET/BT de tam metabolik yanıt gözlenen olguda periferik nöropati yan etkisi nedeni ile kalan kürlerinde brentuksimaba 1,2 mg/kg/gün olarak azaltılmış dozda devam edilmesi planlandı.Tartışma: COVID pandemi sürecinde malign hematolojik hastalıkların tedavi ve takiplerinde hastalara daha az toksik, daha az yoğunluklu tedavi modaliteleri uygulanmaya başlanmıştır. Özellikle HL'da bleomisinden uzak durulması amaçlanarak yerine daha az toksik ve etkin olan brentuksimab verilmesi uygun görülmüştür. Brentuksimab verilen olgularımızda yüz güldürücü sonuçlar elde edilmiş olup çok ciddi advers olay gözlenmemiştir.COVID19 pandemisinde kemoterapi sürecindeki hastaların tedavisinde ajan ve doz seçiminin dikkatli yapılması gerekmektedir. Pandemi döneminde, ileri evre yüksek riskli HL ve CD30(+) periferik T hücreli lenfomaların tedavisinde ilk sırada brentuksimab vedotin ile kombine rejimler standart tedavi modalitesi olarak uygulanabilir.

Anahtar kelimeler: COVID19 pandemisi, ileri evre lenfomalar, hodgkin lenfoma, brentuksimab vedotin

Kaynaklar

1. Wang H, Zhang L. Risk of COVID-19 for patients with cancer The Lancet Oncology March 2020, S1470-2045(20) 30149-2.
2. Willan J, King AJ, Jeffery K, Bienz N. Challenges for NHS hospitals during covıd-19 epidemic. BMJ. 2020;20(368):m1117.
3. Willan J, King AJ, Hayes S, Collins GP, Peniket A. Care of haematology patients in a COVID-19 epidemic. BR J Haematol. 2020
4. Stefan K. Barta, Jerald Z. Gong, Pierluigi Porcu. Brentuximab vedotin in the treatment of CD30+ PTCL Blood (2019);134 (26): 2339-2345.
5. Younes A, Connors JM, Park SI, Fanale M, O'Meara MM, Hunder NN, Huebner D, Ansell SM. Brentuximab vedotin combined with ABVD or AVD for patients with newly diagnosed Hodgkin's lymphoma: a phase 1, open-label, dose-escalation study. Lancet Oncol. 2013 Dec;14(13):1348-56. doi: 10.1016/S1470-2045(13)70501-1.
6. Ranjana Advani, Nancy Bartlett, Leo Gordon, Kara Kelly, Peter Johnson, Kerry Savage, Laurie Sehn, and Jane Winter. AMERICAN SOCIETY of HEMATOLOGY, COVID-19 Resources, COVID-19 and Hodgkin Lymphoma. (Version 3.1; last updated August 4, 2020)

■ Lenfomalar / Araştırmalar / Transplant Dışı Tedaviler/Biyolojisi

P-046 Referans Numarası: 229

İKİ OLGU SEBEBİYLE HEMATOLOJİK KANSERLERİN AİLESEL GEÇİŞİNE BİR BAKIŞ

Volkan Baş, Sedanur Karaman Gülsaran, Ufuk Demirci, Elif Gülsüm Ümit, Hakkı Onur Kırkızlar, Ahmet Muzaffer Demir

Trakya Üniversitesi Tıp Fakültesi Hematoloji Bd

Giriş: Malign hastalıklar ailesel geçişi uzun yıllardır incelenmiş ve bazı hastalıklarda kesin kanıtlarla ortaya konmuştur. Genetik geçişi kanıtlanmış miras kanserlerde ilgili gen tüm etkilenen aile bireylerinde gösterilebilmekle birlikte, bazı hastalıkların aynı ailede ortaya çıkışının ortak çevresel faktörlere ve diğer genetik nedenlere bağlanmıştır. Tüm kanserlerin %5-10 kadarı miras hastalık olarak tanımlanabilmektedir, bazı kalıtsal mutasyonlar ile ailesel kanser sendromları tanımlanmıştır. En iyi tanımlanmış genetik geçişli olanları meme ve kolorektal kanser olmakla birlikte hematolojik kanserlerde de ailesel ilişki saptanmıştır. Biz de kliniğimizde izlemiş olduğumuz bir yıl arayla tanı almış annenin hodgkin dışı lenfoma ve oğlunun hodgkin lenfoma olduğu iki hastayı inceleyerek, hematolojik kanserlerin ailesel geçişine dikkat çekmek istedik.

Olgu Sunumu: 45 yaşında bayan hasta, 2015 yılında yüz sağ yanak üzerine gelişen ağrılı 3 *2 cm lik şişlik nedeniyle tetkik edilmiş. Bilgisayarlı tomografide sağ maksiller sinüsü tamamen dolduran, kemik yapıları destrükte eden, ağız boşluğu ve bukkal mukozaya ulaşan 6 cm boyutunda malign karakterli kitle tespit edilmiş. Plastik Cerrahi tarafından sert damağı da içerecek şekilde sağ maksillektomi yapılmış. Patoloji sonucu diffüz büyük B hücreli lenfoma olarak sonuçlanan hasta Evre 2E olarak R- CHOP kemoterapisi başlandı. 3 kür tedavi sonrası PET-BT ile tama yakın metabolik yanıt sağlanan hastaya toplam 8 kür kemoterapi verildi ve remisyonda olarak izlenmeye devam etmektedir.

Yukarıda bahsedilen hastanın oğlu, 19 yaşında, 2016 yılında tesadüfi saptanan nötrofilik lökositoz ve eozinofili nedenli başvurdu. Diyaframın her iki tarafında lenf nodları, akciğerde nodüler FDG alan tutan nodüler alanlar ile hepatosplenomegali tespit edildi. Tetkiklerinde E.vermicularis tespit edilen hastaya albendazol tedavisi düzenlenmiş. Servikal lenf nodu biyopsisi mikst selüler hodgkin lenfoma olarak raporlanan, evre 3ES hastaya 8 kür R-CHOP kemoterapisi verildi, tam yanıtlı olarak değerlendirilerek takip edildi. Takibinde 2020 yılı Ocak ayında yeni gelişen servikal lenf nodları olması üzerine yapılan biyopside, zayıf PAX 5 ekspresyonu ile kuvvetli CD30 ve EBER pozitifliği saptandı. Evre 3S hastalık izlenen hastaya 2 kür kurtarıcı tedavi verildikten sonra tam yanıtlı olarak değerlendirilerek otolog kök hücre yapılmak üzere nakil merkezine yönlendirildi.

Tartışma: 2019 yılında İsveç sağlık kayıtlarından 57 yıllık bir dönemde hematolojik kanser tanısı alan 153.115 hastanın incelemesinde %4.1 ailesel ilişki saptanmıştır. Ailedeki tanının bir diğer akrabada ortaya çıkma riski; en yüksek mikst selüler hodgkin lenfomada saptanmıştır. Ailede hematolojik hastalık varlığında başka aile üyesinde ortaya çıkabilecek tüm hematolojik hastalıklar için rölatif risk %4.3 tespit edilmiş olup, en yüksek oranda ise KLL ve NHL"de bildirilmiştir. KML, miyelfibroz ve t hücreli lenfomalarda risk arttığına dair kanıt bulunmamış. 45 yaş altı, aynı cinsiyet kardeşlerde riskin en yüksek olduğu tespit edilmiş. Ailesel lenfomalarda ortak HLA-1 sınıfına ait genlerin kümelendiği gösterilmiştir. Bunun yanında sitokrom p450 enzim sistemi ve glutatyon S-transferaz sisteminin akrabalar arasında benzer olmasının; maruziyete bağlı kimyasal detoksifaksyon etkisi ile ailesel artışa katkı sağlayabileceği öne sürülmüştür. İmmün yetmezlik sendromları ve otoimmün hastalıklar gibi ailesel eğilim

gösteren hastalık gruplarının varlığında da malignitelerin ve hematolojik hastalıkların akraba gruplarında artış gösterdiği kanıtlanmıştır.Tüm bu kanıtlar ışığında, ailesel hematolojik kanserlerin daha yakından incelenmesi ile sporadik hastalarda saptanamayan genlerin ve yolakların aydınlatılmasına imkan oluşabilir. Ayrıca yeni moleküler belirteçler ve terapötik hedefler için de bilgi sağlanabilir. Yeni nesil dizileme gibi yöntemler ile ailesel hastalıklardaki genetik anormallikler hakkında önümüzdeki yıllarda daha çok bilgi sahibi olmak mümkün olacaktır.

Anahtar kelimeler: lenfoma, ailesel kanser, genetik hastalıklar

Kaynaklar

1. Sud A, Chattopadhyay S, Thomsen H, et al. Analysis of 153,115 patients with hematological malignancies refines the spectrum of familial risk. Blood. 2019 Aug 8
2. Rina Siddiqui, MD, Kenan Onel, MD, PhD, Flavia Facio, MS, and Kenneth Offit, MD.The Genetics of Familial Lymphomas.
3. James R. Cerhan, Susan L. Slager,Familial predisposition and genetic risk factors for lymphoma Division of Epidemiology, Department of Health Sciences Research, 2 Genetic Epidemiology and Risk Assessment Program, Mayo Clinic Comprehensive Cancer Center, Division of Biomedical Statistics and Informatics, Department of Health Sciences Research, Mayo Clinic, Rochester, MN
4. M Fallah, E Kharazmi, E Pukkala, S Tretli, JH Olsen, L Tryggvadottir, K Sundquist,K. Hemminki.Familial risk of non-Hodgkin lymphoma by sex, relationship, age at diagnosis and histology: a joint study from five Nordic countries

Kırmızı Hücre Fizyolojisi ve Bozuklukları

P-047 Referans Numarası: 118

TEDAVİYE DİRENÇLİ EVANS SENDROMU İLE BİRLİKTE FAKTÖR 12 EKSİKLİĞİ OLAN OLGU SUNUMU

Emel İşleyen, Funda Ceran, Ahmet Kürşad Güneş, Simten Dağdaş, Gülsüm Özet

Ankara Şehir Hastanesi, Hematoloji Kliniği

Giriş: Evans sendromu (ES), "sıcak" otoimmün hemolitik anemi, otoimmün trombositopeni ve/veya otoimmün nötropeni ile karakterize nadir bir hastalıktır. Bu sendromda, antikorlar ve / veya kompleman, eritrosit zarlarının parçalanmasına neden olarak ilerleyici eritrosit hasarına ve hemolitik anemiye yol açar. Antiplatelet otoantikorların aynı anda üretilmesi nedeni ile hastalarda trombosit sayısında azalma gözlenir. ES başlangıçta klinik değişkenlik gösteren heterojen bir kronik hastalık olup tipik seyri spontan remisyonlar ve alevlenmeler ile karakterizedir.Hageman faktörü (faktör XII), aktive parsiyel tromboplastin zamanı (aPTT) ile ölçülen intrinsik pıhtılaşma sisteminin aktivasyonunda rol alır. Faktör XII eksikliğinin kendi başına kanama komplikasyonlarına neden olduğu bilinmemektedir, daha çok paradoksal ölümcül tromboembolik komplikasyonlarla ilişkilidir. Biz bu vaka sunumunda, faktör 12 eksikliği tanısı olan ve tedaviye dirençli relaps ES olgusunu sunmayı amaçladık.

Olgu Sunumu: 34 yaşında kadın hasta Nisan 2020' de acil servise baş ağrısı ve halsizlik şikayeti ile başvurdu. Başvuru anında konjunktivalar ikterik, cilt ileri derecede soluk ve hasta halsiz görünümdeydi. Özgeçmişinde ES, faktör 12 eksikliği ve splenektomi öyküsü mevcuttu. Fizik muayenesinde alt ekstremitelerde peteşi saptandı, karaciğer ve dalak palpe edilemedi. Hastanın bakılan tetkiklerinde Hb: 3,2 g/dl, trombosit: 13000 idi. Kan biyokimyasında total bilirubin 4,7mg/dl, direkt bilirubin 0,6mg/dl, LDH 2333 U/L olup diğer parametreler normaldi. Tam idrar tetkikinde Hb 3+,eritrosit 38 idi. Sedimentasyon 6 mm/saat, retikülosit 4,53%bulundu. Direkt ve indirekt Coombs (+) idi. TORCH grubu antikorları, monotest, viral hepatit belirleyicileri negatifti. Faktör 12 düzeyi %3, antinükleer antikor 1/100 ve antiDNA (-) idi. Kan haptoglobulin düzeyi 0,5 saptandı. Hastanın öyküsü incelendiğinde 2005 yılında ES ve faktör 12 eksikliği tanısı aldığı ve ES nedeni ile steroid, 2009 steroide yanıtsız relaps nedeni ile splenektomi yapıldığı, 2011 yılında relaps ES tanısı ile steroid, 2017 yılında 3. relaps nedeni ile steroid, intravenöz immünoglobulin (IVIG) ve rituximab tedavisi uygulandığı görüldü. 3 yıldır remisyonda izlenen hastaya mevcut labaratuar değerlerine yol açacak ikincil nedenlerin dışlanması sonrası relaps ES tanısı ile 1 mg/kg dozunda metilprednizolon, 5 gün IVIG tedavisi ve folik asit tedavisi verilmesine rağmen anemi, trombositopenisi devam etmesi üzerine plazmaferez tedavisi başlandı. Faktör 12 eksikliği eşlik eden hastada plazmaferez sonrası kanama veya tromboz gözlenmedi. Ancak plazmaferez yanıtsız olması nedeni ile haftalık Rituximab tedavisi başlandı. Hemodinamisi, anemi ve trombositopenisi düzelen hastanın 2 ay sonra poliklinik kontrolünde Hb:12,5 WBC:5890, trombosit:473000, indirekt coombs +2, direkt coombs +4 saptandı.

Tartışma ve Sonuç: ES çocuk ve yetişkinlerde görülebilen, genellikle kronik seyreden hala patofizyolojisi tam aydınlatılamayan, otoimmün bir hastalıktır.Klinik fenotip, hemoliz (ateş, solukluk, sarılık, uyuşukluk) ve trombositopeniye (peteşi, morarma ve mukokutanöz kanama) bağlı semptomları içerir. Fizik muayenede, lenfadenopati, hepatomegali ve / veya splenomegali saptanabilir. Bu belirtiler kronik veya aralıklı olabilir ve akut alevlenmeler sırasında ortaya çıkabilirHem birincil hem de ikincil ES olgularında, tanı sonrası ilk yıl içinde %30'luk bir ölüm oranı vardır ve en az beş yıla kadar bu oran ikiye katlanır. Yeni tanı ya da alevlenme ile gelen hastalarda ilk tedavi 1-2 mg/kg prednisondur. Steroid yanıtsız hastalarda IVIG tedavisi başlanır. Kortikosteroidlere ve IVIG'e dirençli hastalar, monoklonal antikorlar (rituximab), siklosporin ile splenektomi gibi gelişmiş tedavilere ihtiyaç duyabilir. Evans sendromu ve faktör 12 eksikliği olan bizim vakamız da steroid, IVIG, plazmaferez dirençli olup, hastada rituximab ile remisyon elde edildi.

Anahtar kelimeler: Evans Sendromu, Faktör 12 eksikliği

Kemik İliği Yetersizliği ve Myelodisplastik Sendromlar

P-048 Referans Numarası: 231

PANSİTOPENİ VE DERMAL TROMBOZ İLE PRESENTE OLAN COVID-19 OLGUSU

Tayfun Elibol, Şeyma Maraşlı, Büşra Güleç, Emrah Kılıçaslan, Işıl Erdoğan Özünal, Erman Öztürk

Medeniyet Üniversitesi Göztepe Eğitim Ve Araştırma Hastanesi

Giriş: Paroksismal nokturnal hemoglobinüri (PNH), hemolitik anemi, aplastik anemi, trombozlarla seyreden klonal bir kök hücre hastalığıdır. COVID-19 infeksiyonu, pnömoni, makrofaj hiperaktivasyonu ve tromboz ile karakterizedir. Lenfopeni, trombositopeni, lökositoz sık görülen hematolojik bulgulardır. COVID-19 ilişkili hematolojik bulgular ve kemik iliği bulguları net olarak bilinmemektedir. Aplastik anemi, dermal ven trombozu ve COVID-19 enfeksiyonu ile başvuran PNH olgusu sunacağız.

Olgu: 73 yaşında kadın hasta, nefes darlığı ile acil servise başvuruyor. Hepatosplenomegali ve LAP saptanmıyor. Vücudunda multiple cilt lezyonları mevcut. Hemogramında Wbc 3.4 x 10^3 / µL, Hb 2.5 g/dl, Plt 14 x 10^3 / µL, #Neut: 130 x 103 / µL düzeltilmiş retikülosit %0.36 izlendi. Periferik yaymasında immatür eritrosit öncüller haricinde atipik hücre izlenmedi. Toraks BT'sinde her iki akciğer parankiminde diffüz interstisyel konsolidasyon alanları izlendi. PCR testi (+) çıkması üzerine COVID-19 tanısı konuldu. Hastaya doksisiklin ve Lopinavir/Ritonavir uygulandı; hastada ciddi pnömoni tablosu gelişmedi. Pansitopeni nedeniyle yapılan kemik iliği biyopsisinde %10 selülarite saptandı. Hastaya "Çok Şiddetli Aplastik Anemi" tanısı konuldu. Akım sitometri ile yapılan FLAER testinde granülositlerde %10, monositlerde %30 PNH klonu saptandı. Dermatoloji konsültasyonunda hastada yüzeyel venöz oklüzyon düşünüldü. Hastaya Enoksaparin 2x100 U/kg ve Eculizumab başlandı. Aplastik anemisi için SARS-COV-2 PCR negatif olduktan sonra hastaya siklosporin + eltrombopag tedavisi eklendi ve hasta taburcu edildi.

Tartışma: Viral enfeksiyonlara sekonder aplastik anemi özellikle hepatotrop virüslere ve HIV'e bağlı olarak görülebilir. Olgu bilinen aplastik anemi ve COVID-19 birlikteliği olan ilk olgudur. Önceki testlerinde sitopenileri olmayan hastada aplastik aneminin COVID-19 enfeksiyonuna sekonder tetiklenmiş olabileceği düşünülmektedir. COVID-19 ile karakterize infeksiyon ve immün hiperaktiviteyle görülen şiddetli pnömoni komplikasyonu bu hastada gözlenmemiştir. Trombofilik tablo oluşturan her iki hastalığın beraberliğinde trombositopeniye karşın nadir görülen deri nekrozları görülmüştür ve antikoagüle edilmiştir. COVID-19 hastalarında artmış kompleman aktivitesi nedeniyle Eculizumab tedavisi uygulanma alanı bulabilmektedir. PNH tanısı olan COVID-19 infeksiyonunda Eculizumab tedavisi alternatifler arasında değerlendirilmelidir.

Anahtar kelimeler: COVID, PNH, Aplastik Anemi, Dermal Tromboz

Resim 1. Önkolda dermal ven trombozu

Resim 2. Kübital bölgede dermal ven trombozu

Koagülasyon ve Fibrinoliz Bozuklukları

P-049 Referans Numarası: 120

NADİR KANAMA BOZUKLUKLARINDA ISTH-BAT KANAMA SKORUNUN DEĞERLENDİRİLMESİ

Melda Özkan, Selim Sayın, Murat Yıldırım, Tuba Bulduk, Meltem Aylı

Gülhane Eğitim Ve Araştırma Hastanesi, Ankara

Giriş: Nadir kanama bozukluklarında kanama sıklığı ile ciddiyeti, hastalık ve aynı hastalık olsa bile hastaya göre de oldukça değişken seyredebilmektedir. Kanama semptomlarının varlığı ve ciddiyetinin klinik değerlendirmesinin zorluğu ve objektif olmaması nedeni ile bir dizi kanama skorlama sistemi geliştirilmiştir. Ancak bu skorlama sistemlerinin bir çoğu daha sık görülen kanama diyatezleri için hazırlanmıştır. International Society for Thrombosis and Hemostasis-Bleeding Assessment Tool (ISTH-BAT) 2010 yılında geliştirilen bir kanama skorlama aracıdır. Nadir kanama bozukluklarındaki kanamaların değerlendirilmesi amacıyla polikliniğimizde takip edilen ve nadir görülen kanama bozukluğu tanısına sahip hastalara ISTH-BAT uygulanmıştır.

Metod: Gülhane Eğitim Araştırma Hastanesi Hematoloji Kliniğinde 2013-2016 yılları arasında takip edilen 18 yaş üstü, 14 FVII eksikliği, 12 vWH, 4 FXI eksikliği, 3 FXIII eksikliği, 2 FX eksikliği, 2 Glanzman, 2 hipofibrinojenemi, 1 afibrinojenemi, 1 FV eksikliği, 1 Bernard Solier, 1 FV ve kombine F VIIII eksikliği olan toplam 43 hastaya poliklinik başvurusu esnasında ISTH-BAT kanama skorlama aracı uygulanmıştır. Testin uygulama süresi ortalama 12 dakika bulunmuştur. Erkek hastalarda ≥4, kadın hastalarda ≥6 kanama skoru anlamlı kabul edilmektedir. Tüm vakalar değerlendirildiğinde 17 (%39.5) hastada ISTH-BAT pozitif saptandı. Pozitif saptanan hastaların ortalama ISTH-BAT skoru 5.9 bulundu. FVII eksikliği olan 14 hastanın sadece birinde (%7.1) IST-BAT skoru pozitif saptanmış olup INR değeri ve faktör düzeyi ile ilişkili bulunmamıştır. vWH olan 12 hastanın 6'sında (%50.0) ISTH-BAT pozitif saptanmış olup faktör düzeyinden bağımsızdır. FXIII eksikliği olan hastaların hepsinde ISTH-BAT pozitif iken FXI eksikliği olanların sadece birinde (%25.0) pozitif saptanmıştır.

Tartışma ve sonuç: Nadir kanama bozuklukları tüm herediter kanama bozukluklarının %3-5'ini oluşturmaktadır ve insidansları 1/500.000-2 milyon arasında değişmektedir. Mukokutanöz ve cerrahi ilişkili kanamalar hastaların %20'sinde görülmektedir ancak post-travmatik hemartroz ve hematomlar FVII ve FX eksikliklerinde nadiren gerçekleşmektedir. ISTH-BAT, erişkin ve çocuk hastalarda kullanılabilen 14 farklı kanama semptomunun sorgulanarak 0 ila 4 arası puanlandırıldığı bir kanama skorlamasıdır. Henüz tanı konmamış nadir kanama bozukluklarında ISTH-BAT kanama skorunun anlamlı olduğuna dair çalışmalar bulunurken vWH ve trombosit fonksiyon bozukluğu olanlarda anlamlı iken nadir kanama bozukluklarından normal popülasyon ile benzer olduğunu gösteren çalışmalar da bulunmaktadır. Bizim çalışmamızda ISTH-BAT'ın nadir kanama bozukluğu olan hastaların kanama riskini belirlemeye katkısı ve laboratuvar ile korelasyonu değerlendirildiğinde anlamlı bir bulgu saptanmamıştır. Ancak etkin bir değerlendirme için hasta sayısının fazla olduğu çalışmalara ihtiyaç duyulmaktadır.

Anahtar kelimeler: Nadir kanama bozuklukları, ISTH-BAT, Kanama skorlama araçları

Hematolojik Malignitelerde Sitogenetik ve Moleküler Biyoloji / İmmunofenotipleme

P-050 Referans Numarası: 232

KML OLGULARINDA PH KROMOZOMUNA EK KROMOZOMAL ANOMALİLER VE VARYANT T(9;22); TEK MERKEZ DENEYİMİ

Beyhan Durak Aras[1], Sevgi Işık[1], Eren Gündüz[2], Mert Burak Raşan[1], Gülçin Günden[1], Oğuz Çilingir[1], Ebru Erzurumluoğlu Gökalp[1], Sevilhan Artan[1], Olga Meltem Akay[3]

[1]*Eskişehir Osmangazi Üniversitesi Tıp Fakültesi Tıbbi Genetik Ad.*
[2]*Eskişehir Osmangazi Üniversitesi Tıp Fakültesi Hematoloji Bd*
[3]*Koç Üniversitesi Tıp Fakültesi Hematoloji Bd.*

Philadelphia kromozomu kronik miyelositik löseminin (KML) gelişmesinde esas rolü oynayan biyomarker olarak bilinmektedir. Philadelphia (Ph) kromozomu KML hastalarının %90'ında görülmekte ve imatinibe olumlu tanıt vermesi nedeniyle iyi prognoz ile ilişkilendirilmektedir. Bazı KML hastalarında ise klasik Ph kromozomuna ek kromozomal anomalilerin (EKA) görüldüğü (ekstra Ph kromozomu, trizomi 8, trizomi 19, -Y ve izokromozom 17q (p53 kaybı) veya 20 gibi) hatta varyant t(9;22) saptandığı bildirilmiştir. Bu EKA ya da varyant t(9;22)'lerin KML hastalarında prognoza olan etkisi değerlendirilmiş ve bazı anomalilerin kötü prognoza sebep olabileceğine yönelik veriler elde edilmiştir. Kötü prognoza sebep olan EKA'lar majör yolak anomalileri (MYA), diğerleri ise minör yolak anomaliler (mya) olarak sınıflandırılmaktadır.

Biz de ESOGÜ Tıp Fakültesi Tıbbi Genetik Anabilim Dalı'nda sitogenetik ve FISH analizleri yapılan KML olgularında gözlenen varyant t(9,22) ve EKA saptama oranını araştırmayı amaçlayarak, 2009-2019 yılları arasındaki KML tanılı hastalara ait raporları inceledik.

Raporlarına ulaşılan 452 KML hastasında varyant t(9;22) veya EKA bulunan 36 (%8) hasta tespit edildi. Bu 36 olgudan %33'ünün MYA'ya sahip olduğu belirlendi. En sık gözlenen ek anomalinin 6 olgu ile (%17) ile ilave Philadelphia kromozomu olduğu gözlendi. Ayrıca olgularımızın 4 tanesinde (%11) trizomi 8, 3 tanesinde (%8) Y kromozomu kaybı, 1 hastamızda trizomi 9, 1 hastamızda 9q34 delesyonu, 1 hastamızda ph negatif klonda 6. kromozomun trizomisi saptandı. Bunlara ek olarak, FISH yöntemi ile 22 olguda (%61) varyant t(9;22)'yi işaret eden sinyal paternleri gözlendi. Ancak bu 22 olgudan 3'ünde konvansiyonel sitogenetik analiz ile varyant

t(9;22) tanımlandı. Olgularımıza ait ulaşabildiğimiz tedavi yanıtları ise tablo 1'de yer almaktadır.

Olgularımızda saptadığımız EKA'ların litatürde en sık saptanan aberasyonlar olduğu ve saptanma oranlarının literatür ile uyumlu olduğu gözlenmiştir. Yine MYA ve mya saptama oranlarının da literatürde belirtilen oranlar ile uyum gösterdiği saptanmıştır. Olgularımıza ait tedavi yanıtlarına ulaşabildiğimiz bilgiler doğrultusunda MYA saptanan olgu grubumuzun çoğunda moleküler yanıt alındığı gözlenmiştir. Philadelphia negatif klonda sitogenetik aberasyonlara sahip hastamızda ise moleküler yanıt sağlanamamasına rağmen, literatürde Philadelphia negatif klonda saptanan anomalilerin tedavi sonrası gelişen ve hücrelerin proliferasyonunu etkileyen klonal aberasyonlar olduğu belirtilmektedir. Dolayısıyla hastalarda majör moleküler yanıtın sağlandığı bildirilmektedir. Literatürde varyant t(9;22)'lerin tedavi yanıtını etkilemediği yazılmakta, ancak bizim varyant t(9;22) saptanan olgularımızın 2/3'sinde moleküler yanıt olduğu görülmektedir. Tedavi yanıtı alınamayan 1 olgumuzun prognozonu diğer FISH ve sitogenetik ile saptanamayan başka genetik anomalilerin etkilemiş olabileceğini düşünmekteyiz.

Anabilim dalımızda FISH ve sitogenetik analizleri yapılan KML olgu grubunda saptanan EKA'ların ve varyant t(9;22)'lerin saptanma oranları literatür ile uyum gösterirken, prognostik etkileri hakkında klinik bilgilerine ulaşılan olgu sayısının az olması sebebiyle kesin bir sonuca varılamamıştır. Ayrıca sitogenetik analizleri başarısız sonuçlanan KML olgu sayısının yüksek olmasının EKA ve varyant t(9;22) saptama oranımızı etkilediği düşünülmüştür. Sonuç olarak KML'de saptanan EKA'lara ve özellikle varyant translokasyonlara ait literatürde sınırlı bilgi olması, prognostik etkilerinin ortaya net konulmasını zorlaştırmaktadır. Bu nedenle konunun aydınlatılması ve prognozun yorumlanması için daha fazla olguya ihtiyaç bulunmaktadır. Sonuç olarak bu anomalilerin saptanması için konvansiyonel sitogenetik analizlerin hala altın standart olduğu da görülmektedir.

Anahtar kelimeler: KML, t(9;22), Sitogenetik, FISH, Ph kromozomu

Tablo 1.

Olgu No	Cinsiyet/ yaş	Konvansiyonel Sitogenetik Sonucu	FISH Sonucu	Moleküler Tedavi Yanıtı	Anomali tipi
1	E/71	46,XY,t(9;22)(q34;q11)[16]/46,XY[6]	%15.51 (2f/1k/1y) %6.93 (1f/1k/1y)	?	varyant t(9;22)?
2	E/30	Başarısız	%78 (2f/1k/1y) %21 (1f/1k/1y)	?	varyant t(9;22)?
3	E/?	Başarısız	%6 (2f/1k/1y) %5 (1f/1k/1y)	?	varyant t(9;22)?
4	K/?	Başarısız	%32 (2f/1k/1y) %64 (1f/1k/1y)	?	varyant t(9;22)?
5	E/30	46,XY,t(9;22)(q34;q11)[5]	%66 (1f/1k/1y) %31 (2f/1k/1y)	?	varyant t(9;22)?
6	K/59	46,XX,t(9;22)(q34;q11)[16]/46,XX[2]	%14 (1f/1k/1y) %7 (2f/1k/1y)	?	varyant t(9;22)?
7	E/?	Başarısız	%62 (2f/1k/1y) %34 (1f/2k/2y)	?	varyant t(9;22)?
8	E/51	Başarısız	%68 (1f/2k/2y) %29 (2f/1k/1y)	?	varyant t(9;22)?
9	E/?	Başarısız	%62 (2f/1k/1y) %34 (1f/2k/2y)	?	varyant t(9;22)?
10	E/?	46,XY,t(9;22)(q34;q11)[8]	%16 (1f/2k/2y) %81 (2f/1k/1y)	?	varyant t(9;22)?
11	E/?	Başarısız	%86.95 (1f/2k/2y)	?	varyant t(9;22)?
12	K/?	46,XX,t(9;22)(q34;q11)[16]/ 47,sl,+mar[2]/46,XX[1]	?	?	mya
13	E/58	Başarısız	%79 (2f/2k/1y) (ABL1 trizomisi)	?	varyant t(9;22)?
14	E/76	Başarısız	%93.54 (1f/1k) BCR delesyonu	?	varyant t(9;22)?
15	K/36	46,XX,t(9;22)(q34;q11)[5]	%98.5 (1f/1k/2y) (9q34 delesyonu)	?	varyant t(9;22)?
16	E/61	Başarısız	%99 (1f/1k/2y)	?	varyant t(9;22)?
17	E/?	46,XY,t(9;22)(q34;q11)[22]	%98 (1f/2k/1y)	?	varyant t(9;22)?
18	E/?	Başarısız	%52 (2f/1k/1y) %46 (1f/2k/2y)	?	varyant t(9;22)?
19	E/42	46,XX, t(9;22)(q34;q11.2)[19]/ 47,sl,+der(22)t(9;22)[4]	%87 (2f/1k/1y) %10 (3f/1k/1y)	+	MYA
20	K/36	Başarısız	%95.78 (1f/2k/1y)	+	varyant t(9;22)?
21	E/32	Başarısız	%99.05 (3f/1k/1y)	+	MYA
22	E/?	47, XY, t(9;22) (q34;q11), +der(22) t(9;22)[5]	%8.33 (2f/1k/1y) %33.87 (3f/1k/1y)	-	MYA
23	K/37	46, XY, t(9;22) (q34;q11)[15]/47, sl, +9[6]	%97 (2f/2k/1y)	+	mya
24	K/73	47, XX, t(9;22) (q34;q31), +der(22) t(9;22)[20]	%40.27 (2f/1k/1y) %56.10 (3f/1k/1y)	+	MYA
25	E/35	46, XY, t(9;22)(q34;q11)[8]/47, sl, +8[2]/46, XY[10]	?	+	MYA
26	E/58	46, XY, t(9;22) (q34;q11) [18]/45, X, -Y, t(9;22)(q34;q11) [6]	%99 (2f/1k/1y)	+	mya
27	E/39	46, XY, t(9;22) (q34;q11) [10]/47, sl, +der (22)t(9;22)[2]/46, XY[10]	%18.69 (2f/1k/1y)	+	MYA
28	E/83	46,XY,t(9;22)(q34;q31) [4]/46,XY,t(5;9;22;7)(q31;q34;q11;q31) [2]/46,XY[14]	%99 (2f/1k/1y)	+	varyant t(9;22)
29	E/48	ilk tanı 47, XY, +6[8]/46, XY[12]			
		1. takip 47,XY,+8[2]/46,XY[4]	%12.44 trizomi 8 %3.84 (2F/1K/1Y)		
		2. takip 47, XY, +6[2]/46, XY[5]	%26.47 MYB (6q23) Tri %9.56 (2F/1K/1Y)	-	MYA
30	E/32	45 ,X, -Y, t(9;22) (q34;q31) [20]	%98.21 (2f/1k/1y) %98.13 Ykaybı	-	mya
31	E/69	46, XY [15]	%14 (1f/1k/1y) %8 9q34 delesyon	+	varyant t(9;22)?
32	E/55	46, XY, t(9;22) (q34;q11)[2]/46, X, -Y, +8, t(9;22)(q34;q11)[1]	%57 (2f/1k/1y) %11 tri8 %32 Y kaybı	+	MYA
33	E/42	46,XY,t(9;22;1)(q34;q11;p36.2?)[5]	%46 (1f/1k/1y)	-	varyant t(9;22)
34	E/41	47, XY, +8, t(9;22) (q34;q11)[8]	%81 trizomi 8 %58 (1f/1k/1y)	-	MYA
35	K/47	Başarısız	%99.5 (3f/1k/1y)	+	MYA
36	E/22	46, XY, t(9;22) (q34;q11)[2]/47, sl, +8[2]	%91 (2f/1k/1y)	+	MYA

■ Lenfomalar / Araştırmalar / Transplant Dışı Tedaviler/Biyolojisi

P-051 Referans Numarası: 121

SANTRAL DİYABET İNSİPİTUS KLİNİĞİ İLE BİRLİKTE HODGKİN DIŞI LENFOMA: OLGU SUNUMU

Ayşegül Binboğa Çölbeyi, Emel İşleyen , Gülten Korkmaz, Funda Ceran , Simten Dağdaş, Gülsüm Özet

Ankara Şehir Hastanesi Hematoloji Kliniği

giriş: Diffüz büyük B hücreli lenfomada tanıda yaklaşık %40 hastada ekstranodal tutulum gözlenir. Santral sisnir sitemi de en sık ekstranodal bölgeler içindedir. Hipofiz bezi tutulumu oldukça nadirdir. Bu endokrin organın tutulması hipopitüitarizme yol açabilir. Ön hipofizin lenfomatöz tutuluma bağlı santral diyabet insipitus, metastatik hastalığın ilk bulgusu olabilir. Burada lenfadenopati etiyolojisi araştırılırken diyabet insipitus kliniği ile başvuran ve merkezi sinir sistemi tutulumu olan Hodgkin dışı lenfomalı hasta sunulmuştur.

Vaka: Elli yedi yaşında erkek hasta boyunda bezelerde büyüme nedeni ile hastanemiz kulak burun boğaz kliniğine başvurmuş. Burada lenf bezi eksizyonu yapılan hasta patoloji sonucu beklenirken çok su içme ve çok idrara çıkma (10000 cc/24 saat) şikâyeti ile hastanemiz endokrinoloji bölümünce yatırılmış. Santral diyabet insipitus, santral hipotiroidi ve gonadotropin eksikliği saptanması üzerine diyabet insipitusuna yönelik desmopressin, hipotiroidisine yönelik L- tiroksin başlanmış. Hasta lenfoma tanısı ile kliniğimize devir alındı. Kemik iliği biyopsisinde de lenfoma tutulumu izlendi ve lenf bezi patolojisi ile beraber değerlendirildiğinde (CD20 ve bcl6 pozitif, CD30 ve CD15 negatif neoplastik hücreler izlendi) hasta T-hücreden zengin B-hücreli lenfoma kabul edildi. Evreleme amaçlı PET-CT (pozitron emisyon tomografisi) çekildi. PET-CT'de diafram altı ve üstü lenf bezlerine ek olarak beyinde çoklu odakta, dalakta, akciğerde ve kemiklerde yaygın tutulum saptandı. Kranial ve hipofiz manyetik rezonansta dural kalınlaşma ve kontrast tutulumu ile beraber hipofiz bezi ve çevresindeki meninkslerde de tutulum saptandı. Ekstramedüller tutulumu da olan hastaya 6 kür R-CHOP (rituksimab, siklofosfamid, vinkristin, doksorubisin, prednizolon) rejimi içinde 2 kür yüksek doz sistemik metotreksat planlandı. Hasta 3 kür R-CHOP ve 1 kür yüksek doz sistemik metotreksat tedavisini sorunsuz tamamladı. Hastanın tedavisi devam etmektedir.

Tartışma: Santral diyabet insipitus, lenfomalı hastalarda nadir görülen bir durumdur. Hastalarda diyabet insipitus varlığında hipofiz ve/veya hipotalamusu içine alan kafa tutulumunun akla gelmesi gerekir. Özellikle hipofiz manyetik rezonansta hem T1 hem T2 ağırlıklı görüntüleme düşük sinyal alınması ayırıcı tanısal değere sahiptir ve hipofiz tutulumunun lenfomatöz olduğunu gösterebilir. Bu hastalar santral sistemi geçişi yüksek ajanlarla tedavi edilmeli ve birinci tam remisyonda otolog kök hücre nakli açısından değerlendirilmelidir.

Anahtar kelimeler: diyabet insipitus, lenfoma

■ Erişkin Akut Lösemiler

P-052 Referans Numarası: 234

FUSARİUM SPP İLE SİNUPULMONER İNFEKSİYON: HEMATOLOJİK MALİGNİTELERDE İKİNCİ SIKLIKTA KÜF MANTARI İNFEKSİYONU

Özden Özlük[1], Beyza Oluk[1], Mustafa Murat Özbalak[1], Lale Soltanova[2], Damla Altunok[2], Ezgi Yılmaz[3], Çağla Keskin Sarıtaş[3], Levent Aydemir[4], Doğu Vurallı Bakkaloğlu[5], Sevgi Kalayoğlu Beşışık[1]

[1]*İstanbul Üniversitesi, İstanbul Tıp Fakültesi, İç Hastalıkları Ad, Hematoloji Bilim Dalı*
[2]*İstanbul Üniversitesi, İstanbul Tıp Fakültesi, İç Hastalıkları Ad*
[3]*İstanbul Üniversitesi, İstanbul Tıp Fakültesi, Klinik Mikrobiyoloji Ve İnfeksiyon Hastalıkları Ad*
[4]*İstanbul Üniversitesi, İstanbul Tıp Fakültesi, Kulak Burun Ve Boğaz Hastalıkları Ad*
[5]*İstanbul Üniversitesi, İstanbul Tıp Fakültesi, Patoloji Ad*

Giriş: Fusarium türleri sıklıkla bitki enfeksiyonuna yol açan patojenlerdir. Dünyada toprak, hava, bitkilerde yaygındır. Yapı malzemeleri veya iç mekan ortamında büyüme özelliği vardır. Fusarium hifleri, Aspergillus hiflerine benzer. Filamentler dik veya dar açılıdır. Ağır bağışıklık yetersizliği olan hastalarda yaygın enfeksiyona yol açan Aspergillus türleri sonrası 2.sıklıkta bildirilen küf mantarı enfeksiyon etkenidirler. Bir İtalya ekibi çalışmasında akut lösemilerde %0.06 sıklığında bildirilmiştir. Klinik, yabancı cisim kaynaklı, tek organ veya yaygın tutulum ile tanınır. Deri tutulumunu izleyerek akciğer ve sinüsler en sık tutulan organlardır. Burada akut miyeloid lösemi (AML) tedavisi seyrinde posakonazol profilaksisi altında sinupulmoner fungal infeksiyon kliniği ile Fusariozis saptanan bir olgu sunuldu.

Olgu: 31 yaşında bir erkek, uzamış ateş, boğaz ağrısı ve servikal bölgede lenf düğümü büyümesi ile değerlendirildi. Lökositoz (113 10^3/µl), ağır anemi (7,8 g/dL) ve trombositopeni (11 10^3/µl) ile ileri incelemeye alınan hastaya AML tanısı konuldu. Febril nötropeni protokolü doğrultusunda piperasillin+tazobaktam ve hidroksiüre ile sitoredüktif tedavi başlandı. Meropenem ile akut faz reaksiyonu ve ateşi kontrol altına alınan hastaya 3+7 tedavisi posakonazol profilaksisi ile başlandı. Santral venöz kateter kültür üremesine dayanarak tedaviye vankomisin eklendi. Kemoterapisinin 19.gününde ikili anti-bakteriyel tedavi altında yeniden ateş ve serum CRP yükselişi gözlenen hastada sinüs, toraks, karın BT ile görüntülendi. Çok ağır nötropenik olan hastada maksiller ve etmoit sinüste kalınlık artışı ve akciğerde nodüler oluşumlar tespit edildi. İnvaziv fungal infeksiyon, (IFI) ön tanısı ile anti-bakteriyel tedaviye lipozomal amfoterisin-B 5 mg/kg/gün eklendi. Endoskopik sinüs incelemesinde sağ orta konka anterioru ve o hizada medialde septum mukozası nekrotik izlendi. Doku örneğinde Gram ve KOH boyamasında 90 derece dallanan, septasız hifler görülmesi ile mukormukoz düşünülerek lipozomal Amfoterisin-B dozu 10 mg/kg dozuna yükseltildi. Tedavinin 3.gününde sinüs debridmanı yapıldı. Kemoterapisinin 36.gününde, antifungal tedavinin 19. gününde remisyon belirlendi. Konsolidasyon olarak yüksek doz ARA-C başlandı. Bu sırada sinüs doku kültüründe Fusarium Solanii (Amfoterisin B ve Vorikonazole duyarlı ve posakonazole dirençli) ürediği belirlendi. Lipozomal Amfoterisin-B dozu 5 mg/kg'a azaltıldı ve nefrotoksisite gelişmesi nedeni ile 53.gününde sonlandırıldı. Önce intravenöz olmak üzere vorikonazol tedavisi altında ikinci konsolidasyon tedavisi de tamamlanan hasta allogeneik kan kök hücre nakli için hazırlık programına alındı.

Sonuç: Yaygın fusariozis aspergilozisde olduğu gibi sinüs tulumu ve akciğerde nodüler ve/veya kaviter lezyonlara yol açar. Cerrahi debridman birlikte sistemik antifungal tedavi hastalığın kontrol altına alınmasını sağlar. Hastamızda risk faktörünün (nötropeni) tek olması ve remisyonla ortadan kalkması mortalite oranı çok yüksek olan Fusarioziste sağ kalım şansı sağlamıştır.

Anahtar kelimeler: AML, akut myeloid lösemi, fusariozis, fungal enfeksiyon, hematolojik malignitelerde mantar enfeksiyonları, mantar enfeksiyonu, sinopulmoner fusariozis, fusarium, aml fusarium

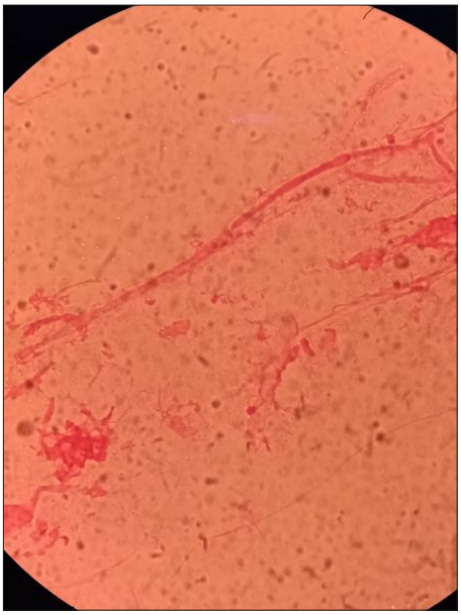

Resim 1. Mikroskopik olarak Fusarium mantar hif görünümü

Resim 2. Kranial BT'de Fungal Sinüzit görünümü -2

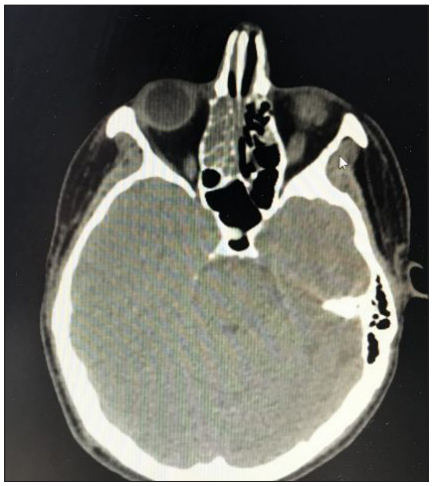

Resim 3. Kranial BT'de Fungal Sinüzit görünümü -1

Resim 4. Akciğer BT'de fungal nodul -2

Resim 5. Akciğer BT'de fungal nodul -1

Resim 6. Debridman öncesinde fungal enfeksiyonun nazal kavitedeki görünümü

■ Lenfomalar / Araştırmalar / Transplant Dışı Tedaviler/Biyolojisi

P-053 Referans Numarası: 123

ÇOK GEÇ TEKRARLAYAN HODGKİN LENFOMA VAKASI; NÜKS? İKİNCİ PRİMER? SEKONDER MALİGNİTE?

Tuba Bulduk, Melda Özkan, Selim Sayın, Büşra Akay Hacan, Alparslan Merdin, Meltem Aylı

Gülhane Eğitim Ve Araştırma Hastanesi, Hematoloji Kliniği, Ankara

Giriş: Hodgkin lenfomada (HL) oldukça yüksek oranda kür elde edilebilmesine rağmen, uzun yıllar geçtikten sonra bile hastalık tekrar ortaya çıkabilir. HL relapsı genellikle tedavinin tamamlanmasından sonraki ilk 5 yılda görülmekte olup, risk 3 yıldan sonra giderek azalmaktadır. Literatüre göre hastaların sadece %3-8'inde 5 yıldan sonra nüks görülmektedir (1). Literatürde bildirilen en geç nüks 29 yıl sonra olup (2) takiplerde bu sürelerin de dikkate alınması gerekir. Yıllar sonra karşımıza tekrar çıkan bu hastalığı nasıl tanımlamalıyız: nüks mü, ikinci primer mi, yoksa sekonder malignite mi? Bu tanımlamalar geri gelen hastalığın seyri konusunda yol gösterci olabilir mi? Paylaşacağımız vaka birden fazla nüks eden ve son nüksü ilk tanıdan 37 yıl sonra görülen; literatürde ilk tanı sonrası en geç nüksün izlendiği HL hastası olup yukarıdaki sorulara yanıt aramaya çalışacağız.

Vaka:57 yaşında erkek hasta ilk kez 20 yaşında iken klasik tip HL tanısı almış ve 8 kür CHOP tedavisi ile tam remisyon elde edilmiş. 24 yaşında ilk nüksü gerçekleşen hastaya 12 kür ABVD kemoterapisi verilmiş. 16 yıl

süren remisyon sonrası tekrar klasik HL nüksü saptanan hastaya kurtarma tedavisi sonrası otolog kök hücre nakli (OKHN) uygulanmış. 17 yıl sonra, sağ inguinal bölgede lenfadenopati ile birlikte 2 ayda 10 kilogram kayıp ile başvuran hastanın başvuru anında Hb:10,3 gr/dl, BK:3,8 x109/L, ANS:2,4 x109/L, ALS:400, Plt: 109 x109/L, sedimantasyon: 74mm/h, glukoz: 187 mg/dl, LDH:201/U, Kr: 1,11, direkt / total biluribin:0,87/2,1 mg/dl, alb:3,4 g/dl olup yapılan kemik iliği incelemesinde HL tutulumu saptanmamıştır. Sağ inguinal lenf nodu eksizyonu sonucu EBV (+) Klasik Tip HL, NOS olarak gelen hasta PET sonucuna göre Evre 2A olarak değerlendirilmiştir. Hastaya IGEV tedavisi başlanmış olup 2. kür sonrası kontrol PET'de rezidü hastalık saptanmamıştır. Hasta yüksek riskli kabul edilerek brentuksimab idamesi verilmiştir.

Tartışma: Tedaviye yüksek yanıt oranlarına rağmen HL nüksleri düşük prognoz ile ilişkilidir. OKHN sonrası hastaların %50'sinde nakilden sonraki 12 ay içinde hastalığın tekrar ettiği (3) göz önüne alınacak olursa nükslerin iyi analiz edilmesinin önemi daha ön plana çıkacaktır. HL'de çeşitli olumsuzluk faktörleri belirlenmiş olsa da çok geç relaps riskiyle ilişkilendirilmiş güvenilir prognostik faktörler bulunmamaktadır. Herman ve ark. nın araştırmasında çok geç relapslar; evre I hastalık ve nodüler sklerozan alt tipi ile ilişkili bulunurken (4) başka bir çalışmada çok geç relapsların erkek cinsiyet, B semptom varlığı ve mediastinel tutulum ile korele olduğu belirtilmiştir (5). Hastalık ilki ile aynı lokalizasyonda karşımıza çıkabileceği gibi çok farklı bir bölgeden de kaynaklanabilmekte; başlangıçtaki ile aynı histolojik alt tipte olabildiği gibi nüks anında farklı histolojiye de sahip olabildiği de görülmektedir. Gaudio ve ark.nın 532 HL hastasını değerlendirdiği çalışmada 5 yıldan sonraki relaps %3.5 olarak saptanmış ve ilginç bir şekilde bu hastaların tamamında tanı ve relaps anındaki histolojik tipin aynı olduğu görülmüştür (6). Bu nedenle çok geç relapsların primer tümörden köken alan gerçek bir nüks mü, başlangıçtaki hastalıkla ortak klonal özellikleri olan ikinci primer mi yoksa tamamen yeni bir kanser olarak mı değerlendirilmesi gerektiği belirsizliğini korumaktadır. Bizim vakamızda da 37 yıl sonra HL nüksü saptanmış olup literatürde ilk tanı sonrası en geç nüksün izlendiği vaka olması nedeniyle önem taşımaktadır ancak önceki nükslerine ait histolojik alt tipler ve görüntüleme yöntemlerine ulaşılamamış olması nedeniyle sorularımız netlik kazanmamıştır.

SONUÇ:Nüks HL tedavisinin bir ucunda yüksek doz kemoterapiyi takiben OKHN, diğer ucunda ise özellikle olumsuzluk faktörleri olmayan lokal nükslerde, standart doz kemoterapi ve tutulu alana radyoterapi seçeneği bulunduğundan; ciddi tedavi toksisitesi ve yüksek maliyetlerden kaçınmak amacıyla geç HL nükslerinin iyi analiz edilmesi gerekmektedir.

Anahtar kelimeler: Hodgkin Lenfoma, geç nüks

Kaynaklar

1)Gaudio F, Giordano A, Pavone V et al. Outcome of Very Late Relapse in Patients with Hodgkin's Lymphomas. Hindawi Publishing Corporation, Advances in Hematology Volume 2011, Article ID 707542

2) Hung, S. J., Jhung, J. W., & Anagnostou, A. A. (1988). Recurrence of Hodgkin's disease 29 years later. Cancer, 61(1), 186–188

3)Luca Castagna, Carmelo Carlo-Stella, Rita Mazza and Armando Santoro. Current Role of Autologous and Allogeneic Stem Cell Transplantation for Relapsed and Refractory Hodgkin Lymphoma. Mediterr J Hematol Infect Dis 2015;7

4)T. S. Herman, R. T. Hoppe, S. S. Donaldson, R. S. Cox, S. A. Rosenberg, and H. S. Kaplan, "Late relapse among patients treated for Hodgkin's disease," Annals of Internal Medicine, vol. 102, no. 3, pp. 292–297, 1985

5)S. Bodis, M. Henry-Amar, J. Bosq et al., "Late relapse in earlystage Hodgkin's disease patients enrolled on European Organization for Research and Treatment of Cancer protocols," Journal of Clinical Oncology, vol. 11, no. 2, pp. 225–232, 1993

6)Francesco Gaudio, Annamaria Giordano, Vincenzo Pavone, Tommasina Perrone, Paola Curci, Domenico Pastore, Mario Delia, Clara de' Risi, Alessandro Spina, Vincenzo Liso,and Giorgina Specchia. Outcome of Very Late Relapse in Patients with Hodgkin's Lymphomas. Advances in Hematology 2011, 1–6

■ Erişkin Akut Lösemiler

P-054 Referans Numarası: 124

AKUT PROMYELOSİTİK LÖSEMİDE ALL-TRANS RETİNOİK ASİT TEDAVİSİ İLE TETİKLENEN RETİNOİD DERMATİTİ VE GENİTAL ÜLSER

Ebru Kılıç Güneş, Melda Özkan, Tuba Bulduk, Selim Sayın, Meltem Aylı

Gülhane Eğitim Ve Araştırma Hastanesi Hematoloji Bilim Dalı, Ankara

Amaç: Akut Promyelositik Lösemi (APL), t(15,17) ile karakterize tüm AML'lerin %10'unu oluşturan ve tedavisinde A vitamininin fizyolojik bir metaboliti olan ATRA'nın kullanıldığı bir AML alt grubudur. ATRA APL'li hastaların yaklaşık %90'nında tam remisyon sağlar. ATRA iyi tolere edilmesinin yanında ağız kuruluğu, kaşıntı, kemik ağrısı gibi sık görülebilen yan etkilere sahiptir. Cilt yan etkileri arasında ise kserozis, saç dökülmesi, eritem ve döküntü görülebilir. ATRA tedavisi ile indüklenen yaygın dermatit nedeni ile tedaviye ara verilen bir APL olgusu sunulmuştur.

Olgu: 32 yaşında kadın hasta Aralık 2019'da APL tanısı koyularak remisyon-indüksiyon tedavisi verilmek üzere Gülhane Eğitim Araştırma Hastanesi Hematoloji Bölümüne yatırıldı. Fizik muayenesinde patolojik bir bulgusu yoktu. Hastanın başvuru anında bisitopenisi mevcuttu. Wbc/nöt:0.9/0.6x103, Hgb:12 g/dl, Plt:130x103, APTT:22 sn, PT:14.6 sn, INR:1.2 fibrinojen:151mg/dl saptandı. Biyokimyasal parametrelerinde anlamlı patoloji yoktu. Hastaya ATRA (45 mg/m2)-ida indüksiyon tedavisi başlandı. Tedavinin 23.günde ciltte yaygın makülopapüler, kaşıntılı, deskuamasyon gösteren döküntüleri gelişti. Hastanın o dönemde nötropenik olması ve genel durumu nedeni ile cilt biyopsisi yapılamadı. Lokal steroid içeren tedavilerin yanı sıra intravenöz metilprednizolon ve anti-histaminik tedavisi uygulandı. Mevcut tablonun ATRA tedavisi ile ilişkilendirilmesi nedeni ile 14 gün tedaviye ara verildi. ATRA kesilmesi sonrası döküntüleri geriledi. ATRA tedavisine yakın takip ve antihistaminik eşliğinde tekrar başlandı. Döküntüleri tekrarlamadı. Tedavi sonrası bakılan kemik iliğinde eozinofil ve mast hücre artışı mevcuttu. Hastanın indüksiyon tedavisi sonrası konsolidasyon tedavilerinde de oral antihistaminik eşliğinde ATRA tedavisi verildi. İkinci ve 3. kür konsolidasyon tedavileri sırasında 11-12. günlerde genital ülser gelişti. ATRA tedavisini kesmeye ihtiyaç duyulmadan lokal tedavi ile geriledi.

Tartışma ve sonuç: Retinoid dermatiti ATRA kullanımını sınırlayan en önemli komplikasyonlardandır. Dermatit ve genital ülser gelişme mekanizması henüz tam olarak aydınlatılamamıştır ancak ATRA'nın mast hücrelerindeki Mas ile ilişkili G proteinine bağlı reseptör X2(MRGPRX2) aracılığıyla alerjik reaksiyona sebep olduğu düşünülmektedir. Hastamızın kontrol kemik iliğinde de artmış eozinofil ve mast hücrelerinin saptanması bunu desteklemektedir. Tedaviye devam edilirken genital ülser kontrol edilemiyorsa fournier gangrenini indüklememek için ATRA tedavisinin durdurulması gerekmektedir. Bu nedenle ATRA verilen hastaların ilaç ilişkili cilt reaksiyonları ve genital ülser gelişimi açısından yakın takip edilmelidir.

Anahtar kelimeler: Akut promyelositer lösemi, ALL-trans retinoik asit, Genital ülser, Dermatit

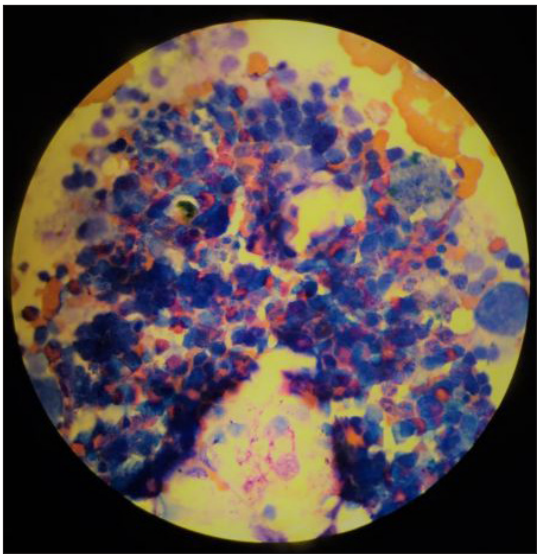

Resim 1. Remisyon-ind tedavisi sonrası bakılan kemik iliği aspirasyonunda eozinofil ve mast hücre artışı

Resim 2. Ciltte yaygın kserozis, deskuamasyon

Resim 3. Katlantı bölgelerinde eritem ve deskuamasyon

■ Lenfomalar / Araştırmalar / Transplant Dışı Tedaviler/Biyolojisi

P-055 Referans Numarası: 237

HODGKİN LENFOMA HASTALIĞI'NDA BORDETELLA PERTUSSİS ENFEKSİYONU OLGUSU

Merve Gökçen Polat, Ayfer Gedük , Özgür Mehtap, Serkan Ünal, Sinan Mersin , Kemal Aygün, Emel Merve Yenihayat, Hayrunnisa Albayrak, Pınar Tarkun, Abdullah Hacıhanifioğlu

Kocaeli Üniversitesi Tıp Fakültesi Hastanesi Hematoloji Bilim Dalı

Giriş ve Amaç: Boğmaca, iki haftadan uzun süren nonprodüktif öksürük nöbetleri ile seyreden çoğunlukla çocukluk çağında görülen akut solunum yolu enfeksiyonlarından biridir. Görülme sıklığı aşılama ile azalmış olsa da kazanılan bağışıklığın yaşam boyu sürmemesi ve immünitenin azalmasına bağlı olarak nadir de olsa erişkinlerde de görülmektedir.Hodgkin lenfoma gibi lenfoproliferatif bozukluğu olan hastalar da immünsüpresif olup enfeksiyonlara karşı daha duyarlıdır.[1,2]

Olgu Sunumu: 67 yaşında erkek, 10 yıl önce evre 2A klasik hodgkin lenfoma tanısı almış. Üç yıl sonra nüks eden hasta remisyonda takip edilirken yedi yıl sonra kuru öksürük, gece terlemesi, kilo kaybı, subfebril ateş şikayetleri ile tarafımıza başvurdu. Laboratuar tetkiklerinde pansitopenisi mevcuttu.Batın görüntülemesinde dalak 167 mm saptanması üzerine nüks lenfoma ön planda düşünülerek servisimize yatırıldı. Etyolojiye yönelik tetkiklerinde Toraks BT de trakea lümeninde 1,5 cm yumuşak doku dansitesi izlendi. Pnömonik infiltrasyon yoktu. Trakeadaki lezyon için bronkoskopi planlandı. Influenza, Coronavirus,Parainfluenza, Adenovirüs, Rinovirüs, Mikoplazma PCR sonuçları negatif iken Bordetella pertussis PCR testi ise pozitif olarak saptandı. Klaritromisin 2x500 mg başlandı. 10 gün sonra bakılan B. pertusis PCR testinin negatifleştiği izlendi. Trakeadaki lezyonun çekilen kontrol BT 'de kayboldu görüldü. Kaybolan lezyonun Bordetella pertussis' e bağlı Mukoid plak olabileceği düşünüldü. Hastanın takipte öksürüğü azalıp,enfeksiyon belirteçleri geriledi. Aksiller lenfadenopati eksizyonel biyopsisi yapıldı. İkinci kez klasik Hodgkin Lenfoma nüksü görüldü ve tedavisi planlandı.

Tartışma: Erişkinlerde boğmaca enfeksiyonu bulguları atipik olabilir ya da yalnızca inatçı öksürük yakınmaları ile ortaya çıkabilir. Ciddi sekonder bakteriyel enfeksiyonlara, ensefalopati gibi ölümcül komplikasyonlara neden olabilir. [1,3] Ülkemizde rutin olarak, 2007 yılından sonra Tdap (tetanoz, difteri, aselüler boğmaca) olarak 2. 4. 6. ve 16-18. aylarda 4 doz şeklinde boğmaca aşısı uygulanmaktadır. Boğmaca aşısının 10 yıldan sonra koruyuculuğunun kaybolduğu bilinmektedir. Bu nedenle Aşı Uygulamaları Danışma Kurulu'na (ACIP) göre > 65 yaş erişkinlerde de boğmaca aşısı önerilmektedir.[1,4,5] Ülkemizde henüz rutin olarak uygulanmamaktadır. Bu nedenle B. pertussis, immünsupresif ve yaşlı hastalarda solunum yolu enfeksiyonlarında ayırıcı tanıda akla gelmeli ve rutin aşılama programına alınması konusunda değerlendirilmelidir.

Anahtar kelimeler: BORDETELLA PERTUSSİS, HODGKİN LENFOMA

Kaynaklar

1.ATALAR, Serhat, Uğur KOSTAKOĞLU, and Gürdal YILMAZ. "Boğmaca." Türkiye Klinikleri Enfeksiyon Hastalıkları-Özel Konular 8.3 (2015): 6-14.

2. Güriş D, Strebel PM, Bardenheier B, BrennanM, Tachdjian R, Finch E, et al. Changing epidemiology of pertussis in the United States. Increasing reported incidence among adolescents and adults, 1990-1996. Clin Infect Dis 1999;28(6):1230-71. Weston WM, Friedland LR, Wu X, Howe B.

3. Cherry JD, Grimprel E, Guiso N, Heininger U,Mertsola J. Defining pertussis epidemiology, clinical, microbiologic and serologic perspectives, Pediatr Infect DisJ 2005;24(SuppI5):S25-34.

3.Vaccination of adults 65 years of age and older with tetanus toxoid, reduced diphtheria toxoid and acellular pertussis vaccine (Boostrix®): results of two randomized trials. Vaccine 2012;30(9):1721-8.

5. Centers for Disease Control and Prevention.Updated recommendations for use of tetanus toxoid, reduced diphtheria toxoid, and acellular pertussis (Tdap) vaccine in adults aged 65 years and older—Advisory Committee on Immunization Practices (ACIP), 2012. MMWR Morb Mortal Wkly Rep. 2012;61:468-70.

■ Multipl Myelom ve Plazma Hücre Hastalıkları

P-056 Referans Numarası: 238

MİYELOM HASTALARINDA OSTEOPOROZ İLE PATOLOJİK KIRIK İLİŞKİSİNİN ARAŞTIRILMASI

Senem Maral, Murat Albayrak, Berna Afacan Öztürk, Fatma Yılmaz, Abdulkerim Yıldız

Dışkapı Yıldırım Beyazıt Eğitim Araştırma Hastanesi, Patoloji Bölümü

Giriş: Miyelom ilişkili kemik hastalığı (MİKH), hem yeni kemik oluşumunda hem de kemik yıkımında ciddi bozulma nedeni ile anormal kemik yeniden şekillenmesine bir örnektir.(1,2)

Multiple miyelom(MM), iskeleti en sık tutan kanserdir ve hastaların %80'inden fazlasında izlenen kemik hastalığı ile en sık iskeleti tutan kanserdir (3,4). Mekanizması kesin olarak ortaya konmamakla birlikte, osteoklastların aracılık ettiği kemik yıkımını osteoblastik kemik oluşumundaki azalmanın ile şiddetlendirdiği bilinmektedir. MİKH; klinikte hiperkalsemi, ilerleyici osteolitik kemik hastalığı ilişkili şiddetli kemik ağrısı, osteoporoz, patolojik kırıklar ve omurilik sıkışması ile bulgu verebilir. Hastaların %25'inde ilk teşhis spontan kırıkla başvuru esnasında konulmaktadır. Miyelom tanısı ve hastalık progresyonu arasındaki süreçte hastaların %26'sında ilave kemik komplikasyonları görülmektedir (5).

Çalışmamızda kemik ağrısı kliniği ile başvuran, osteoporoz nedeni ile araştırılırken MM tanısı alan hastalarımızın klinik, laboratuvar ve görüntüleme özelliklerini inceledik.

Materyal metod: Geriye dönük olarak Ankara Dıskapı Yıldırım Beyazıt Eğitim Araştırma Hastanesi Hematoloji Kliniğinde, 2009-2020 yılları arasında yeni tanı MM ile takip edilen hastalar araştırılmıştır. Çalışmaya kemik mineral yoğunluğunda azalma saptanan MM tanısı alan hastalar dahil edilmiştir. Tanı sırasında hastaların laboratuar parametrelerinden kalsiyum, 25-hidroksi vitamin D (25-OH D), parathormon, alkalen fosfataz düzeyleri, vücut kitle indeksi, kemik yoğunluğu ve patolojik kırık varlığı arasındaki ilişki araştırılmıştır. Kemik yoğunluğu ölçümünde dual-energy X-ray absorbmetri (DEXA) kullanılmış, femur ile lumbal vertebra T ve Z skoru hesaplanmıştır. WHO tanı kriterlerine göre T skoru -2,5 SD ve altı osteoporoz, < -1 SD > -2.5 SD osteopeni olarak değerlendirilmiştir.

Bulgular: Yaş ortalaması 67.42±1.40 olan 21 erkek ve 27 kadın toplamda 38 hasta çalışmaya dahil edilmiştir. Hastaların 16 sında litik lezyon izlenmez iken, 22 tanesinde litik lezyon saptanmıştır. Tanı ve takip sırasında hastalarımızın 14 ünde(%37) patolojik kırık kliniği izlenmiştir. Patolojik kırık yaşayan hastaların incelemesinde femurda izlenen mineral kaybı ile ilişki saptanmazken, lumbal vertebra için istatistiksel anlamlı bulunmuştur (p:0.16). Tablo 1 de yer almaktadır.

Tartışma: MİKH, miyelom hastalarında major morbidite nedenidir. Tedavi sürecinde kırık gelişen hastalarda ölüm oranı, gelişmeyenlere göre istatistiksel olarak daha yüksektir. Kırık gelişiminin önlenmesi açısından seçili hastalarda kemik mineral yoğunluğunun değerlendirilmesi önem arz etmektedir.

Anahtar kelimeler: Kemik mineral yoğunluğu, multiple miyelom, fraktür

Kaynaklar

1.Diamond T, Levy S, Day P, Barbagallo S, Manoharan A, Kwan YK. Biochemical, histomorphometric and densitometric changes in patients with multiple myeloma: effects of glucocorticoid therapy and disease activity. Br J Haematol 1997; 97: 641 – 648.

2. Giuliani N, Rizzoli V, Roodman GD. Multiple myeloma bone disease: pathophysiology of osteoblast inhibition. Blood 2006; 108: 3992 – 3996.

3. Mariotto A, Gigli A, Capocaccia R, Tavilla A, Clegg L, Depry M et al. Complete and limited duration cancer prevalence estimates. SEER Cancer Statistics Review, Bethesda, MD, 2002, pp 19.

4. Roodman GD. Pathogenesis of myeloma bone disease. Blood Cells Mol Dis 2004; 32: 290 – 292.

5. Mateos MV, Fink L, Koneswaran N, Intorcia M, Giannopoulou C, Niepel D, et al. Bone complications in patients with multiple myeloma in five European countries: a retrospective patient chart review. BMC Cancer 2020;20:170

Erişkin Akut Lösemiler

P-057 Referans Numarası: 240

AKUT MİYELOİD LÖSEMİ HASTALARIMIZDA VENETOKLAKS-AZASİTİDİN TEDAVİ SONUÇLARININ DEĞERLENDİRİLMESİ

Soykan Biçim, Ahmet Sarıcı, İlhami Berber, Mehmet Ali Erkurt, Emin Kaya, İrfan Kuku

İnönü Üniversitesi Turgut Özal Tıp Merkezi Erişkin Hematoloji Kliniği

Giriş: Akut Miyeloid Lösemi (AML), erişkinlerde en sık görülen akut lösemi tipidir. Yoğun antilösemik tedaviyi uygulanamayan yaşlı ve/veya komorbiditeli hastalarda tedavi seçenekleri kısıtlıdır. Bu hasta popülasyonunda BCL-2 inhibitörü olan venetoklaks'ın hipometile edici ajanlarla (azasitidin, desitabin) birlikte kullanımı giderek artmaktadır.

Metot: Bu çalışmada İnönü Üniversitesi Turgut Özal Tıp Merkezi Erişkin Hematoloji Kliniğinde venetoklaks tedavisi uygulanan AML hastalarında sonuçlar retrospektif olarak değerlendirildi. Çalışmaya venetoklaks tedavisi alan toplam 6 erişkin AML hastası dâhil edildi. Hastalarımızda venetoklaks (400 mg/gün/4 hafta) tedavisi azasitidin (75 mg/m^2/gün/1 hafta) ile kombine olarak kullanılmıştır.

Sonuçlar: Çalışmaya alınan hastaların ortalama yaşı 67 (53-80 yıl) olup 4'ü erkek 2'si ise kadın hastadan oluşmaktaydı. AML hastalarımızın tümü daha önce en az bir sıra (1-4 sıra tedavi) antilösemik tedavisi almıştı. Hastalarımızdan ikisine 3 kür, birine 2 kür ve üçüne de 1 kür venetoklaks - azasitidin tedavisi uygulandı. Venetoklaks - azasitidin tedavisi başlandıktan sonraki ortalama yaşam süresi hastalarımızda ortalama 3 ay (1-4 ay) olduğu tespit edildi. Hastalarımızın dördü enfeksiyonlar, ikisi ise primer hastalık sebebiyle kaybedilmiştir.

Tartışma: Yaşlı ve/veya komorbiditeli AML hastalarında tedavi seçenekleri azdır ve antilösemik tedavilere rağmen prognoz kötüdür. Ancak bu hasta popülasyonunda giderek kullanımı artan venetoklaks - hipometile edici ajan kombinasyon tedavileri umut vermektedir. Çalışmamızda venetoklaks - azasitidin kombinasyon tedavisine rağmen hastalarımızın tümü kısa süre içerisinde kayıp edildi. Bu durum sayımızın az olması yanında hastalarımızın tümünün nüks vakalarından oluşması ile ilişkili olduğunu düşünüyoruz. Bilindiği gibi son yıllarda özellikle birinci basamakta bu kombinasyon tedavileri ile yüz güldürücü sonuçlar artan sıklıkta raporlanmaktadır. Bulgularımızın kuvvetlenesi için geniş katılımlı çalışmalara ihtiyaç vardır.

Anahtar kelimeler: AML, Venetoclax, Azacitidine

Kemik İliği Yetersizliği ve Myelodisplastik Sendromlar

P-058 Referans Numarası: 129

MERKEZİMİZDE AML VE MDS'DE SON BİR YILDAKİ DESİTABİN TEDAVİ SONUÇLARI

Ceren Dilan Aydın[1], Gular Novruzlu[1], Demet Kiper Ünal[2], Tuğba Çetintepe[2], Şerife Solmaz[2], Bahriye Payzın[2]

[1]İzmir Katip Çelebi Üniversitesi Tıp Fakültesi Atatürk Eğitim Ve Araştırma Hastanesi İç Hastalıkları Abd
[2]İzmir Katip Çelebi Üniversitesi Tıp Fakültesi Atatürk Eğitim Ve Araştırma Hastanesi İç Hastalıkları Abd, Hematoloji Bd

Amaç: Merkezimizde son 18 ayda desitabin tedavisi alan 60 yaş üstü MDS ve AML hastalarının klinik özellik ve prognozlarını değerlendirmeyi amaçladık.

Hastalar ve yöntem: Ocak 2019-Temmuz 2020 tarihleri arasında sitopeni/sitopeniler nedeni ile çevresel kan yayması, kemik iliği aspirasyon ve biyopsisi (KİAB), akım sitometri incelemesi, mümkün olanlara sitogenetik inceleme yapılarak IPSS skorlama sistemine göre orta-2 ve yüksek risk MDS tanısı ya da AML tanısı alan hastaların yaş, cinsiyet, tanı sırasındaki hemoglobin (Hgb), nötrofil, trombosit, kemik iliği blast sayısı (KİBS), ek hastalıkları kaydedildi. Öncesinde azasitidin tedavisi uygulanan ancak nüks ya da progresyon nedeni ile desitabin tedavisine geçilen hastalar (%46,6) da çalışmaya dahil edildi. Desitabin sikluslarına SUT kurallarına göre ve endikasyon dışı ilaç başvuruları yapılarak devam edildi. Dört kür sonra ve klinik koşullar gerektirdiğinde KİAB ile yanıt değerlendirmesi yapıldı. Genel izlem ve desitabin uygulama süreleri, yanıt ve sağkalım değerlendirildi.

Sonuçlar: Ortanca yaş: 69 (62-83) olan 9'u (%60) erkek (E/K: 1,5/1) toplam 15 hastanın 8'i (%53,3) AML, 4'ü (%26,7) MDS RAEB-1, ikisi (%13,3) RAEB-1, biri KMML (%6,7) tanısı aldı. Yedi hasta (%46,6) birinci basamakta azasitin tedavisi almıştı. Bir hastada normal karyotip diğerinde [45 X-X(4), 46XX(16)] bulundu. PCR ile iki hastada [FLT3-ITD (-) TKD835 (+), Ph (-)] saptandı. Diğer hastaların sitogenetik verilerine ulaşılamadı. Birer hastada PMF ve ET'den sırası ile MDS ve AML'ye dönüşüm, mide ca. ve meme ca öyküsü vardı. Hipertansiyon 10 (%66,7), diyabetes mellitus ve konjestif kalp yetmezliği dörder (%26,7), kronik börek yetmezliği, serebrovasküler atak öyküsü, atrium fibrilasyonu ve hipotiroidi ikişer (%13,3) hastada tanımlandı. Ortalama Hgb: 7,6±0,9 gr/dl (6,3-9,7), nötrofil: 8,12±23,6 x10^9/l (0,14-93), trombosit: 84,8±96,2 x10^9/l (6-372), KİBS: %29,4±27,2 (4-85), desitabin ortanca siklus sayısı: 3 (1-12) bulundu. Yanıt değerlendirmesi 4 kür sonra yapılan 5 hastanın ikisinde (%13,3) kısmi ve hematolojik düzelme, 2'sinde stabil hastalık, birinde progresyon (%6,7) saptandı. Tanıdan itibaren toplam izlem ve desitabin tedavisinden itibaren izlem süreleri sırası ile ortanca 6 ay (1-104) ve 3 ay (1-14) idi. Exitus olan on (%66,6) hastanın sekizi sistemik enfeksiyon nedeni ile kaybedildi.

Tartışma ve Sonuç: Altmış yaş üstü, standart kemoterapi için uygun olmayan ek hastalıkları bulunan AML ve orta-2 ve yüksek risk MDS hastalarının desitabin tedavi yanıtlarını IWG 2006 ölçütlerine (1) göre değerlendirdiğimizde 4 kürü tamamlayan 5 hastadan tam düzelme elde ettiğimiz hasta olmadı. En iyi destek tedavisine karşı düşük doz desitabin içeren randomize, faz III bir çalışmada, desitabin alan 119 hastadan 16'sında (%13) tam, 7'sinde (%6) kısmi ve 18'inde (%15) hematolojik düzelme elde edildi. En iyi yanıt için ortanca süre 3,8 aydı (2). Bizim yanıt oranımız düşüktü. Hasta grubumuzda AML hastalarının da bulunması, sekonder MDS varlığı, yaklaşı hastaların yarısında tedavinin ilk basamak tedavi olmaması, diğer güncel nedenlere ek olarak oranı düşürmüş olabilir.

Anahtar kelimeler: ileri yaş, miyelodisplastik sendrom, akut miyeloblastik lösemi, desitabin, prognoz

Kaynaklar

1- Cheson BD, Greenberg PL, Bennett JM, et al. Clinical application and proposal for modification of the International Working Group (IWG) response criteria in myelodysplasia. Blood. 2006; 108:419–425.

2- Lubbert M, Suciu S, Baila L, et al. Low-dose decitabine versus best supportive care in elderly patients with intermediate- or high-risk myelodysplastic syndrome (MDS) ineligible for intensive chemotherapy: final results of the randomized phase III study of the European Organisation for Research and Treatment of Cancer Leukemia Group and the German MDS Study Group. J Clin Oncol. 2011; 29:1987–1996.

Myeloproliferatif Neoplaziler ve Kronik Myelositer Lösemi

P-059 Referans Numarası: 242

KONKOMİTAN KRONİK MİYELOMONOSİTİK LÖSEMİ VE EKSTRANODAL DİFFÜZ BÜYÜK B HÜCRELİ LENFOMA: OLGU SUNUMU

Elçin Erdoğan Yücel, Boran Yavuz, Aylin Fatma Karataş, Serkan Güven, Fatih Demirkan, Güner Hayri Özsan, İnci Alacacıoğlu

Dokuz Eylül Üniversitesi Hematoloji Bilimdalı

Kronik miyelomonositik lösemi (KMML) hem myeloproliferatif hem de myelodisplastik özellikler gösteren hematolojik bir malignitedir. Asemptomatik başlayıp, sitopenilerle seyredebileceği gibi akut myeloid lösemiye dönüşüm de görülebilir. İleri yaşta 100.000'de 1-2 oranında görülen nadir bir hastalıktır.

Diffüz büyük B hücreli lenfoma (DBBHL) ise non-hodgkin lenfomaların en sık görülen alt tipi olmakla birlikte KMML ile birlikteliği nadir bir durumdur.

Bu çalışmamızda KMML tanısı ile izlemekte olduğumuz, azasitidin tedavisi almakta olan bir hastada gelişen ekstranodal diffüz büyük B hücreli lenfoma olgusu sunulacaktır.

76 yaşında erkek hasta, 4 aydır sebat eden lökositoz, anemi ve trombositopeni nedeniyle 2018 yılı Ocak ayında hematoloji polikliniğimize yönlendirilmiştir. Hastanın hemoglobini 11.8 g/dl, MCV 100 fl, lökositi 26900/ul (%46 monosit), trombositi 100.000 saptandı. Periferik yaymada hipogranuler ve displastik %40 oranında monosit izlendi, blast görülmedi. Kemik iliği aspirasyonunda hiperselülerite, myeloid eritroid seri oranı 2/1, %18 monoblastik, promonosit hücre izlendi. Karaciğer ve dalak normal boyutlardaydı. Hastada Philadelphia veya bcr-abl füzyon geni, jak 2 gen mutasyonu, GTL, 11q23 translokasyonu, mll, trizomi 11 mutasyonları negatif iken TET2 geninde mutasyon saptandı. Monositoza neden olabilecek enfeksiyonlar (Brusella, Varisella Zoster) ve inflamatuar hastalıklar yönünden tetkik edildi. Hastamız, 3 aydan uzun süren monositoz, periferik kan ve kemik iliğinde <%20 blast oranı, myeloid seride displazi ve diğer myeloproliferatif ve inflamatuar hastalıklar dışlanarak, 2016 Dünya Sağlık Örgütü kriterlerine istinaden KMML tanısı aldı. Ilımlı sitopenileri ve halsizliği olan hastaya hidroksiüre başlandı. Hidroksiüre ile takip edilmekte iken 2019 yılı Temmuz ayında ateş, transfüzyon gerektiren anemi ve trombositopeni nedeniyle servise yatırıldı. Antibiyoterapi ve transfüzyon tedavileri ardından hipometile edici ajan (azasitidin) başlandı. Bu dönemde yaptığımız kemik iliği aspirasyonunda %6 blast görüldü. 2020 yılı Mayıs ayında skrotumda kitle palpe edilen hastanın çekilen skrotal MR görüntülemesinde sağ testis parankimi içerisinde 22x27 mm, sol testis parankimi içerisinde 12x13 mm boyutlarında, T2 ağırlıklı görüntülerde normal testis parankimine göre daha düşük sinyalli, T1 ağırlıklı görüntülerde testis parankimine göre izo-hafif hipointens sinyalde, diffüz kontrastlanma gösteren nodüler lezyonlar saptandı. Eksizyonel biyopsi ise Ki67 proliferatif aktivite %90'dan fazla, bcl6 pozitif, myc rearanjmanı yönünden negatif aktive B hücre benzeri DBBHL olarak raporlandı. Tüm vücut BT görüntülemede nodal tutulum saptanmadı. Evre IV aktive B hücre benzeri DBBHL tanısı alan hastaya R-CHOP tedavisi başlandı.

Sonuç olarak; DBBHL düşük dereceli B lenfomalardan (kronik lenfositik lösemi, lenfoplazmositik lenfoma, foliküler lenfoma marjinal zon lenfoma vb) gelişebileceği gibi HIV, EBV gibi enfeksiyonlar sonrasında da gelişebilir. KMML'e eşlik eden ekstranodal DBBHL ise nadir görülen bir durumdur ve KMML hastalarının takibi sırasında gerek fizik muayene gerekse görüntüleme tetkikleri ile göz önünde bulundurulmalıdır.

Anahtar kelimeler: kronik, myelomonositik, lösemi, diffüz, lenfoma

Kırmızı Hücre Fizyolojisi ve Bozuklukları

P-060 Referans Numarası: 245

KONJENİTAL DİSERİTROPOETİK ANEMİ İLE KARIŞAN PİRUVAT KİNAZ EKSİKLİĞİ

Ayça Koca Yozgat, Arzu Yazal Erdem, Dilek Kaçar, Namık Yaşar Özbek, Neşe Yaralı

Ankara Şehir Hastanesi, Çocuk Hematoloji-onkoloji Kliniği

Giriş: Piruvat kinaz (PK) eksikliği, glikolitik yoldaki en yaygın enzim anormalliğidir ve ATP sentezinin azalmasına ikincil olarak anemiye yol açar (1). Otozomal resesif geçişlidir ve PKLR genindeki mutasyonlardan kaynaklanır (2). Tanısı, hemolitik aneminin klinik belirti ve semptomlarının varlığına, laboratuvar bulgularında ekstravasküler hemolizin kanıtlarına, enzim aktivitesinin veya antijen seviyelerinin ölçülmesine ve PKLR genindeki mutasyonların saptanmasına dayanır (3). Burada, konjenital diseritropoietik anemi (CDA) tip I tanısı alan ve PK eksikliği olan iki kardeş olgu sunulmuştur.

Olgular: Yenidoğan döneminde anemi etyolojisi araştırılmak üzere hastanemize yönlendirilen iki kardeş olgunun fizik muayenelerinde sarılık dışında özellik yoktu. Hastaların bakılan piruvat kinaz, glukoz-6-fosfat dehidrogenaz, 5' nükleotidaz enzim düzeyleri, hemoglobin elektroforezleri ve osmotik frajilite testleri normal olarak saptandı. Kemik iliği aspirasyonlarında multilobuler eritroblastlar ve eritroid hiperaktivite gözlendi. Elektron mikroskobisinde CDA' da görüldüğü şekilde, tüm normoblastlarda heterokromatin ağının süngerimsi görünümü (İsviçre peyniri görünümü), perinükleer alanların genişlemesi ve sitoplazmanın çekirdeğe doğru genişlemesi gözlendi (Resim 1). Hastalara CDA tip 1 tanısı konuldu ve düzenli eritrosit transfüzyonu yapılmaya başlandı. Takipte hastaların CDA açısından gönderilen yeni nesil sıralama analizlerinde mutasyon saptanmadı. Piruvat kinaz enzim düzeyleri normal olmasına rağmen, hastaların moleküler çalışmasında PKLR geni ekson 12' de homozigot c.1623G>C (p.Lys541Asn) mutasyonu saptandı.

Tartışma: Piruvat kinaz eksikliği, hemolitik aneminin nadir bir nedenidir. Klinik heterojenite nedeni ile özellikle atipik formlarda tanısı zor konulabilmektedir. Konjenital diseritropoetik aneminin ayırıcı tanısında da PK eksikliği düşünülmelidir. Şüpheli CDA ve konjenital hemolitik anemisi olan hastalarda tanı için enzim aktivitesi yerine, kapsamlı genetik analiz yapılması uygundur.

Anahtar kelimeler: Piruvat kinaz eksikliği, Konjenital diseritropoetik anemi, PKLR mutasyonu

Kaynaklar

1. Zanella A, Bianchi P. Red cell pyruvate kinase deficiency: From genetics to clinical manifestations. Baillieres Best Pract Res Clin Haematol 2000; 13:57–81.
2. Warang P, Kedar P, Ghosh K, et al. Molecular and clinical heterogeneity in pyruvate kinase deficiency in India. Blood Cells Mol Dis. 2013; 51:133–7.
3. Gallagher PG, Glader B. Diagnosis of pyruvate kinase deficiency. Pediatr Blood Cancer. 2016; 63:771-772.

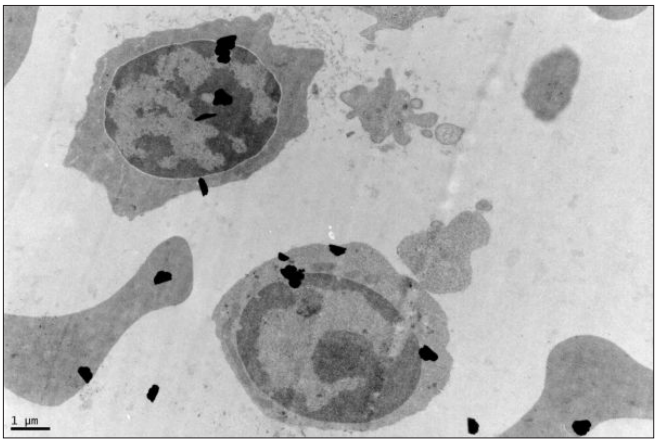

Resim 1. Elektron mikroskobunda konjenital diseritropoetik anemiye benzer şekilde heterokromatin ağının süngerimsi görünümü (İsviçre peyniri görünümü) ve perinükleer alanların genişlemesi

Hematolojik Malignitelerde Sitogenetik ve Moleküler Biyoloji / İmmunofenotipleme

P-061 Referans Numarası: 132

AKUT MYELOSİTER LÖSEMİ MRD TAKİBİNDE AKIM SİTOMETRİK OLARAK NORMALDEN FARKLI GELİŞİMİN (DFN) TESPİTİ

Mesude Falay[1], Ramazan Öcal[2], Emine Betül Tavil[3], Yahya Laleli[1]

[1]Ankara Düzen Laboratuvarı
[2]Ankara Liv Hastanesi
[3]İstanbul Medistate Hastanesi

Akut miyeloid lösemide (AML) tanısı sonrası ölçülebilir kalıntı hastalık varlığı bağımsız prognostik bir göstergedir. Hastanın kliniği, sitogenetik ve moleküler markerlarla birlikte risk sınıflandırması ve tedavi planlaması için önemlidir. MRD çok renkli Akım sitometri (AS) ve moleküler yöntemlerle değerlendirilebilmektedir. AS olarak AML MRD çalışması hala standardize edilmemiştir. Avrupa Lösemi Ağı (ELN) standardizasyon için lösemi ilişkili immünfenotip (LAIP) ve normalden farklı gelişim (DfN) yaklaşımlarını önermektedir. Hastanın ilk tanı immünfenotiplendirmesine ait bilgi olmadığında, kemoterapi sonrası immünfenotipik kayma olabileceğinden LAIP e dayalı MRD izleminde hatalar olabilmektedir. Bizde standardizasyon için laboratuvarımızda ELN' nin önerileri doğrultusunda CD2,CD7, CD11b, CD15, CD19, CD22, CD56, CD34, CD117, CD13, CD33, HLADR monoklonal antikorlarını içeren 8 renkli bir panel oluşturduk. 30 AML MRD olgumuzu DfN yaklaşımıyla analiz ettik ve klinik bulgularıyla birlikte değerlendirdik.

Anahtar kelimeler: AML, MRD, DfN, AKIM SITOMETRİ

Pediatrik Akut Lösemiler

P-062 Referans Numarası: 246

VORİKONAZOL VE ALL TRANS RETİNOİK ASİT BİRLİKTE KULLANIMINA BAĞLI HİPERKALSEMİ

Ayça Koca Yozgat, Yunus Murat Akçabelen, Yasemin Ünal, Neşe Yaralı

Ankara Şehir Hastanesi, Çocuk Hematoloji-onkoloji Kliniği

Giriş: All-trans-retinoik asit (ATRA), akut promiyelositik löseminin (APL) tedavisinde kullanılan, iyi tolere edilmekle birlikte birçok yan etkisi olan bir ilaçtır. İyi bilinen yan etkiler arasında retinoik asit sendromu ve Sweet sendromu bulunsa da, ATRA ile ilişkili hiperkalsemi nadiren bildirilmiştir (1-3). ATRA metabolizması, sitokrom p450 enzimleri aracılığıyla gerçekleşir ve azol grubu antifungaller sitokrom p450 enzim sisteminin güçlü inhibitörleridir (4). Burada, ATRA ve vorikonazolün birlikte kullanımına bağlı şiddetli hiperkalsemi gelişen akut promyelositik lösemili bir çocuk hasta sunulacaktır.

Olgu: 8 yaşında bir erkek hasta burun kanaması ve peteşi şikayeti ile başvurdu. Hastanın kemik iliği aspirasyonu ve akım sitometri sonuçları APL ile uyumluydu ve genetik olarak (15; 17) translokasyonu pozitif saptandı. AML BFM 2013 protokolü ve ATRA tedavisi başlandı. İndüksiyon tedavisi sonrasında hastaya antifungal profilaksi için vorikonazol tedavisi verildi. Hastanın vorikonazol ve ATRA tedavisi sırasında hiperkalsemisi (Ca: 12.4 mg / dl) ve hipertansiyonu (140/90 mm Hg) gelişti. Hiperkalsemi ve hipertansiyon etyolojisine yönelik olarak yapılan endokrin ve nefrolojik değerlendirmeleri normal bulundu. Takipte vorikonazol tedavisi kesildi ve ATRA tedavisine devam edildi. Vorikonazol tedavisi kesildikten sonra, hiperkalsemisi gerileyen hastanın takipte hipertansiyonu gözlenmedi.

Tartışma: ATRA tedavisinin birçok yan etkisi olmakla birlikte, hiperkalsemi gelişimi literatürde bildirilmiştir. ATRA'ya bağlı hiperkalsemi mekanizmaları, artmış osteoklastik aktiviteye bağlı mineral rezorpsiyonunu, interlökin-6 düzeyi yükselmesine bağlı artmış kemik rezorpsiyonu, paratiroid hormonu düzeyi artışı olabilir (5). Hiperkalsemi, ATRA'yı metabolize eden sitokrom p450 enzimlerinin azol grubu antifungaller tarafından inhibisyonuna bağlıdır. ATRA tedavisi sırasında sitokrom P450 enzim sistemini inhibe edebilecek herhangi bir ilacın kullanılmaması bu yan etki görülme sıklığını azaltacaktır.

Anahtar kelimeler: Akut promyelositik lösemi, all trans retinoik asit, vorikonazol, hiperkalsemi

Kaynaklar

1. Frankel SR, Eardley A, Lauwers G, Weiss M, Warrell RP Jr. The 'retinoic acid syndrome' in acute promyelocytic leukemia. Ann Intern Med 1992;117:292 – 296.
2. Park CJ, Bae YD, Choi JY, Heo PS, Lee KS, Park YS, et al. Sweet's syndrome during the treatment of acute promyelocytic leukemia with all-trans retinoic acid. Korean J Intern Med 2001;16:218 – 221.
3. Akiyama H, Nakamura N, Nagasaka S, Sakamaki H, Onozawa Y. Hypercalcemia due to all-trans retinoic acid. Lancet 1992;339:308 – 309.
4. Choo-Kang E. A review of the aetiology and pathogenesis of hypercalcemia. West Indian Med J 1984;33:213 – 219.
5. Niesvizky R, Siegel DS, Busquets X, Nichols G, Muindi J, Warrell RP Jr, Michaeli J. Hypercalcemia and increased serum interleukin-6 levels induced by all-trans retinoic acid in patients with multiple myeloma. Br J Haematol 1995;89: 217 – 218.

Kırmızı Hücre Fizyolojisi ve Bozuklukları

P-063 Referans Numarası: 247

SARS- COV 2 ENFEKSİYONU SIRASINDA TANI KOYULAN TALASEMİ İNTERMEDİA: OLGU SUNUMU

Hüseyin Tokgöz[1], Ayşe Şimşek[1], Ümran Çalışkan[2]

[1]Neü Meram Tıp Fakültesi
[2]Kto Karatay Üniversitesi Karatay Tıp Fakültesi

Giriş: Aralık 2019'un ortalarında, Çin'in Wuhan kentinde başlayan şiddetli akut solunum sendromu koronavirüs-2 enfeksiyonunun neden olduğu bir hastalık, ülke geneline ve dünyanın birçok ülkesine yayıldı. Çocuklarda ateş ve öksürük en yaygın klinik belirtilerdir ve bazılarında yorgunluk, miyalji, burun tıkanıklığı, burun akıntısı, hapşırma, boğaz ağrısı, baş ağrısı, baş dönmesi, kusma ve karın ağrısı eşlik eder (1). Ayrıca çocuklarda lenfopeni ve trombositopeni de yapmaktadır. (2)

β-Talasemi intermedia, asemptomatik taşıyıcı olan β-talasemi minör ve transfüzyona bağlı şiddetli anemi olan β-talasemi majör arasındaki orta ağırlıktaki klinik bir durumdur(3). Bazı talasemi intermedia hastaları yetişkin yaşa kadar asemptomatiktir, bazıları ise 2 yaşından itibaren semptomatiktir. Hemoglobin seviyelerini 7-9 g / dl arasında olduğu için yalnızca ara sıra transfüzyon almaktadır veya hiç transfüzyon almamaktadır (4).

Olgu Sunumu: 3 yaşında erkek hasta, 2 gündür olan ateş şikayeti ile dış merkeze başvurmuş. Yapılan tetkiklerinde pansitopenisi olması nedeniyle bize yönlendirilmiş. Hasta bize başvurduğunda belirgin solukluğu ve halsizliği vardı. Ateşi 38,2 ve KTA 145-150/dk idi. Karaciğeri ve dalak büyüklüğü yoktu, traubesi açıktı. Diğer sistem muayeneleri doğaldı. Yapılan tetkiklerinde Wbc: 3490 ANS: 1420 ALS: 1930 Hgb: 5,0 Plt: 116 bindi. Periferik yaymasında hedef hücreleri, mikrositoz, anizositoz, poikilositoz, polikromazi ve normoblastlar vardı. Atipi, blast görülmedi. Ret: 0,2 idi. Kalp yetmezliği bulguları olan hastaya eritrosit süspansiyonu verildi. ES öncesi gönderilen hemoglobin elektroforez sonucu Hgb F: 16,2 Hgb A: 78,9 HgbA2: 4,9 geldi. Ayrıca hastanın B12 değeri de düşüktü. Hastaya talasemi intermedia tanısı koyuldu. Sars-Cov 2 enfeksiyonu ve B12 eksikliğine bağlı sitopenilerin eşlik ettiğini gördük. Hastaya enfeksiyona yönelik tedavisi ve B12 replasmanı başlandı. Hastadan beta talasemi gen mutasyonu gönderildi, henüz sonuçlanmadı.

Tartışma: Covid-19 çocuklarda lenfopeni ve trombositopeniye sebep olan bir hastalıktır ve içinde bulunduğumuz pandemi sürecinde her zaman akılda tutulmalıdır. Bunu hangi yolla yaptığı tam olarak bilinmemekte. Anemiye sebep olduğu kanıtlanmadı. Belki de kemik iliğini tamamen baskılıyor. Bunu zaman içinde yapılacak olan daha geniş kapsamlı araştırmalar gösterecek.

Anahtar kelimeler: Sars-Cov 2, talasemi intermedia

Kaynaklar

1- She J, Liu L, Liu W. COVID-19 epidemic: Diseasecharacteristics in children J MedVirol. 2020 Jul;92(7):747-754.
2- Distinct clinical and immunological features of SARS-COV-2-induced multisystem inflammatory syndrome in children. Lee PY, Day-Lewis M, Henderson LA, Friedman K, Lo J, Roberts JE, Lo MS, Platt CD, Chou J, Hoyt KJ, Baker AL, Banzon T, Chang MH, Cohen E, de Ferranti S, Dionne A, Habiballah S, Halyabar O, Hausmann JS, Hazen M, Janssen E, Meidan E, Nelson RW, Nguyen AA, Sundel RP, Dedeoglu F, Nigrovic PA, Newburger JW, Son MBF.J Clin Invest. 2020 Jul 23:141113.
3- β-Thalassemia intermedia: a comprehensive overview and novel approaches. Asadov C, Alimirzoeva Z, Mammadova T, Aliyeva G, Gafarova S, Mammadov J.Int J Hematol. 2018 Jul;108(1):5-21.
4- Thalassemia intermedia: revisited. Taher A, Isma'eel H, Cappellini MD.Blood Cells Mol Dis. 2006 Jul-Aug;37(1):12-20.

■ Koagülasyon ve Fibrinoliz Bozuklukları

P-064 Referans Numarası: 248

KONJENİTAL ANTİTROMBİN- III EKSİKLİĞİNE BAĞLI BRAKİAL ARTER TROMBOZU

Ayça Koca Yozgat, Seda Şahin, Turan Bayhan, Dilek Gürlek Gökçebay, Neşe Yaralı, Namık Yaşar Özbek

Ankara Şehir Hastanesi, Çocuk Hematoloji-onkoloji Kliniği

Giriş: Antitrombin-III (AT-III), trombin ve diğer serin proteazların inhibitörüdür. Konjenital AT-III eksikliği oldukça nadir görülen bir hastalık olup, görülme sıklığı %0.02-0.05'tir ve plazma AT-III düzeyi genelde normalin %50'si kadardır (1). İki tip AT-III eksikliği bulunmaktadır. Tip 1'de sentezi azalmış iken, tip 2 eksiklikte plazma konsantrasyonu normaldir fakat fonksiyonel olarak aktif değildir. Antitrombin-III geninde 127 değişik tip mutasyon tanımlanmıştır (2). Homozigot mutasyonunda daha erken yaşta ve daha ağır klinik tablolar gelişebilmektedir. Burada antitrombin III eksikliğine bağlı brakial arter trombozu gelişen yenidoğan bir olgu sunulacaktır.

Olgu: 31 haftalık 1510 gr doğan kız hasta doğum sonrası solunum sıkıntısı olması nedeni ile dış merkezde yenidoğan yoğun bakım ünitesine yatırılmış. Pnömotoraks nedeni ile göğüs tüpü takılan hastanın postnatal 2. gününde pulmoner hemorajisi ve gastrointestinal kanaması gelişmiş. Takipte hastanın sol kolunda güç kaybı olması ve nabız alınamaması nedeni ile doppler ultrasonografi yapılmış ve brakial arterin total tromboze olduğu gözlenmiş. Taze donmuş plazma ve düşük molekül ağırlıklı heparin tedavisi başlanan hastanın sol kolunda demarkasyon hattı gelişmesi ve distal 1/3 kısımda akım olmaması nedeni ile amputasyon açısından hastanemize sevk edilmiş. Hastanın geliş fizik muayenesinde sol ön kol ve elinde nekrozu mevcuttu. Hastanın gönderilen antitrombin III düzeyi %13 olarak düşük saptandı. Protein C ve S düzeyleri normaldi. Herediter antitrombin III eksikliği açısından SERPINC1 mutasyonu hastanemizde çalışılamaması nedeni ile gönderilemedi. Hastaya taze donmuş plazma ve düşük molekül ağırlıklı heparin tedavisi başlandı ve takipte insan antitrombin III konsantresi verildi. Takipte kolu ampute edilen hastanın genel durumunun iyi olması üzerine hasta düşük molekül ağırlıklı heparin ve haftalık taze donmuş plazma tedavisi almak üzere taburcu edildi.

Tartışma: Kalıtsal antitrombin III eksikliği nadir görülmektedir. Tedavisinde heparin rezistansı olması nedeni ile yüksek doz heparin gereksinimi olabilmektedir (3). Tedavide antitrombin konsantresi, taze donmuş plazma, yüksek doz düşük molekül ağırlıklı heparin ve intravenöz heparin kullanılabilmektedir.

Anahtar kelimeler: Antitrombin III eksikliği, yenidoğan, tromboz

Kaynaklar

1. Casgriff JM, Bishop DT, Hersfold EJ, Skolnick MH, et. al. Hereditary antithrombin deficiency diagnosis and treatment. Medicine 1983; 62: 4.
2. Bayston T, Lane D. Antithrombin mutation database. Available from: http://www1.imperial.ac.uk/medicine/about/ divisions/is/haemo/coag/antithrombin/ Access date; June 5, 2007.
3. Thaler, E, Lechner, K. Antithrombin III deficiency and thromboembolism. In: Prentice CRM, editor. Clinics in haematology. Vol. 10, London: W. B. Saunders; 1981. p. 369-90.

■ Lenfomalar / Araştırmalar / Transplant Dışı Tedaviler/Biyolojisi

P-065 Referans Numarası: 249

LİNGUAL TONSİL KAYNAKLI DİFFUZ BÜYÜK B HÜCRELİ LENFOMALI OLGU SUNUMU

Gular Novruzlu, Kübra Yücel, Tuğba Çetintepe, Demet Kiper Ünal, Şerife Solmaz, Kadriye Bahriye Payzın

İzmir Katip Çelebi Üniversitesi Tıp Fakültesi Atatürk Eğitim Ve Araştırma Hastanesi Hematoloji Kliniği

GİRİŞ: Hodgkin dışı lenfoma, yassı hücreli karsinomları ve tükürük bezi neoplazmlarını takiben ağız boşluğunun en yaygın üçüncü malign lezyon grubunu temsil eder. Ayrıca tüm lenfomaların sadece%1'i primer oral kavite lenfomadır. Hodgkin dışı dil lenfomaları oldukça nadirdir. Tonsiller, nazofaringeal lenfoid doku, yumuşak damak ve dil tabanı dahil Waldeyer halkasından kaynaklanabilir.Dilin primer malign lenfoması çok nadirdir. Yaşlı hastalar, özellikle 6. dekattan büyük olanlar kaydedilmiştir ve erkek: kadın oranı 5: 3'tür. Semptomları büyük oranda dil kitlelerine bağlı ilerleyici nefes darlığı ve / veya disfaji ile ilişkilidir.Bu nadir tanımlanan dilden kaynaklı Diffuz Büyük B Hücreli Non Hodgkin Lenfoma (DBBH NHL) olgumuz literatura katkı amaclı sunulmuştur.

Olgu: Bilinen DM tanısı olan 65 yaş erkek hasta yutma güçlüğü nedeniyle KULAK-BURUN-BOĞAZ (KBB) polikliniğine gitmiş.Hastaya boyun bilgisayarlı tomografi (BT) çekilmiş.BT sonucu:SOL TONSİL İÇERİSİNDE YAKLAŞIK 29x20x27 mm BOYUTUNDA HAFIF KONTRASLANMA GÖSTEREN SOLİD KİTLESEL LEZYON MEVCUTTU. KBB tarafından dil kökünde sol glossoepiglottik folda uzanan ve oturan yüzeyi düzenli,ülserasyon izlenmeyen kitleden multipl biopsiler alındı.Biopsi sonucu: DBBH NHL ile uyumlu bulundu. İmmunohistokimyasal çalışmada neoplastik hücreler PanCK(-), Siklin D1(-), CD3(-), CD30(-), CD10(-), CD5(+), CD20(+), CD79a(+), Bcl-6(+), MUM-1(+), Kİ67 %95 pozitif non germinal cell lemfoma (nonGCB) ile uyumlu geldi.Hastanın yutma güçlüğü dışında aktif şikayeti yok.B semptomu tariflemeyen hastanın çekilen Pozitron Emisyon Tomografide (PET) başka bir odak saptanmayan hasta Evre 2A DBBH NHL olarak evrelendi. PET SONUCU: Dil köküne uyan alanda santral bölgede ve solda, lingual tonsil içerisinde yaklaşık 33x24x27 mm metabolik boyutlu belirgin hipermetabolik lezyona yapılan biyopside DBBHL tespit edilmiştir. Servikal bölgede ve mediastende tanımlanan bölglerde patolojik boyuta ulaşmayan bazılarında düşük düzeyli F-18 FDG tutulumu göstermeyen lenf nodları izlenmiştir. Öncelikle reaktif görünümlü lenf nodları. Takip önerilir.Görüntüleme alanına giren diğer bölgelerde lenfoma tutulumu ile uyumlu olabilecek belirgin patolojik hipermetabolik lezyon izlenmemiştir. DBBH NHL da prognozun ön görülmesi için hesaplanan,yaş,serum laktat dehıdrogenaz (LDH),ECOG,ekstranodal alan sayı ve evre içeren IPI SKORU hesaplanıyor.Hastada IPI SKORU düşük-orta risk olarak hesaplandı.Hastaya DBBH NHL açısından Rituksimab-Siklofosfomid-Doksorubisin-Vinkristin-Prednisolon (R-CHOP) tedavisi başlandı.Hastanın takip ve tedavi süreci devam etmektedir.

Sonuç: Dil tabanının lokalize Hodgkin dışı lenfoması nadiren görülmesine ragmen dilin bazı lezyonlarının ayırıcı tanısında düşünülmelidir. Biyopsi örneğinin yanı sıra hastanın klinik değerlendirmesi hastalığın yönetilmesinde önemlidir.Literaturda nadir rastlanan olgumuz katkı amaclı sunulmuştur.

Anahtar kelimeler: LİNGUAL TONSİL,DİFFÜZ BÜYÜK B HÜCRELİ LENFOMA,

■ Koagülasyon ve Fibrinoliz Bozuklukları

P-066 Referans Numarası: 250

KONJENİTAL PROTEİN C EKSİKLİĞİ VE SEREBELLAR AGENEZİ OLGUSU

Ayça Koca Yozgat, Yunus Murat Akçabelen, Volkan Köse, Dilek Gürlek Gökçebay, Neşe Yaralı, Namık Yaşar Özbek

Ankara Şehir Hastanesi, Çocuk Hematoloji-onkoloji Kliniği

Giriş: Purpura fulminans, cilt ve yumuşak doku nekrozları ile seyreden, intravasküler trombozla karakterize, nadir görülen bir klinik tablodur (1). Yenidoğan döneminde sıklıkla konjenital veya kazanılmış protein C, S eksikliğinden veya sepsis ilişkili yaygın damar içi pıhtılaşmadan kaynaklanır (2). Lezyonlar sıklıkla kalçalar, ekstremiteler, gövde ve skalp gibi travma veya basınca daha fazla maruz kalan bölgelerde görülür. Tedavi de taze donmuş plazma (TDP) ve protein C preparatları kullanılabilmektedir (3).

Olgu: 35 haftalık 2400 gr olarak doğan ve 4 günlük iken solunum sıkıntısı ve nöbetleri olması nedeni ile acile başvuran hasta yenidoğan yoğun bakım ünitesine yatırıldı. Takiplerinde sağ bacakta diz altı bölgesinde nekrotik alanları fark edilen hastanın bakılan ptt: 37, pt: 16.8 ınr: 1.4, D-dimer düzeyi 4.27 mg/L olarak saptandı. Purpura fulminans tanısı konulan hastaya TDP ve düşük molekül ağırlıklı heparin tedavisi başlandı. Hastanın tanı sırasında gönderilen protein C düzeyi %8 olarak gelmesi üzerine protein C konsantresi ilk dozu 100 ü/kg takibinde 50 ü/kg olacak şekilde başlandı. Nöbetleri devam eden hastanın kranial manyetik resonans görüntülemesinde bilateral serebral hemisferlerde, belirgin ve yaygın kanamanın eşlik ettiği hidrosefali, kortikal nekroz, parankimde ileri derecede incelme, korpus kallosum ve serebellumda agenezi saptandı. Postnatal 20. günde nekrotik lezyonları düzelen hastanın protein C tedavisi kesilerek takibe alındı. Ancak postnatal 23.günde hasta aspirasyon sonrası kardiyak arrest nedeni ile kaybedildi.

Tartışma: Konjenital protein C eksikliği, tüm tromboembolik olayların yaklaşık %3-5'ini oluşturan nadir bir kalıtsal trombofili nedenidir (4). Homozigot eksikliğinde purpura fulminans tablosu gelişmesi ve

mortalitesinin yüksek olması nedeni ile erken tanı ve tedavi çok önemlidir. Tedavide amaç, altta yatan nedeni tedavi etmek, pıhtılaşma dengesini yeniden sağlayıp vasküler tromboza bağlı doku hasarını önleyerek, morbidite ve mortaliteyi azaltmaktır. Protein C eksikliği nadir görülmekle birlikte mortalitesinin yüksek olması nedeni ile hızlı tanı konularak ve tedavisinin erken başlanması hayat kurtarıcıdır. Tedavide protein C konsantresi, TDP ve düşük molekül ağırlıklı heparin verilmesi gerekmektedir.

Anahtar kelimeler: Konjenital protein C eksikliği, protein C konsantresi, serebellar agenezi

Kaynaklar

1. Adcock DM, Brozna J, Marlar RA. Proposed classification and pathologic mechanisms of purpura fulminans and skin necrosis. Semin Thromb Hemost 1990;16(4):333-40.
2. Fischer D, Schloesser RL, Nold-Petry CA., Nold MF, Veldman A. Protein C concentrate in preterm neonates with sepsis. Acta Paediatrica 2009;98(9):1526-9.
3. Dreyfus M, Magny JF, Bridey F, Schwarz HP, Planche C, Dehan M, Tchernia G: Treatment of homozygous protein C deficiency and neonatal purpura fulminans with a purified protein C concentrate. N Engl J Med 1991, 325:1565-1568.
4. Seligsohn U, Lubetsky A (2001) Genetic susceptibility to venous thrombosis. N Engl J Med 344:1222–1231.

Koagülasyon ve Fibrinoliz Bozuklukları

P-067 Referans Numarası: 253

FAKTÖR XI EKSİKLİĞİ VE KALITSAL TROMBOFİLİLİ HASTADA ANTİKOAGÜLAN TEDAVİ YÖNETİMİ VE FOLLİKÜLER LENFOMA

Gülten Korkmaz Akat, Ahmet Kürşad Güneş, Muhammed Ateş, Funda Ceran, Simten Dağdaş , Gülsüm Özet

Ankara Şehir Hastanesi

Giriş: Faktör XI (FXI) eksikliği, FXI düzeyinin kandaki düşük seviyesi veya yetersiz aktivitesinden kaynaklanan nadir bir kanama bozukluğudur. FXI düzeyi ile kanama şiddeti arasında doğrusal bir bağlantı yoktur. FXI konsantresi veya taze donmuş plazma (TDP) replasmanı sonrası tromboz gelişme riski mevcuttur. Faktör V Leiden heterozigot mutasyonu kalıtsal düşük riski trombofilik faktördür. Bizde faktör XI eksikliği olan,TDP replasmanı sonrası hayati tehtid edici tromboz gelişen, ileri tetkiklerinde faktör V leiden heterozigot mutasyonu saptanan, takibinde folliküler lenfoma tanısı alan hastamızı sunuyoruz.

Vaka: 35 yaşında kadın, yoğun menstrüel kanama dışında kanama öyküsü olmayan, < 10 hafta 2 kez düşük öyküsü, 3.gebeliğinde bir canlı doğum, gebelikte antikoagülan kullanmayan hasta, sonrasında 2 kez daha <10 hafta düşük öyküsü olması üzerine 2010 yılında 21 yaşında iken sekonder infertilite nedeniyle diagnostik laparatomi operasyonu yapılıyor. Preoperatif tetkiklerinde aPTT 80 sn saptanmış, miksing testle tam düzelme sağlanmış, faktör düzeylerine balıkdığında FXI düzeyi düşük saptanmış (3 farklı zamanda %7.9 - %2- %5). Operasyon öncesi TDP replasmanı yapılmış takibinde pulmoner tromboemboli ve kardiyak arrest gelişmiş. Yapılan trombofili tetkiklerinde faktör V leiden (FVL) heterozigot mutant saptanmış.Hayati tehlike yaratan tromboembolik olayı olan hasta, kanama öyküsü de olmadığından kumadinize edilerek izlenme kararı alınmış ve şubat 2019'a kadar 9 yıl boyunca olaysız izlenenmiş, şubat 2019'da gastrik yakınmaları nedeniyle başvurduğunda çekilen batın ultrasonunda dalakta multipl hipodens lezyon saptandı. Batın BT'de dalakta birbiri ile birleşen en büyüğü 40x30 mm boyutlarında multipl hipodens kitle lezyonu saptandı. Wbc:4080 nötrofil:2340 lenfosit:1300 hgb:11.5 plt:148000, periferik yaymada özellik saptanmadı. Periferden yapılan akım sitometrik incelemede lenfoproliferatif hastalık yönünden bulgu saptanmadı. Kemik iliği aspirasyon ve biyopisi normoselüler olarak değerlendirildi. Dalaktaki lezyondan biyopisi alınması açısından girişimsel radyoloji ile birlikte değerlendirildi, ancak çok yüksek kanama riski nedeniyle yapılamadı ve splenektomi kararı alındı, kumadin kesilerek enoksoparin sodyum başlandı ve INR normale geldikten sonra TDP ile hazırlık yapılarak ekim 2019 da tanısal splenektomi yapıldı. Splenektomi materyali patolojik incelemesinde grade 1 folliküler lenfoma tanısı aldı. Evre 3 hastalık tanısı alan hastanın GELF kriterlerine göre tedavi endikasyonu yoktu, FLIPI düşük risk olup hasta izleme alındı.

Tartışma: Faktör XI eksikliğinde kanama eğilimi değişkendir ve faktör seviyesinden bağımsızdır. TDP veya FXI konsantesi uygulanması sonrası tromboz riski artığı bilinmektedir. Vakamızda da TDP replasmanı sonrası hayati tehlike yaratan tromboz gelişmiş ve eş zamanlı heterozigot FVL mutasyonu saptanmıştır. FXI eksikliğinde kanama eğilimindeki bu değişkenliği etkileyen faktörlerden biri de heterozigot FVL mutasyonunun hemofili tanılı hastalarda kanama bulgularını azalttığına dair çalışmalar vardır. Hastamız 9 yıl boyunca herhangi bir kanama bulgusu olmadan antikoagülan tedavi ile izlenmiştir. Tombofilik faktörler ve FXI eksikliği birlikteliğinin kanama sıklığı ve şiddeti üzerine etkisi hakında günümüzde yeterli veri bulunmamasına karşın bu mekanizma bazı hastalarda görülen daha az kanama yatkınlığını açıklayabilir.

Anahtar kelimeler: Faktör XI eksikliği, faktör V Leiden mutasyonu, tromboz

Kırmızı Hücre Fizyolojisi ve Bozuklukları

P-068 Referans Numarası: 254

CORONAVİRUS DİSEASE-2019 (COVID-19) ENFEKSİYONU SIRASINDA TANI KOYULAN TALASEMİ İNTERMEDİA

Hüseyin Tokgöz[1], Ayşe Şimşek[1], Ümran Çalışkan[2]

[1]*Neü Meram Tıp Fakültesi*

[2]*Kto Karatay Üniversitesi Karatay Tıp Fakültesi*

Giriş: Aralık 2019'un ortalarında, Çin'in Wuhan kentinde başlayan şiddetli akut solunum sendromu koronavirüs-2 (SARS COV-2) enfeksiyonunun neden olduğu bir hastalık, ülke geneline ve dünyanın birçok ülkesine yayıldı. Bu hastalık 65 yaş üstünde ve zeminde kronik hastalığı veya immun yetmezliği olanlarda daha ağır seyretmektedir. Çocuklarda ateş ve öksürük en yaygın klinik belirtilerdir ve bazılarında yorgunluk, miyalji, burun tıkanıklığı, burun akıntısı, hapşırma, boğaz ağrısı, baş ağrısı, baş dönmesi, kusma ve karın ağrısı eşlik eder (1).Ayrıca çocuklarda lenfopeni ve trombositopeni de yapmaktadır (2).

β-Talasemiintermedia, asemptomatik taşıyıcı olan β-talasemi minör ve transfüzyona bağlı şiddetli anemi olan β-talasemi majör arasındaki orta ağırlıktaki klinik bir durumdur. Genetik heterojenliğine atfedilebilen önemli bir klinikpolimorfizm ile karakterizedir (3). Burada SARS COV2 enfeksiyonu ve pansitopeni ile prezente olan bir pediatrik olgu sunulmuştur.

Olgu Sunumu: 3 yaşında erkek hasta, 2 gündür olan ateş şikâyeti ile dış merkeze başvurmuş. Yapılan tetkiklerinde pansitopenisi olması nedeniyle bölümümüzeyönlendirilmiş. Hasta başvurduğunda belirgin solukluğu ve halsizliği vardı. Ateşi 38,2, solunum sayısı:22/dk ve KTA 145-150/dk idi. Karaciğeri ve dalak büyüklüğü yoktu, traubesi açıktı. Diğer sistem muayeneleri doğaldı. Yapılan tetkiklerinde Wbc: 2490ANS: 420 Hgb: 5,0 MCV: 92fl, Plt: 64000 idi. Periferik yaymasında hedef hücreleri, mikrositoz, anizositoz, poikilositoz, polikromazi ve normoblastlar vardı. Yer yer makrositer eritrositler ve hipersegmente nötrofiller görüldü, blast görülmedi, trombositler 2-4'lü kümeli idi. Kalp yetmezliği bulguları olan hastaya eritrosit süspansiyonu verildi. Öncesinde gönderilen hemoglobin elektroforez sonucu Hgb F: %26,2Hgb A: %68,9 HgbA2: 4,9 geldi. Anne babanın elektroforez sonucu talasemi minör ile uyumlu idi. Ayrıca hastanın serum B12 değeri de düşük (64 ng/L) idi. Ateşi olan ve sitopenileri derinleşen hastaya yapılan kemik iliği aspirasyonunda malign infiltrasyon görülmedi, megaloblastik anemi ile uyumlu bulgular mevcuttu.

Hastaya talasemi intermedia+ megaloblastik anemi tanısı kondu.B12 tedavisi başlanan hastaya Covid-19 a yönelik olarak azitromisin tedavisi verildi. Hastanın takibinde ateşi kontrol altına alındı, genel durumu düzeldi. Hastadan beta talasemi gen mutasyonu gönderildi, henüz sonuçlanmadı.

Tartışma: Covid-19 enfeksiyonu seyri esnasında hematolojik komplikasyonlar, hastalığın seyri açısından belirleyici olmaktadır. Çocuklarda klinik bulgular daha hafif seyretmekle birlikte altta yatan hastalığa bağlı problemler yaşanabilmektedir. Bizim olgumuz COVİD-19 tanısı aldığı dönemde sitopenilerinin olduğu dikkati çekmiş ve yapılan tetkiklerde beta talasemi intermedia ve megaloblastik anemi tanısı konmuştur. Böyle bir olgudaki sitopeniler her ne kadar COVID-19 enfeksiyonuna bağlanabilirse de periferik yayma bulgularından yola çıkılarak talasemi intermedia ve megaloblastik anemi tanısı konmuştur. Ateş ve sitopenileri olduğu için de kemik iliği aspirasyonu yapılarak malignite ekarte edilmiştir. COVID-19 tanısı almış olan çocuklarda sitopenilerin varlığında ayrıcı tanı menüsünün geniş tutulması, hematolojik problemlerin tanısının gecikmemesi adına önemlidir.

Anahtar kelimeler: COVID-19. talasemi intermedia

Kaynaklar

1- She J, Liu L, Liu W. COVID-19 epidemic: Diseasecharacteristics in children J MedVirol. 2020 Jul;92(7):747-754.

2- Distinctclinicalandimmunologicalfeatures of SARS-COV-2-induced multisysteminflammatory syndrome in children.Lee PY, Day-Lewis M, Henderson LA, Friedman K, Lo J, Roberts JE, Lo MS, Platt CD, Chou J, Hoyt KJ, Baker AL, Banzon T, Chang MH, Cohen E, de Ferranti S, Dionne A, Habiballah S, Halyabar O, Hausmann JS, Hazen M, Janssen E, Meidan E, Nelson RW, Nguyen AA, Sundel RP, Dedeoglu F, Nigrovic PA, Newburger JW, Son MBF.J ClinInvest. 2020 Jul 23:141113.

3- β-Thalassemia intermedia: a comprehensiveoverviewandnovelapproaches.

Asadov C, Alimirzoeva Z, Mammadova T, Aliyeva G, Gafarova S, MammadovJ.Int J Hematol. 2018 Jul;108(1):5-21.

4- Thalassemia intermedia: revisited.

Taher A, Isma'eel H, CappelliniMD.BloodCellsMolDis. 2006 Jul-Aug;37(1):12-20.

Erişkin Akut Lösemiler

P-069 Referans Numarası: 138

AML KONSOLİDASYONDA SİTARABİN İLE ANTRASİKLİN BAZLI KEMOTERAPİLER İLE DÖNÜŞÜMLÜ VERİLEN SİTARABİNİN KARŞILAŞTIRILMASI

Haluk Demiroğlu, Elifcan Aladağ, Yahya Büyükaşık, Mustafa Velet, Salih Aksu, Nilgün Sayınalp, İbrahim Celalettin Haznedaroğlu, Osman İlhami Özcebe, Hakan Göker

Hacettepe Üniversitesi İç Hastalıkları Anabilim Dalı Hematoloji Bilim Dalı

Amaç: Akut myeloid löseminin standart tedavisi antrasiklin içeren kemoterapilerle remisyon indüksiyonu ve bunu takiben nüksü engellemek amaçlı verilen yüksek doz konsolidasyon tedavilerinden oluşmaktadır. Günümüzde standart konsolidasyon tedavisi tekrarlayan kürlerle yüksek doz sitarabin (HDAC) verilerek uygulanmaktadır. Bununla birlikte antrasiklin içeren kombinasyon kemoterapilerin konsolidasyondaki yeri günümüzde tartışma konusudur. Bu çalışmanın amacı tek başına HDAC ile dönüşümlü verilen Etoposit-Mitoxantrone (EM) / HDAC konsolidasyon rejimlerinin toplam sağkalım (OS) ve olaysız sağkalım (EFS) üzerine etkisini araştırmaktır.

Gereç ve Yöntemler: Haziran 2017 ile Haziran 2020 tarihleri arasında AML tanısı ile takip edilen 45 hasta retrospektif olarak alınmıştır. Induksiyon tedavileri ile complete remisyon elde edilemeyen ve iyi risk sitogenetiği olan hastalar çalışmadan dışlanmıştır. Konsolidasyon olarak en az iki kür HDAC alan veya EM/HDAC dönüşümlü olarak alan hastalar çalışmaya dahil edilmiştir.

Bulgular: Hastaların 27'sine HDAC ve 18'ine EM/HDAC dönüşümlü olarak verilmiştir. HDAC verilen grubun median yaşı 43 iken dönüşümlü tedavi alan hastaların median yaşı 57.5 idi (p:0.703). HDAC alan hastaların 21 (77.8%)' ine ve dönüşümlü EM-HDAC alan hastaların 11 (61.1%)'ine allojenik hematopoietic stem cell transplantation (AHSCT) yapıldı (p:0.22). Median 19 aylık izlem süresince her iki tedavi grubu arasında OS ve EFS farkı izlenmedi (OS: 23.4 months vs. 24.5 months; p: 0.49 EFS: 23.1 months vs. 18.6 months; p: 0.72, respectively). Tüm hastalarda OS üzerinde European Leukemia Netsitogenetik risk sınıfı ve AHSCT'nun pozitif prediktif olduğu gösterildi (HR: 3.2 p: 0.026 and HR: 4.8 p:0.021, respectively). EFS için prediktif olduğu gösterilen tek değişken AHSCT idi (HR:4.5 p:0.001).

Sonuç: Bu çalışma dönüşümlü olarak verilen EM/HDAC protokolunun konsolidasyonda HDAC ye toplam sağkalım ve olaysız sağkalım bakımından üstünlüğü olmadığını göstermiştir.

Anahtar kelimeler: AML, Post remisyon tedavi, Sitarabin, Antrasiklin

Lenfomalar / Araştırmalar / Transplant Dışı Tedaviler/Biyolojisi

P-070 Referans Numarası: 256

MİKOZİS FUNGOİDES OLGUSU

Saadet Akarsu[1], Demet Çiçek[1], İlknur Çalık[1], Mine Bağışlar[1]

[1]*Fırat Üniversitesi Tıp Fakültesi, Çocuk Hematoloji Bd, Elazığ*

[2]*Fırat Üniversitesi Tıp Fakültesi, Dermatoloji Ad, Elazığ*

Giriş: Mikosis Fungoides (MF) çocuklarda nadir olan, yavaş seyirli primer T hücreli deri lenfomasıdır. Gastrointestinal lenfomalardan sonra en sık görülen ekstranodal non-Hodkin lenfoma olan primer deri lenfomalarının yıllık insidansı 0.5-1/100000'dir. MF primer deri lenfomaları içinde en sık görülenidir. Nadir görülen bir hastalık olup orta yaşta daha sıktır. İlk döküntüler bazen çocuklukta başlar. Bizde nadir görülmesi ve döküntülerin çocuklukta başlaması nedeniyle olgumuzu sunmak istedik.

Olgu Sunumu: 1620445 protokol nolu, 13 yaş BD isimli erkek hasta; vücudunda özellikle karın ve sırt bölgesindeki beyaz ve pembemsi döküntüler (Resim 1, 2) nedeniyle başvurdu. Döküntülerin yaklaşık 6 ay önce başladığı öğrenildi. Kaşıntı hafif düzeyde idi.

Tam kan sayımı ve periferik yayma, biyokimyasal incelemeler, ESR ve CRP normaldi. Torakal, abdominal ve pelvik MRI normaldi. Kemik iliği aspirasyon ve biyopsisi ile atipik hücre gözlenmedi.

Deri biyopsisinde yüzeyde ortokeratoz ve fokal parakeratoz, epidermiste fokal pigmentasyon artışı ile akantozlar, fokal spongioz ve özellikle epitel bazal tabakasında atipik lenfosit ekzositoz görüldü. Yüzeyel dermiste hafif vasküler proliferasyon, hafif bant şeklinde lenfosit infiltrasyonu ve seyrek melanofajlar izlendi. Histokimyasal olarak CD3 (+), CD4 (+), CD7 (+) ve CD8 (+) olarak belirlendi.

PET/CT normal olarak saptandı.

Tartışma: Erken dönemlerde daha çok gövdede döküntü görülür. Çoğu zaman döküntü birkaç odakta aynı anda başlar. Hastalığın erken döneminde belli belirsiz hafif kepeklenme gösterebilen pembemsi veya kahverengimsi bir döküntü vardır. Bu dönem yama dönemidir. Kaşıntı değişkendir. Bu dönemde tanı çok güçtür. Hastaların atlanması sıktır.

Erkek/Kız oranı 1.33'dür. En sık 30-70 yaşlarda ortaya çıkmaktadır. Etiyolojide virüsler, onkojenler, kromozom anomalileri, sitokinler, mesleki ve çevresel faktörler, ailesel eğilim üzerinde durulmuşsa da etiyopatogenez hala aydınlatılamamıştır.

Değişik boyutlarda kabartı ve kitlelerin oluşması veya tüm vücudun kırmızı ve kepekli bir durum alması (eritrodermi) hastalığın ilerlemekte olduğuna işaret eder. Bu durum olgumuzun daha yeni aşamada olduğunu göstermektedir. Premikotik evre birkaç yıl ile birkaç dekat (ort. 6 yıl) devam eder. Sonra infiltre plak dönemi başlar. Kaşıntı değişmez bulgudur. 3. evre tümör dönemidir. 3 dönem bulguları bir arada olabilir. Doğrudan plak veya tümörlerle başlayabilir. Olgumuzdaki beyaz lezyonlar klasik döküntüden farklı olarak nadir görülen hipopigmente lezyonlardandır.

Kesin tanı deri biyopsisi ile konur. Özellikle yamasal veya plak evresinde döküntüsü olanlarda iç organ etkilenmesi beklenmez. Hastamızdaki lezyonlarda bu özelliklerde idi.

Tümörleri olanlarda ayrıntılı inceleme gerekebilir. MF Cooperativ Group (MFCG)'un önerdiği TNMB sınıflandırma sistemi ve TNM klinik evrelendirmesi hala kabul görmektedir. Bu evrelendirme T (deri) [T0 MF şüpheli lezyonlar, T1 Sınırlı eritem ve plak (deri yüzeyinin %10'undan az), T2 Yaygın eritem ve plak (deri yüzeyinin %10'undan çok), T3 Tümörler, T4 Eritrodermi, N (lenf nodu) [N0 Klinik olarak tutulum yok, N1 Klinik olarak tutulum var, histolojik olarak yok, N2 Klinik olarak tutulum yok, histolojik olarak var, N3 Klinik ve histolojik olarak tutulum var, M (iç organ) [M0 İç organ tutulumu yok, M1 İç organ tutulumu var, B (kan) [Periferik kanda atipik hücre] şeklindedir. Olgumuzda ileri incelemelerde patoloji saptanmadı.

Plak döneminde fotokemoterapi (PUVA, topikal mechloretamin hydrochloride, BCNU ve total deri elektron ışınlaması (TSEB) uygulanmasının); tümoral dönemde TSEB tedavisi ve kemoterapinin; eritrodermik hastalarda ise fotoforezin faydalı olduğu düşünülmektedir. Erken evrede total deri elektron ışınlamasının hızlı iyileşme sağladığı bildirilmiştir. Hastamız 1B, T2, N0, M0 olarak değerlendirildi.

Sonuç: Hastalığın yaşam boyu düzenli bir şekilde takip edilmesi gerekir. Hastalığın deriye sınırlı olması veya iç organ tutulumu takibi etkiler.

Anahtar kelimeler: Mikozis Fungoides, Primer kutanoz T hücreli lenfoma

Kaynaklar

1. Cervini AB, Torres-Huamani AN, Sanchez-La-Rosa C, et al. Mycosis Fungoides: Experience in a Pediatric Hospital. Actas Dermosifiliogr 2017; 108(6):564-570.

Resim 1. Göğüs-karın göğüs-karın ön yüzündeki beyaz ve pembemsi döküntüler

Resim 2. Sırt bölgesindeki beyaz ve pembemsi döküntüler

ortalama lökosit sayısı 621/mm³ (40-1660) iken ortalama mutlak nötrofil sayisi 89/mm³ (0-670) olarak saptandı. Atak sırasında ortalama trombosit sayısı 67278/mm³ (11000-353000) idi. Akut faz reaktanlarından CRP ortalama 5 mg/dl (0,5-20,4) olarak saptandı. Dirençli ateş veya sepsis bulguları eşlik eden 4 hastaya granülosit transfüzyonu yapıldı. Toplam 10 hastada gram negatif, 9 hastada gram pozitif, 1 hastada gram pozitif ve gram negatif birlikte üremesi görülürken; 1 hastada gram pozitif mikroorganizma ile birlikte mantar üremesi (candida crusei) saptandı. Üreyen etkenler arasında en sık gram pozitif mikroorganizma staph. epidermidis iken (4 hastada), en sık görülen gram negatif mikroorganizma K. pneumonia (4 hastada) saptandı. İki hasta kateter enfeksiyonu kaynaklı sepsis nedeniyle kaybedilmiş olup diğer hastaların remisyonda izlemi devam etmektedir.

Sonuç: Çocuk kanser hastalarında SVK tedaviyi kolaylaştırması ve uyumu arttırması nedeniyle sık kullanılmaktadır. SVK enfeksiyonu tedaviye rağmen mortaliteye neden olabilmektedir. Ayrıca bu enfeksiyonların hastaların kanser tedavilerini aksatması da önemli bir sorundur. Bu nedenle SVK steril şartlarda takılmalı ve bakımı özenli yapılmalıdır. Dikkatli ve özenli bakıma rağmen enfeksiyon riski yüksek olması nedeniyle febril nötropeni ataklarında kateter bölgesinin kontrolü ve atak sırasında kültür alınarak sonuçlarına göre tedavi modifikasyonlarının yapılması önemlidir.

Anahtar kelimeler: pediatrik lösemi, santral venöz kateter enfeksiyonu, febril nötropeni

Kaynaklar

1-Pektaş A, Kara A, Gurgey A. Cohort Study: Central Venous Catheter-Related Complications in Children with Hematologic Diseases at a Single Center.Turk J Haematol. 2015 Jun;32(2):144-51. doi: 10.4274/tjh.2013.0403.

2-M Zachariah, L Al-Yazidi, W Bashir, A H Al Rawas, Y Wali, A V Pathare. Spectrum of external catheter-related infections in children with acute leukemia-Single-center experience.J Infect Public Health. 2014 Feb;7(1):38-43. doi: 0.1016/j.jiph.2013.06.005. Epub 2013 Aug 15.

3-Miliaraki M, Katzilakis N, Chranioti I, Stratigaki M, Koutsaki M, Psarrou M, Athanasopoulos E, Stiakaki E.Central line-associated bloodstream infections in childhood malignancy: Single-center experience. Pediatr Int. 2017 Jul;59(7):769-775. doi: 10.1111/ped.13289.

■ Pediatrik Akut Lösemiler

P-071 Referans Numarası: 139

LÖSEMİ TANISIYLA TEDAVİ GÖREN ÇOCUKLARIN FEBRİL NÖTROPENİ ATAKLARINDA ÖNEMLİ NEDEN: SANTRAL VENÖZ KATETER ENFEKSİYONLARI

Funda Tekkeşin, Begüm Şirin Koç, Ülkü Miray Yıldırım, Serap Sak Güler, Bedia Karnak, Suar Çakı Kılıç

Sbü Ümraniye Eğitim Ve Araştırma Hastanesi

Amaç: Çocukluk çağı kanserlerinin tedavisinde santral venöz kateter (SVK) kullanımı giderek artmaktadır. SVK kullanımının en önemli komplikasyonlarından biri enfeksiyonlardır. Akut lösemi tanısı ile takip edilen çocuk hastalarda SVK ilişkili enfeksiyonlar, hastanede kalış süresinin uzamasına, kemoterapi zamanında gecikmelere veya kateterin çıkartılmasına sebep olmaktadır. Çalışmamızda akut lösemi hastalarında febril nötropeni sırasında kateter kültürlerinde üreme olan ataklar değerlendirilerek SVK enfeksiyonlarının önemi vurgulanmak istendi.

Metod: Bu çalışmada SBÜ Ümraniye Eğitim ve Araştırma Hastanesi Çocuk Hematoloji Onkoloji kliniğinde Mayıs 2017-Mayıs 2020 tarihleri arasında izlenen 51 Akut lösemi hastası retrospektif olarak incelendi. Bu hastalardan febril nötropeni atağı sırasında kateter kültüründe üreme olanlar çalışmaya dahil edildi. Hastaların yaşları, demografik özellikleri, semptomları, laboratuvar bulguları, mikrobiyolojik karakteristikleri, tedavileri, eşlik eden sepsis bulguları, enfeksiyon nedeniyle kateterin çıkartılma durumu ve tedavi sonuçları değerlendirildi.

Bulgular: Çalışmamızda toplam 17 hastanın verileri retrospektif olarak incelendi. Bu hastalar ALL (n:12), AML (n:4), relaps AML (n:1) tanısıyla tedavi görmekteydi. Hastalarin %53'ü erkek, %47'si kızdı. Ortalama yaşları 107 aydı (12-213 ay). Santral venöz kateterler port veya tünelli Hickman tipi kateter olarak girişimsel radyoloji uzmanı tarafından steril şartlarda takıldı. Febril nötropeni atağı sırasında 17 hastanın kateterinde 18 kültür üremesi saptandı. İki hasta hariç tüm febril nötropeni atakları sırasında ateş devamı ve kültür üremeleri sonrasında mikroorganizmanin duyarlılığı dikkate alınarak çoklu antibiyotik tedavileri uygulandı. Kültürlerde dokuz hastada gram pozitif, 10 hastada gram negatif ve 1 hastada mantar üremesi saptandı. Kültür üremesi saptanan febril nötropeni ataklarında 12 kateter (%66) (birinde kateter kırılması nedeni ile) çıkarılırken, 6 (%34) kateter çıkarılmadan hastalar tedavi edildi. Febril nötropeni ataklari sırasında

■ Pediatrik Akut Lösemiler

P-072 Referans Numarası: 258

AKUT LENFOBLASTİK LÖSEMİLİ BİR ÇOCUKTA NADİR BİR ENFEKSİYON ETKENİ: CANDİDA PELLİCULOSA

Ferdanur Demirtaş, Yunus Murat Akcabelen, Ayça Koca Yozgat, Belgin Gülhan, Neşe Yaralı

Sbü Ankara Şehir Hastanesi

Giriş: Fırsatçı mantar enfeksiyonları içinde en çok görülen tür *Candida albicans'tır.* Ancak santral venöz katater ve antimikrobiyal ajanların kullanımının artmasıyla birlikte son yıllarda *C.albicans* dışı kandida enfeksiyonlarının sıklığının arttığı belirtilmektedir.

Candida pelliculosa'nın daha önce *Hansenula anomala*, *Pichia anomala, Candida beverwijkiae* olarak adlandırıldığı, çeşitli meyveler, sebzeler ve diğer organik bileşiklerde, ağaç eksudalarında ve toprakta bulunmaktadır. Çok şekerli besiyerlerinde daha iyi üreyen bir maya mantarıdır. İmmünkompenent ve immünsuprese pediatrik hastalarda nadiren nozokomiyal fungemi etkeni olarak raporlanmıştır. Çocuk ve yenidoğan yoğun bakımlarında salgınlara yol açtığı bildirilmiştir.

Burada akut lenfoblastik lösemi tedavisi sırasında bir çocuk hastada *C. Pelliculosa* olgusu sunulmuştur.

Olgu Sunumu: 4,5 yaşında prekürsör B lenfoblastik lösemi tanısı ile izlenen kız hastada, ikinci indüksiyon tedavisi sırasında febril nötropeni gelişti. Fizik muayenesinde anal bölgede hiperemi dışında bulgusu yoktu. Laboratuvar tetkiklerinde beyaz küre: 0.44x10⁹/L, mutlak nötrofil sayısı:0.17x10⁹/L hemoglobin 11.4 g/dL, plateletler 29x10⁹/L, CRP 0,035 g/L idi. Hastaya piperasilin-tazobaktam tedavisi başlandı. İdrar kültüründe 50.000 koloni *Klebsiella Pneumoniae* üremesi oldu ve antibiyogramına uygun şekilde amikasin eklendi. Ateşinin 3. gününde alınan port kateter kültüründe *Candida Pelliculosa* üremesi saptanan hastaya kaspofungin başlandı. Yapılan in vitro fungal duyarlılık testinde kaspofungin duyarlıydı. Eş zamanlı alınan kan kültüründe üreme olmayan hastanın portu çıkartıldı. Kaspofungin başlandıktan sonra ateşi kontrol altına alındı ve kontrol kültürlerinde üremesi olmadı. Negatif kültürden sonra 14 gün daha

antifungal tedavisi devam etti. Hasta halen kliniğimizce lösemi tedavisi açısından izlenmektedir.

Tartışma: *Candida pelliculosa,* diğer *candida* türlerine göre nadir görülmektedir. Buna rağmen, immünkompromize çocuklarda ve yenidoğanlarda salgınlara ve şiddetli enfeksiyonlara neden olduğu bildirilmiştir. Yetişkinlerde ise daha çok sporadik olgu sunumları mevcuttur (1).

Candida pelliculosa enfeksiyonlarında düşük gebelik yaşı, düşük doğum ağırlığı, prematüre doğuma bağlı problemler, hastanede kalış süresinin uzun olması, parenteral beslenme, antibiyotik tedavisi, invaziv girişimler ve immün yetmezlikler potansiyel risk faktörleridir (1). Vakamız, lösemi tedavisi için kullandığı kemoterapiler sonucu uzun süreli nötropenik dönemlerden geçen ve fonksiyonel immün yetmezliği olan bir çocuktu.

İn vitro testte *Candida pelliculosa* suşlarının flukonazole zayıf duyarlılık gösterdiği ancak amfoterisin-B, itrakonazol, vorikonazol, mikonazol, flusitozin ve mikafungine duyarlı olduğu tespit edilmiştir (2). Vakamızda izole edilen suş in vitro antifungal duyarlılık testinde kaspofungin ve flukanazol duyarlı sonuç vermiştir. Başarı ile tedavi edilmiştir. Kliniğimizde izole bir vakada görülmüş olup, herhangi bir salgına yol açmamıştır.

Candida pelliculosa özellikle kemoterapi alan ve uzun süreli immün baskılanması olan çocuklarda nadir bir sepsis etkeni olarak akılda tutulmalıdır.

Anahtar kelimeler: lösemi, candida, sepsis

Kaynaklar

1. Kalkanci A, Dizbay M, Turan Ö, Fidan I, Yalçin B, Hirfanoglu I, et al. Nosocomial transmission of Candida pelliculosa fungemia in a pediatric intensive care unit and review of the literature. The Turkish journal of pediatrics. 2010;52(1):42
2. Barchiesi F, Tortorano A, Di Francesco LF, Rigoni A, Giacometti A, Spreghini E, et al. Genotypic variation and antifungal susceptibilities of Candida pelliculosa clinical isolates. Journal of medical microbiology. 2005;54(3):279-85.

Koagülasyon ve Fibrinoliz Bozuklukları

P-073 Referans Numarası: 142

AKUT KORONER SENDROM GELİŞEN AKUT PROMYELOSİTER LÖSEMİ OLGUSUNUN YÖNETİMİ

Emrah Kılıçaslan[1], Tayfun Elibol[1], Erman Öztürk[1], Işıl Özünal Erdoğan[1], Haldun Öner[2], Büşra Güleç[2]

[1]İstanbul Medeniyet Üniversitesi Göztepe Eğitim Ve Araştırma Hastanesi Hematoloji Kliniği
[2]İstanbul Medeniyet Üniversitesi Göztepe Eğitim Ve Araştırma Hastanesi İç Hastalıkları Kliniği

Giriş: Akut koroner sendrom (AKS) antiagregan ve antikoagülan ile tedavi edilen, mortalitesi olan bir durumdur. Akut promiyelositik lösemi (APL), disemine intravasküler koagülasyon (DİK) ve kanama diyatezi ile seyreden, bir lösemi alt tipidir. APL hastalarında erken dönem mortalite çalışmalarda %10 düzeyinde ve ağırlıklı olarak kanamaya sekonder olmaktadır. Lösemi hastalarında trombositopeni nedeniyle antiagregan ve antikoagülan tedavilerin yapılmasında günlük pratikte çekinceler yaşanmaktadır. Biz literatürde nadir bildirilen AKS gelişen APL olgumuzu sunacağız.

Vaka: Bilinen iskemik kalp hastalığı olan 60 yaşında erkek hasta pansitopeni. nedeniyle yapılan değerlendirmede düşük risk APL ve DİK tanısı konuldu. Hastaya 45mg/m^2/gün dozunda ATRA başlandı. Tedavinin 5. gününde göğüs ağrısı şikayeti gelişmesi üzerine yapılan değerlendirmede EKG ve enzim bulguları ile AKS saptandı. Kardiyoloji tarafından hastaya ikili antiagregan ve antikoagülan tedavi önerildi. APL ve DIK tedavisi devam eden hastaya trombosit değeri 50000/mm^3 üzerinde olacak şekilde trombosit süspansiyonu replasmanı yapılarak 100 mg/gün asetilsalisilik asit ve 2x60 mg/gün enoksaparin tedavisi başlandı. Antiagregan ve antikoagülan tedavi ile troponin değeri, EKG bulguları normale döndü, göğüs ağrısı şikayeti kayboldu. Aritmi potansiyeli nedeniyle ertelenen ATO tedavisi 15. günde başlandı. Geri kalan dönemde trombosit değeri 50000/mm^3 üzerinde tutularak ATRA, ATO, ASA, enoksiparin tedavileri ile herhangi bir kardiyak sorun yaşamadan indüksiyon tedavisini tamamlandı. Kontrol EKO incelemesinde kalıcı duvar hareket bozukluğu gözlenmedi.

Tartışma: Trombositopenik hastalarda antikoagülan ve antiagregan kullanılmasına ilişkin kanıtlar bulunmamaktadır. Öneriler uzman görüşü düzeyindedir ve bu nedenle tromboz tedavileri standart dozlarda yapılamamaktadır. Literatürde trombositopenisi olan AKS olgularında antiagregan verilmemesinin kardiyak komplikasyonları arttırdığı gözlenmiştir. Bizim hastamızda DIK, trombositopeni ve kanama riski olması nedeniyle ikili antiagregan yerine tam doz Enoksaparinle birlikte tek ajan Aspirin kullanıldı. Kardiyotoksisite nedeniyle idarubisinli protokoller yerine ATO tedavisi tercih edildi. APL gibi kanama riskinin oldukça arttığı trombositopenik durumlarda dahi antiagregan ve antikoagülan tedavi komplikasyonsuz uygulandı. Tromboz tedavisi fayda zarar dengesi gözetilerek gereğinde trombosit replasmanları ile birlikte uygulanabileceği değerlendirilmelidir.

Anahtar kelimeler: Akut koroner sendrom, Akut promiyelositik lösemi

Lenfomalar / Araştırmalar / Transplant Dışı Tedaviler/Biyolojisi

P-074 Referans Numarası: 261

BÖBREĞİ TUTAN DÜŞÜK GRADE NON-HODGKİN LENFOMANIN İBRUTİNİB İLE TEDAVİSİ

Ünal Ataş[1], Mehmet Hünür[2], Fadime Nurcan Alhan[1], Ece Vural[1], Utku Iltar[1], Orhan Kemal Yücel[1], Ozan Salim[1], [1]

[1]Akdeniz Üniversitesi, İç Hastalıkları Ana Bilim Dalı, Hematoloji Bilim Dalı
[2]Akdeniz Üniversitesi, İç Hastalıkları Ana Bilim Dalı

Giriş: Heterojen bir lenfoma grubu olan ve farklı klinik antitelere sahip düşük gradeli non-Hodgkin lenfomalar (DG-NHL), tüm lenfomaların yaklaşık %50'sini oluşturur. Genellikle asemtomatik ve yavaş klinik seyir gözlenmekle birlikte, bekle gör yaklaşımından hematopoetik kök hücre nakline kadar geniş bir tedavi yaklaşımı vardır. Bruton tirozin kinaz (BTK) inhibitörü olan ibrutinibin B hücreli NHL'deki etkinliği birçok çalışma ile ortaya konulmuştur. Solid organ tutulumu ile progresyon gösteren DG-NHL olgusunun ibrutinib ile tedavisini ele aldık.

Olgu: 2011 yılında evre 4 DG-NHL tanısı konulan 55 yaşındaki erkek hastaya 6 kür R-CHOP (Rituksimab, Siklofosfamid, Adriamisin, Vinkristin, Prenizon) verildi. Tedaviye yanıtlı olan ancak 2 yıl ilaçsız takip sonrası progresyon gelişen hastaya, 8 kür R-CVP tedavisi verildi. İlaçsız takip edilen 6 yılın sonunda yeni gelişen anemi, lenfositoz ve akut böbrek yetmezliği nedeniyle ileri tetkik edildi. Fizik muayanesinde bilateral inguinalde patolojik boyutta lenf nodları olan hastanın laboratuvar incelemesinde; hemoglobin: 9.6 gr/dl, lökosit: 17.650/mm3, nötrofil: 6.900 /mm3, lenfosit: 8.090 /mm3, trombosit: 215.000 /mm3, kreatin: 2,8 mg/dl, kalsiyum: 8.44 mg/dl, albumin: 3.04 g/dl ve 24 saatlik idrar proteini: 10.7 gr/gün olarak saptandı. Periferik yaymada lökositer serinin sitoplazmik çıkıntısı olmayan orta boyutta lenfosit hakimiyetinde olduğu izlendi. Ek olarak serum ve idrar immunfiksasyon elektroforezinde IgG-Lambda monoklonal bant mevcuttu. Yapılan görüntülemede inguinal, para-aortik, parakaval ve paraözafageal patolojik boyutta lenf nodları saptandı. Yapılan renal biyopsisi amiloid negatif ve ilk tanıdaki kemik iliği biyopsisi ile benzer şekilde CD20, bcl-2 pozitif; CD5, CD23, CD10, CD3, siklin D1, CD30, bcl-6, mum-1 negatif ve Kİ 67: %10 olan B hücreli lenfoma infiltrasyonu ile uyumlu saptandı. 9 yıllık takip sürecinde ek olarak koroner arter hastalığı ve kalp yetmezliği gelişmiş olan hastaya kardiyak parametrelerin yakın takibi yapılarak ibrutinib günlük 420 mg dozda başlandı. Altıncı ay kontrollerinde asemptomatik olan hastanın lenfositozu devam etmekle birlikte kreatin değeri 1.4 mg/dl'ye, 24 saatlik idrarda proteinürisi ise 1.3 g/gün'e kadar geriledi. Hastanın tedavisine ve takiplerine devam edilmektedir.

Tartışma: DG-NHL genellikle kür sağlanamayan, tedavilere yanıt vermekle birlikte sık relaps izlenen ve çok sıra tedavi gerektiren bir seyir sergiler. Anti-CD20 monoklonal antikorun tek başına ya da kemoterapi ile kombine kullanımı bu hasta grubunda da progresyonsuz sağkalım ve genel sağ kalımda belirgin düzelmeler sağlamıştır. Ayrıca hedefe yönelik ajanlar hızla tedavi algoritmalarında yerini almıştır. Etkinliği çalışmalar ile ortaya konmuş olan ibrutinib tüm B hücreli NHL hastalarında kullanılabilmektedir. Özellikle DG-NHL'lerin tedavisi algoritmasındaki yeri daha sağlamlaşmış görünmektedir.

İbrutinibin bulky lezyonlardaki etkinliği ve santral sinir sistemine geçiş avantajı bazı çalışmalar ve çalışma alt grup analizlerinde gösterilmiştir. Bu veriler ışığında ibrutinibin seçilmiş olgularda tercih edilmesi yanlış olmaz. Böbrek gibi diğer solid organ tutulumlarının nadir olması nedeni ile çalışma düzeyinde gösterilemese de bu tarz hastalarda da ibrutinib etkin olabilir. Olgumuzda mevcut olan böbrek tutulumunun düzelmiş olması da bu görüşü desteklemiştir.

Anahtar kelimeler: Düşük Grade Non-Hodgkin Lenfoma, İbrutinib, Böbrek Tutulumu

■ İnfeksiyon ve Destek Tedaviler

P-075 Referans Numarası: 262

LÖSEMİ TEDAVİSİ ALMAKTA OLAN ÇOCUKLARDA COVID-19 PANDEMİSİNİN TEDAVİ SÜRECİNE ETKİSİ

Dilek Gürlek Gökçebay, Yunus Murat Akcabelen, Neşe Yaralı, Namık Yaşar Özbek

Ankara Şehir Hastanesi Çocuk Hematoloji Onkoloji Kliniği

Giriş: Koronavirüs Hastalığı 2019 (COVID-19), ilk kez Aralık 2019'daki ilk tanımlandıktan sonra dünya çapında bir pandemiye yol açmıştır. COVID-19'a neden olan virüs, şiddetli akut solunum sendromu koronavirüs 2 (SARS-CoV-2) olarak adlandırılmıştır. COVID-19 hastalığı ise öncelikle akut solunum yetmezliğine neden olarak multisistem hastalık tablosuna yol açar. Ağırlıklı olarak yetişkinler arasında yaygındır; 18 yaşın altındaki hastalar, ciddi şekilde etkilenen hastaların sadece %2'sini oluşturmaktadır. Kanser hastaları yüksek risk grubunda olup; pediatrik hematoloji / onkoloji popülasyonu için veriler sınırlıdır.

Amaç: Bu çalışmada, COVID-19 ile ilişkili kısıtlama döneminde akut lösemi tedavisi gören çocuklarda sağlık sorunlarının analiz edilmesi amaçlanmıştır. Hastanemizin pediatrik hematoloji bölümünde tedavi gören çocuklar ebeveynlerine telefon yolu ile ulaşılarak, 10 Mart - 10 Haziran 2020 tarihleri arasında hastaların klinik durumları, COVID-19 pozitif aile üyesiyle herhangi bir temas, ilaca veya sağlık hizmetlerine erişim durumu, kemoterapinin modifikasyonu, hastanede yatış gereksinimi hakkında bir anket doldurdu.

Sonuçlar: Çalışmaya kırk altı hasta dahil edilmiştir. Ortalama yaş 8,2 ± 4,6 yıl ve 28 hasta (%61) erkekti (Tablo 1). 43 hasta (%93) ALL, 3 hasta ise AML tanısı ile izlenmekteydi. Hastaların 41'i (%89) aktif tedavi görmekte (ALLIC BFM 2009 protokolü), bunların 36'sı (%88) ise idame döneminde idi. 5 hastanın tedavisi son 3 ay içinde tamamlanmıştı. Hastaların hiçbirinin COVID-19 pozitif bireyle teması veya COVID-19 pozitif bir aile üyesi yoktu. Asemptomatik olan bir ALL hastasında SARS-CoV-2 için nazal sürüntü ile pozitif polimeraz zincir reaksiyonu (PCR) testi pozitif saptandı ve hastaneye yatırıldı. Yoğun bakım ihtiyacı olmaksızın iyileşti. Hastaların 29'u (%63) Ankara'da ikamet etmekte iken 17'si (%37) şehir dışında ikamet etmekteydi. Çalışma süresi boyunca 13 (%28) hasta kliniği düzenli olarak ziyaret ederken 11'i (%24) ziyaret edemedi ve 22'si (%48) önceki başvurularına göre daha az ziyaret etti. Kliniğimizi ziyaret eden hastalar arasında ortanca ziyaret sayısı 6 (aralık, 1-12) idi. Herhangi bir sağlık sorunu için kliniğimizin bir hekimine ortanca 6 (aralık, 1-12) kez telefonla ulaşılabildi. Hastaların 25'ine (%54) kliniğe başvurduklarında, 21'ine (%46) telefonla ilaç doz ayarlaması yapıldı. Hastalarımızdan hiçbiri ilaçlarını temin etmekte zorlanmadığını ifade etti.

Tartışma: Lösemi tedavisi gören çocuklar, sağlıklı çocuklara kıyasla enfeksiyon önleyici tedbirlerin güçlendirilmesi nedeniyle SARS-CoV-2 enfeksiyonuna daha az duyarlı olabilir. Ek olarak, Dünya Sağlık Örgütü Çocukluk Çağı Kanserinde Küresel Girişimi (GICC) rutin sürveyans için hasta vizitlerinin sınırlandırılmasını önermiştir. Bu nedenle kliniğimizde hastaları enfeksiyonlardan korumak için alınan önlemleri güçlendirdik ve ziyaretleri sınırladık. Çalışmamız, herhangi bir COVID-19 pozitif temas öyküsü olmayan yalnızca bir hastada COVID-19 enfeksiyonu olduğunu gösterdi. On bir hasta (%24) kısıtlama sürecinde kliniğimize gelemedi ancak tüm hastalarda telefon ile ilaç doz ayarlaması yapıldı. Sonuç olarak lösemi tedavisi alan çocuklarda sağlık hizmetlerine ulaşmak önemlidir ve pandemi döneminde kanser tedavisine devam edilmesi öncelikli olmalıdır.

Anahtar kelimeler: lösemi, COVID-19

Tablo 1. Çalışmaya katılanların özellikleri

	n (%)
Yaş (ort+- SD)	8,2+-4,6
Tanı	
Akut lenfoblastik lösemi	43 (93)
Akut myeloblastik lösemi	3 (7)
Tedavi	
İdame	34 (74)
Aktif kemoterapi	7 (15)
Kemoterapi son 3 ayda kesilmiş	5 (11)
Yaşadığı yer	
Ankara	29 (63)
Ankara dışı	17 (37)

■ Trombosit Bozuklukları / Tromboz ve Antitrombotik Tedavi

P-076 Referans Numarası: 265

ELTROMBOPAG TEDAVİSİ ALAN MALFORMASYON GELİŞMEDEN DÜŞÜK AĞIRLIKLI İNFANT DOĞURAN PRİMER İMMÜN TROMBOSİTOPENİK HASTA

Serkan Güven, Seval Akpinar, Burhan Turgut

Namık Kemal Üniversitesi

Primer immün trombositopenik purpura, hızlanmış trombosit yıkımına ikincil düşük trombosit sayısı veya anti-trombosit antikorları tarafından bozulmuş trombopoez ile tanımlanan yaygın kazanılmış otoimmün bir hastalıktır. Hamilelik sırasında ITP, her 1000 gebeliğin 1-2'sinde görülebilmektedir. Eltrombopag gibi trombopoietin (TPO) -mimetik ilaçlar, immün trombositopenisi (ITP) olan birçok bireyde başarıyla kullanılmıştır, ancak gebelikteki kullanımı ile ilgili veriler kısıtlıdır. Bu sunumumuz da ITP tanısı ile takip edilen ve gebeliği esnasında diğer tedavi yöntemleri ile kontrol altına alınamaması nedeniyle eltrombopag verilen bir olgu sunulmuştur.

29 yaşında bayan multigravida 16 haftalık gebe acil servisimize burun kanaması ve peteşial döküntülerle başvurdu. Hastanın trombosit sayısı 3.000/ul olarak saptandı ve ITP teşhisi konuldu. Hastanemiz hematoloji kliniğine yatırılan hasta da dışkıda bakılan helicobacter pylori antijeni negatif saptandı. Hastaya IVIG ve I.V metilprednizolon tedavisi başlandı. Trombosit sayısının 192.000/ul'ye kadar yükselmesi nedeniyle metilprednizolon 32 mg/gün oral olarak taburcu edilip takibe alındı. 2 hafta sonra 32 mg/gün oral metilprednizol tedavisi almaktayken bakılan kontrol kan tetkikinde trombosit sayısının 15.000/ul olarak saptanması nedeniyle hasta tekrar interne edildi ve IVIG tedavisi uygulandı. Trombosit sayısının 88.000/ul olarak saptanması nedeniyle 32 mg/gün oral metilprednizolon tedavisi ile taburcu edildi. 3 hafta sonra 16 mg/gün oral olarak metilprednizolon tedavisi almaktayken bakılan tam kan sayımında trombosit sayısı 1.000/ul olarak saptanması nedeniyle hasta tekrar interne edildi. Hastaya IVIG verildi ve kontrol trombosit sayısı 36000/ul olarak saptanması nedeniyle taburcu edildi. Bir hafta sonra bakılan kontrol tam kan sayımında trombosit sayısının 8.000/ul olarak saptanması nedeniyle tekrardan interne edilip IVIG verildi. Trombosit sayısının 35.000 olarak saptanması nedeniyle taburcu edildi. Bir hafta sonra yapılan tetkiklerinde trombosit sayısının 1000/ul olarak saptanması nedeniyle tekrar interne edildi. Deksametazon ve IVIG tedavisi başlanmasına rağmen trombosit sayısı 1000/ul-5000/ul değerleri arasında seyretti. Splenektomi açısından genel cerrahi ve anestezi anabilim dallarından görüşler alındı. Cerrahi açıdan yüksek riskli olduğu belirtildi. Hasta splenektomi yapılmasını istemedi. Hastanın trombosit sayısının çok düşük seyretmesi ve erken yanıta ihtiyaç duyulması nedeni ile azatioprin, rituximab gibi immün supresif ilaçlar yerine eltrombopag kullanılması, mevcut güvenlik durumları hasta ile de paylaşılarak 25. gebelik haftası 15.09.2018 tarihinde 25mg/gün olarak başlandı. İstenen yanıtın alınamaması nedeniye tedavinin 3. gününde eltrombopag dozu 50mg/gün'e yükseltildi. Tedavinin 4. gününde trombosit sayısı 20.000/ul'nin üstüne çıktı.

Hasta trombosit sayısı 62.000/ul iken taburcu edilerek haftalık poliklinik takibine alındı. Takiplerinde trombosit değerinin 100.000/ul'nin üstünde seyretmesi üzerine 28. gebelik haftasında trombotik olaylardan korumak amacıyla hastaya enoxaparin 0,6 ml subkutan olarak başlandı. Poliklinik takiplerinde tam kan, karaciğer ve böbrek fonksiyonları düzenli olarak

takip edildi. Gebeliğin 38. Haftasında sectio ile doğum gerçekleştirildi. 2470 gr ağırlığında bir bebek dünyaya geldi. Bebekte herhangi bir malformasyon yoktu ve doğumda trombosit sayısı 230.000/ul saptandı. Doğum sonrası hasta ve bebekte herhangi bir komplikasyon gelişmedi. Anneye başlanan eltrombopag ve enoxaparin tedavisine devam edildi.

Gebelikte eltrombopag uygulanması incelenmemiştir ve mevcut vakalar eltrombopag ile düşük doğum ağırlıklı bebek arasında bir ilişki olduğunu ortaya koymaktadır. Düşük doğum ağırlıklı bebek ve eltrombopag arasındaki ilişkiye dair kanıtların daha fazla klinik deneyime ihtiyaç duyduğu aşikardir.

Anahtar kelimeler: Primer immün trombositopeni (ITP), Eltrombopag, Gebelik

Kaynaklar

1. George JN, Woolf SH, Raskob GE. Idiopathic thrombocytopenic purpura: A guideline for diagnosis and management of children and adults. American Society of Hematology. Ann Med. 1998;30:38–44
2. Loustau V, Pourrat O, Mandelbrot L, Godeau B. Immune thrombocytopenia and pregnancy: state of knowledge and unanswered questions. Rev Med Interne 2015;36(3):167–72.
3. 3Sun D, Shehata N, Ye XY. Corticosteroids compared with intravenous immunoglobulin for the treatment of immune thrombocytopenia in pregnancy. Blood 2016;128(10):1329–35.
4. Gernsheimer T, James AH, Stasi R, How I treat thrombocytopeniain pregnancy. Blood. 2013;121(1):38-47
5. González-López TJ, Fernández-Fuertes F, Hernández-Rivas JA, Sánchez-González B, Martínez-Robles V, Alvarez-Román MT, et al. Efficacy and safety of eltrombopag in persistent and newly diagnosed ITP in clinical practice. Int J Hematol. 2017;106:508–16.
6. Ferreira IJMCF, Sousa F, Vasco EM, Areia ALFA, Moura JPAS, CardJ, Ribeiro L. J Gynecol Obstet Hum Reprod. 2018 Oct;47(8):405-408.
7. Suzuki N, Hiraga J, Hariyama Y, Takagi Y, Ohashi H, Kishigami Y, Oguchi H, Kagami Y. Int J Hematol. 2018 Jul;108(1):109-111. 8. Purushothaman J1, Puthumana KJ2, Kumar A2, Innah SJ1, Gilvaz S2. Asian J Transfus Sci. 2016 Jul-Dec;10(2):155-8.

Kırmızı Hücre Fizyolojisi ve Bozuklukları

P-077 Referans Numarası: 12

MACİTENTAN İLİŞKİLİ OTOİMMUN HEMOLİTİK ANEMİ

Esra Turan Erkek[1], Nevra Karademir[2]

[1]Sbü Dr Lütfi Kırdar Eğitim Ve Araştırma Hastanesi, İç Hastalıkları Kliniği, Hematoloji Departmanı
[2]Sbü Dr Lütfi Kırdar Eğitim Ve Araştırma Hastanesi, İç Hastalıkları Kliniği

Giriş: İlaç ilişkili hemolitik anemi nadir ancak ciddi bir yan etki olup oksidatif strese bağlı hemoliz gelişmesi,trombotik mikronjiopati,otoimmun aracılıklı hemoliz gibi farklı mekanizmalarla gelişebilir. Masitentan pulmoner hipertansiyon (PAH) tedavisinde kullanılmakta olan 2. Kuşak endotelin reseptör antagonistidir. Macitentan kullanımına sekonder gelişen otoimmun hemolitik anemi gelişen bir vakayı sunuma değer bulduk.

Olgu:79 yaş kadın hasta,ani başlayan nefes darlığı ve halsizlikşikayeti ile başvurdu. Özgeçmişinde diabetes mellitus ve pulmonerhipertansiyon tanıları olan hastaya6 ay önce masitentan başlanmış, ayrıca uzun süredir tadalafil, furosemid,diltiazem ve insülin glarjin kullanımı mevcut. Hastanın fizik muayenede sağ kalp yetmezliği bulguları mevcuttu. Yapılan laboratuar tetkiklerinde WBC:5000 x10^3/µL, Hgb: 8,6 g/dL, Hct:23,7 MCV: 93,9 fl, PLT: 117000 10^3/µl, kre:0,79 mg/dL,Üre:25 mg/dL Total Bilirubin:4,59mg/dl İndirekt Bilirubin:3,6 mg/dl 'ydi. Kardiyoloji kliniğinde akut kalp yetersizliği bulgularına yönelik tedavisi sırasında anemisi derinleşen hastaya 8 ünite kan transfüzyon desteği sağlanmasına rağmen Hb: 5.9 gr/dl e kadar düşüşü görüldü. Gastroskopi ve kolonoskopisinde aktif kanama odağı tespit edilmemesi üzerine hematoloji konsültasyonu istenen hastada direkt coombs: pozitif, LDH:369U/L ve haptoglobulin:50mg/dl ve indirekt bilirubin artışı saptandı.Periferik yayamsında eritrositlerde anizositoz, polikromazi, sferositler ve normoblastları gözlendi. Demir, Total demir bağlama kapasitesi, ferritin, B12ve folikasit, serum immunelektroforez normal; ANA, ENA profili, komplemanlar normal; enfeksiyon parametreleri negatif saptandı. Batın USG'de organomegali yoktu. Malignite lehine bulgu saptanmadı.

Ototimmun hemolitik anemi tanısı ile metilprednisolon 1 mg/kg/gün başlandı. Anemi yan etkisi göz önüne alınarak macitentan kesildi. Tedaviye kısa sürede yanıt gözlendi; Tedavinin 2. Haftasındaki hemogram kontrollerinde hemoglobinin 15,5 gr/dL olup steroid tedavisi sonrası kararlı düzeyini koruduğu görüldü. Metilprednisolon dozu 2. Hafta sonrasında azaltılarak,1 ay sonunda kesildi. Prednol tedavisinin kesilmesinden 1 ay sonra macitentan tekrar başlandığında otoimmun hemolitik anemi tablosu tekrar gelişti; Hb:8.2 g/dl,MCV 96 fl, plt:124.000/mm3,WVC:12.000/mm3, LDH:523, D.Coombs + olarak saptanması üzerine masitentan tekrar kesilerek,metilprednisolon 1mg/kg/gün +Rıtuksımab 375 mg/m2/hafta tedavisi başlandı. Hastada tekrar tedavi yanıtı elde edildi. Ancak hastada ilerleyen dönemlerde macitentan dışı tedavi seçeneklerinin uygulanması önerildi.

Tartışma: Otoimmün hemolitik anemi (OİHA) yetişkinlerde yaklaşık 100.000'de 1 oranında, nadir görülen bir hastalıktır. Ancak günümüzde ayrıntılı tetkik ve daha uzun süreli takip sonuçlarının değerlendirebilme olanakları sayesinde sekonder nedenli OİHA'lere daha fazla oranda rastlamaktayız. Olguların %50-65'i idiyopatik kökenlidir. İlaca bağlı otoimmün hemolitik anemi ise daha nadir görülmektedir; hafif seyirli veya akut şiddetli hemolitik anemi ve ölümle sonuçlanabilir. Çalışmalarda yaklaşık 125 ilaç neden olarak gösterilebilmiştir. Olgumuzda OİHA' ya neden olan masitentan, bosentanın yapısı değiştirilerek geliştirilmiş, PAH tedavisinde her iki endotelin reseptörünü hedefleyen daha etkin ve güvenli oral bir endotelin reseptör antagonistidir. Hangi ilacın soruna neden olduğunu bulmak ve ilacı durdurmak tedaviye ilk yaklaşımdır, şiddetli vakalarda transfüzyon ve hatta plazma değişimi gerekebilir. Olgumuzda Macitentan tedavisi durdurulup, hemen steroid ve rituksimab tedavisi başlandı ve olumlu yanıt alındı.

Sonuç: Masitentanın en sık görülen yan etkileri periferik ödem, hepatotoksisite ve anemi olarak tanımlansa da literatürde macitentan ilişkili otoimmun hemolitik anemili bildirilmemiştir. Macitentan ilişki anemi değerlendirmesi sırasında OİHA 'nin de göz önünde tutulması ve tablonun tekrarlayabileceğini vurgulamak istedik.

Anahtar kelimeler: masitentan, ilaç ilişkili otoimmun hemolitik anemi

Kaynaklar

1-Renard D, Rosselet A. Drug-induced hemolytic anemia: Pharmacological aspects. Transfus Clin Biol. 2017 Sep;24(3):110-114. doi: 10.1016/j.tracli.2017.05.013. Epub 2017 Jun 23. PMID: 28648734 Review

2-Otoimmün hemolitik anemi tanı ve tedavi kılavuzu, Türk Hematoloji Derneği, 2011

3-Gehrs BC, Friedberg RC. Autoimmune hemolytic anemia. Am J Hematol 69:258-271, 2002.

4.Salama A. Drug-induced immune hemolytic anemia. Expert Opin Drug Saf. 2009;8(1):73-9.

5.Macitentan: An important addition to the treatment of pulmonary arterial hypertension, Anjan Khadka, Dick B Singh Brashier, et al. J Pharmacol Pharmacother. 2015 Jan-Mar; 6(1): 53–57.

Transfüzyon Tıbbı / Aferez / Hücre İşlenmesi

P-078 Referans Numarası: 268

2017-2019 YILLARI ARASINDA ESOGÜ İÇ HASTALIKLARI ANABİLİM DALINDA ANTİKOR TARAMA ÇALIŞILAN HASTALARIN ANALİZİ

Özgür Ceylan [2], Neslihan Andıç[1], Hava Üsküdar Teke[1], Eren Gündüz [1]

[1]Eskişehir Osmangazi Üniversitesi Tıp Fakültesi Hematoloji Bilim Dalı
[2]Eskişehir Osmangazi Üniversitesi Tıp Fakültesi İç Hastalıkları Ana Bilim Dalı

Giriş: Kan transfüzyonu öncesinde transfüze edilen eritrositlerin kabul edilen en uzun sürede canlılığını ve fonksiyonunu sürdürmesi amaçlı uygunluk testleri yapılır. Bu uygunluk testleri kan gruplarının belirlenmesi, antikor tarama ve çapraz karşılaştırmadan (çk) oluşur. Antikor tarama testleri alıcıda beklenmedik (ABO dışı) antikorları saptamak amacıyla yapılan testlerdir. Test pozitif ise antikor tanımlama yapılarak antikorun hangi eritrosit antijenine karşı geliştiği saptanmaya çalışılır. Günümüzde antikor taraması negatif olan hastalarda ABO kan grubu uyumu sağlanarak eritrosit süspansiyonu (ES) transfüzyonu yapılması (elektronik çk) zaman ve maliyet etkin bir metod olarak gündemdedir. Çalışmamızda antikor saptanan hastalarımızın analizini sunuyoruz.

Metod: 2017-2019 yılları arasında Eskişehir Osmangazi Üniversitesi Tıp Fakültesi Transfüzyon Merkezinde İç Hastalıkları Kliniğinde takip edilen hastalarda çalışılan antikor tarama (AT) testi sonuçları incelenmiştir.

Sonuçlar: Bu sürede 623 test çalışılmış: Bunlardan 384'ü negatif olarak sonuçlanmış ve daha ileri bir tetkik yapılmamış, 239'unda antikor saptanmıştır. Antikor saptanan hastaların 21'inde tarama testi negatif iken tanımlamada antikor saptanmıştır. AT pozitif olanların 76'sında (%31) Direkt

coombs (DC) testi pozitif olarak bulunmuştur. DC pozitif olanların 52'sinde (%68) tanımlama sonrası oto-antikor saptanmıştır. Tanımlanabilen allo-antikorların (n:158) büyük çoğunluğu (n:116, %73) Rh sistemi antijenlerine karşı gelişmişti. Antikor gelişen antijen sıklığı D, C, E=e, c olarak sıralanmaktaydı. Rh sistemi ardından Kell sistemine ait K antijeni ikinci sıklıkta yer almaktaydı (n: 14). 30 hastada çoklu antikor mevcuttu. Bunların 27'sinde bu antikorlardan biri Rh sitemine aitti. En çok c antijenine karşı oluşmuş antikorlar çoklu antikorlar içinde yer almaktaydı. 29 hastada (%5.4) antikor tanımlanamamıştı. Antikoru olan 128 hastaya uygulanan ES transfüzyonunda hemolitik reaksiyon gözlenmedi. 1 hastaya uygun ES bulunamadı. Antikoru olan hastalardan 143'ünün primer hastalık tanısına ulaşıldı: solid organ malignitesi (n:35 %24.3), otoimmün hastalık (n:38 %26.4), hematolojik malignite (n: 19, %13.2), diğer anemiler (n:42 %29.2), preoperatif hazırlık (n:9, %6.3).

Tartışma: Türkiye'de pek çok yoğun transfüzyon uygulayan hastanede kan bankasında genel antikor tarama yapılmamakta, çk uyumsuzluğu sonrası antikor varlığından şüphe edilmekte ve sonrasında yapılması gereken antikor tanımlama da yine pek çok hastanede yapılamamaktadır. Antikor sıklıkları ile ilgili veriler genellikle yabancı kaynaklardan elde edilmektedir. Türkiye'nin antijen ve antikor profilinin ortaya konması kan bankacılığı açısından önemli bir gerekliliktir. Antikorların sıklığına bakıldığında kronik transfüzyon alacak hastalarda Rh sistemi alt grupları ve K antijeni uyumlu ES seçilmesinin önemi ortaya çıkmaktadır.

Anahtar kelimeler: transfüzyon, antikor tarama, antikor tanımlama

Koagülasyon ve Fibrinoliz Bozuklukları

P-079 Referans Numarası: 144

FAKTÖR V EKSİKLİĞİ OLAN HASTADA OVER KİST RÜPTÜRÜ

Bilge Uğur, Melda Özkan, Murat Yıldırım, Büşra Akay Hacan, Meltem Aylı

Gülhane Eğitim Ve Araştırma Hastanesi-erişkin Hematoloji Ve Kemik İliği Ünitesi

Kalıtsal faktör V eksikliği nedeni ile takip edilen 18 yaşında N.H adlı hastamız 23.12.2019 baş dönmesi şikayeti ile acil servise başvurdu. Önceden saptanan Faktör V düzeyi: %5 acilde ölçülen PT düzeyi: 59,3di. Hastanın öncesinde mukozal kanamaları dışında kanaması olmamıştı. Hastanın acil serviste kan basıncı ve nabzı normal olmasına rağmen gözlem amaçlı hasta kliniğimize kabul edildi. Hastanın klinik takibimizde ilk önce karında rahatsızlık + taşikardisi gelişti. Sonrasında hipotasiyon kliniğine eklendi. Hastanın hemoglobinde 12 saat içinde 3 gr düşüş saptanması ile intraabdominal kanama düşünüldü. Hastaya TDP+ eritrosit transfüzyonu yapıldı. Hastanın stabilizasyonu sağlandıktan sonra kanama odağı tespiti için yapılan abdominal CT de intraabominal kanamayı teyit edildi. Tam lokalizasyon için abdominal aorta anjiografisi çekildi. Abdominal aorta- bilateral renal arterler- çöliak trunkus- SMA-IMA,iki ana iliak arter, eksternal ve internal iliak arterler normal olarak değerlendirdi. Hastada over kist rüptürü düşünlerek Kadın hastalıklarına danışıldı ve çekilen USG batın içinde yayagın mayi ve her iki overde kistik görünüm izlendi. Hastanın aPTT ve PT değerleri normal sınırlara gelince ve hb: 10 gr üzerine çıkarıldıktan sonar kadın hastalıklarına operasyon için deviredildi. Hastada hematom boşaltılma işlemi dışında ooferektomiye gerek duyulmadı. Hasta şu anda polklinik takibimizde kanaması olmadan izlenmekte.

Kalıtsal Faktör V eksikliği ilk olarak Norveç'te 1940'da Owren tarafından tanımlanmıştır. Daha çok deri ve mukoza kanamaları ile seyreden bir nadir faktör eksikliğidir. Şiddetli kanama belirtileri genellikle faktör seviyesi%1'den az olan hastalarla sınırlıdır, ancak plazma faktör aktivite seviyesi ile fenotip arasında kesin bir ilişki olmadığı görülmektedir. Bazı FV eksikliği olan hastalar, tespit edilemeyen plazma FV düzeylerine rağmen birkaç yıl boyunca tamamen asemptomatiktir.(1)

13 hastalık konjenital faktör V (FV) eksikliği olan hastalarda klinik semptomları ve fenotip ile faktör aktivite düzeyi arasındaki ilişkiyi araştıran bir çalışmada en sık görülen ilk belirti ve semptomlar ameliyat sonrası, doğum sonrası, sünnet sonrası ve travma sonrası kanamadır (%30.76), ardından hastaların%23.10'unda kolay morarma izledi. Klinik belirtilerin başlangıcında medyan yaş 18 (aralık: 1-53) yıldı. Hastalardaki majör kanama yeri intrakranialdi. (1).

Kalıtsal faktör V eksikliğine bağlı intraabominal kanama vakası şu ana kadar bildirilmemiş olup, faktör V seviyesinden bağımsız olarak bu hastalarda majör kanama riski olduğu akılda tutulmalıdır.

Anahtar kelimeler: 1. Kalıtsal faktör v eksikliği

Kaynaklar

1.Turk J Haematol. 2017 Sep; 34(3): 250–253.

Lenfomalar / Araştırmalar / Transplant Dışı Tedaviler/Biyolojisi

P-080 Referans Numarası: 271

BÖBREK NAKLİ SONRASI GELİŞEN POST-TRANSPLANT LENFOPROLİFERATİF HASTALIKLAR: TEK MERKEZ DENEYİMİ

Emine Ayça Nalbantoğlu[1], Hakan Kalyon[2], Emre Osmanbaşoğlu[2], Helin Masyan[1], Harun Aslan[1], Ümit Barbaros Üre[2], Olga Meltem Akay[2], Ahmet Burhan Ferhanoğlu[2]

[1]Koç Üniversitesi İç Hastalıklar Anabilim Dalı
[2]Koç Üniversitesi Hematoloji Bilim Dalı

Post-transplant lenfoproliferatif hastalıklar (PTLH) solid organ ya da hematopoetik kök hücre transplantasyonu sonrası görülen lenfoid ya da plazmasitik proliferasyonlardır. Böbrek nakil alıcılarında 5-yıllık insidans %1-3 olup riskleri arasında immünsüpresyonun derecesi, EBV serolojisi ve nakil sonrası süre yer almaktadır. PTHL nodal veya ekstranodal alanları (kemik iliği, santral sinir sistemi, gastrointestinal sistem, nakledilen böbrek) tutan dissemine hastalık olarak presente olabilir.

Burada, kliniğimizde post-transplant lenfoproliferatif hastalık tanısı almış 6 olguyu sunmaktayız.

Olgu 1: 36 yaşında, kadın. 240 ay ve 24 ay önce olmak üzere iki kez böbrek nakli yapılan hastada sırt ağrısı nedeniyle çekilen toraks BT görüntülemesinde "sağ akciğer üst lob anterior segmentte plevral tabanlı nodüler lezyon" saptandı. Lezyondan alınan biyopsi sonucu "Diffüz büyük b hücreli lenfoma (DBBHL) " olarak raporlandı ve EBER negatif idi. Evre IV DBBHL olarak kabul edilen hastaya toplam 6 kür R-CHOP kemoterapisi verildi ve tam yanıt elde edildi. Hasta 21 aydır remisyonda olarak takip edilmektedir.

Olgu 2: 46 yaşında, erkek. 96 ay önce böbrek nakli yapılan hastada karın ağrısı nedeniyle yapılan USG'de saptanan batındaki kitleden yapılan biyopsi "yüksek gradlı, B hücreli neoplastik lenfoid infiltrasyon" ile uyumlu idi. EBER negatif idi. Evre II olarak değerlendirilen hastaya toplam 6 kür RCHOP uygulandı. Tedavi sonrası yanıt değerlendirmesi için çekilen PET/BT'de rekürrens düşündüren özelliklerde FDG tutulumları saptanması üzerine yapılan re-biyopsi sonucu "Yüksek gradlı B hücreli lenfoma- NOS" ile uyumlu bulundu. Refrakter kabul edilen hasta halen ICE ile kurtarma rejimi almakta olup OKİT planlanmaktadır.

Olgu 3: 37 yaşında erkek. 108 ay önce böbrek nakli yapılan hasta Ağustos 2019'da batın içi lenfadenomegalilerden yapılan biyopsi sonucunda yüksek gradlı Burkitt- benzeri NHL tanısı aldı. Evre IV olarak değerlendirilen hastaya GMALL- Burkitt protokolünü takiben Haziran 2020'de allojeneik kök hücre nakli yapıldı. +30.gün çekilen PET-BT de " iskelet sisteminde yeni gelişen kemik lezyonları ve mediastinal yeni lenf nodları, sigmoid kolon lezyonunda parsiyel metabolik regresyon" saptandı. Progresif hastalık nedeniyle hasta Ağustos 2020 tarihinde ex oldu.

Olgu 4:65 yaşında erkek hasta. Aralık 2015 tarihinde böbrek nakli yapılan hasta Nisan 2019'da Evre IV DBBHL tanısı aldı. Dış merkezde 6 kür R-CHOP ve radyoterapi (nazofarinks) uygulanan hastada Nisan 2020'da santral sinir sistem tutulumlu nüks gelişen hasta dış merkezde 2 kür R-Bendamustin tedavisi aldı. Temmuz 2020 kontrol PET-BT değerlendirmesinde " Sağ orbita, kauda equina ve karaciğerde tutulum" saptanan hastada progresyon düşünüldü ve merkezimize başvuran hastaya R-MPV / R-ICE ardışık tedavisi başlandı ve OKİT planlandı.

Olgu 5: 28 yaşında erkek hasta. Temmuz 2017 tarihinde böbrek nakli yapılan hasta Ocak 2018 tarihinde ateş, boğaz ağrısı şikayetiyle araştırılırken EBV PCR pozitif saptanıp tedavi başlandı. Şikayetleri gerilememesi üzerine çekilen boyun MR'da sol tonsil hipertrofik saptanıp tonsillektomi yapıldı ve biyopsi sonucu " Non-Germinal Merkez DBBHL " ile uyumlu bulundu. Evre IV olarak değerlendirilen hastada Rituksimab (4 doz, haftada bir) tedavisi ile tam yanıt alındı. 4 doz daha Rituksimab ile konsolidasyon tedavisi verilen hasta halen remisyonda takip edilmektedir.

Olgu 6: 59 yaşında erkek hasta. Aralık 2006 tarihinde böbrek nakli yapılan hasta 2015 yılında mide yakınması nedeniyle tetkik edilirken yapılan endoskopik ve PET-BT incelemesinde mide de saptanan kitleden yapılan biyopsi DBBHL olarak raporlandı. Evre I olarak değerlendirilen hastaya 6 kür RCHOP verildi ve tam yanıt alındı. Hasta remisyonda takip edilmektedir.

Sonuç olarak; PTLH'da erken tanı ve uygun tedavinin başlanması için böbrek alıcılarında immunsüpresif tedavinin dikkatli yönetimi, hastaların klinik ve laboratuvar bulgularının yakın takibi artmış farkındalık önem taşımaktadır.

Anahtar kelimeler: böbrek nakli, non-hodgkin lenfoma, EBV, post-transplant lenfomalar

Kaynaklar

1-WHO BOOK

2-Klinik Onkoloji Dergisi

Tablo 1. Hastaların Klinik Özellikleri

Hasta	Cinsiyet	PTLH yaşı	PTHL türü	Ekstranodal tutulum yeri/ yerleri	Evre	IPI skoru	EBV	Transplan ve PTLH arası süre(ay)	İlk tedavi ve kür sayısı	İlk tedaviye yanıt
1	K	36	DBBHL	Akciğer	IV	2	pozitif	240	6 kür R-CHOP	Tam yanıt
2	E	46	yüksek gradlı B hücreli lenfoma	-	II	4	pozitif	96	6 kür R-CHOP	Progresyon
3	E	37	yüksek gradlı Burkitt benzeri NHL	Kemik, kemik ilini, ileum	IV	2	bilinmiyor	108	GMALL	Progresyon
4	E	65	DBBHL	Nazofarinks, mide	IV	-	bilinmiyor	43	6 kür R-CHOP + RT	Relaps
5	E	28	DBBHL	Akciğer, karaciğer, sağ sürrrenal	IV	3	pozitif	7	4 kür Rituksimab	Tam yanıt
6	E	59	DBBHL	Mide	I	1	bilinmiyor	96	6 kür R-CHOP	Tam yanıt

Trombosit Bozuklukları / Tromboz ve Antitrombotik Tedavi

P-081 Referans Numarası: 71

TEDAVİ DİRENÇLİ TROMBOTİK TROMBOSİTOPENİK PURPURA VAKASINDA ETİYOLOJİ: METASTATİK ADENOKARSİNOM

İstemi Serin[1], Hilal Feyza Sungurlu[2], Bilgehan Bezirhan[2]

[1]Sağlık Bilimleri Üniversitesi, İstanbul Eğitim Ve Araştırma Hastanesi, Hematoloji Kliniği
[2]Sağlık Bilimleri Üniversitesi, İstanbul Eğitim Ve Araştırma Hastanesi, İç Hastalıkları Kliniği

Giriş: TTP (Trombotik trombositopenik purpura); mikroanjiopatik hemolitik anemi (MAHA), trombositopeni, ateş, böbrek yetmezliği ve nörolojik bulgularla karakterize, edinsel veya kalıtsal olabilen bir trombotik mikroanjiopatidir. Olgumuzda plazmafareze, steroid ve rituximab tedavisine yanıtsız sekonder ve refrakter bir TTP hastasından bahsedilmektedir.

Olgu: 66 yaşında kadın hasta, şiddetli sırt ağrısı ve nefes darlığı ile acil servise başvurdu. Yapılan tetkiklerinde Hemoglobin: 6.7 gr/dl, trombosit: 26000x10^3/uL, üre: 135.9 mg/dl, kreatinin: 1.83 mg/dl, total bilirubin: 1.40 mg/dL, direkt bilirubin: 0.20 mg/dL, laktat dehidrogenaz (LDH): 713 U/L, haptoglobulin: 0.02 g/L, d-dimer: 32.06 mg/L, INR:1.4 idi. Periferik yaymasında her sahada yaygın şiştosit ve trombositopeni görüldü. ADAMTS13 aktivitesi <%20 olan hastaya, 1 mg/kg dozunda metilprednisolon ve plazmafarez ile başlanması planlandı. Tedavi yanıtsızlığı nedeniyle 3. günde iki kere plazmafarez uygulamasına geçildi ve steroide devam edildi. Tedavinin 8.gününde plazmafarez ve steroid tedavisinde dirençli olması nedeniyle de, tedaviye rituximab eklendi. FDG pozitron emisyon sintigrafisi (PET) sonucunda kemik iliğinde aktivasyon artışı görülen hastaya kemik iliği örneklemesi yapıldı ve yaygın muhtemel gastrointestinal sistem kökenli adenokarsinomatöz infiltrasyon olduğu görüldü. Hasta karsinoma sekonder, refrakter TTP olarak değerlendirildi.

Tartışma ve Sonuç: TTP yanında TTP benzeri sendrom da tartışma konusu olmuştur. Bu sendromda MAHA ve trombositopeni mevcuttur, ancak TTP'de beyin ve böbrek kapiller ve arteriollerinin tutulumuna bağlı mikrovasküler mikrotrombüsler görülürken, TTP benzeri sendromda farklı büyüklerdeki damar yapıları tutulumuna bağlı sadece böbrek ve beyin değil bir çok organın tutulumu ve dissemine intravasküler koagülopati (DIK) görülür. Her ne kadar ADAMTS-13 otoantikor negatifliğinin olması ve altta yatan yaygın malignitesinin olması TTP benzeri sendrom ile benzerlik gösterse de hastada böbrek dışında ek organ tutulumun olmaması, ADAMTS-13 aktivitesinin <%20 olması; vakanın yaygın adenokansere sekonder gelişen TTP olarak değerlendirilmesine neden olmuştur. Dirençli vakalara örnek olması ve sekonder sebebin ortaya konulabilmesi itibari ile literatüre katkıda bulunmaktadır.

Anahtar kelimeler: TTP, MAHA, Refrakter, Prognoz

Kaynaklar

1. Tellez-Hinojosa, C., Vazquez-Mellado, A., & Gómez-Almaguer, D. (2015, October 01). Thrombotic thrombocytopenic purpura. Retrieved August 05, 2020, from https://www.elsevier.es/en-revista-medicina-universitaria-304-articulo-thrombotic-thrombocytopenic-purpura-S1665579616300060
2. Nuñez Zuno JA, Khaddour K. Thrombotic Thrombocytopenic Purpura Evaluation and Management. [Updated 2020 Jun 11]. In: StatPearls [Internet]. Treasure Island (FL): StatPearls Publishing; 2020 Jan-. Available from: https://www.ncbi.nlm.nih.gov/books/NBK470585/
3. Zheng XL. ADAMTS13, TTP and Beyond. Hereditary Genet. 2013;2(1):e104. doi: 10.4172/2161-1041.1000e104. PMID: 24790789; PMCID: PMC4001087.
4. Sayani FA, Abrams CS. How I treat refractory thrombotic thrombocytopenic purpura. Blood. 2015 Jun 18;125(25):3860-7. doi: 10.1182/blood-2014-11-551580. Epub 2015 Mar 17. Erratum in: Blood. 2017 Oct 5;130(14):1684. PMID: 25784681; PMCID: PMC4473115.
5. Allford SL, Hunt BJ, Rose P, Machin SJ; Haemostasis and Thrombosis Task Force, British Committee for Standards in Haematology. Guidelines on the diagnosis and management of the thrombotic microangiopathic haemolytic anaemias. Br J Haematol. 2003 Feb;120(4):556-73. doi: 10.1046/j.1365-2141.2003.04049.x. PMID: 12588343.

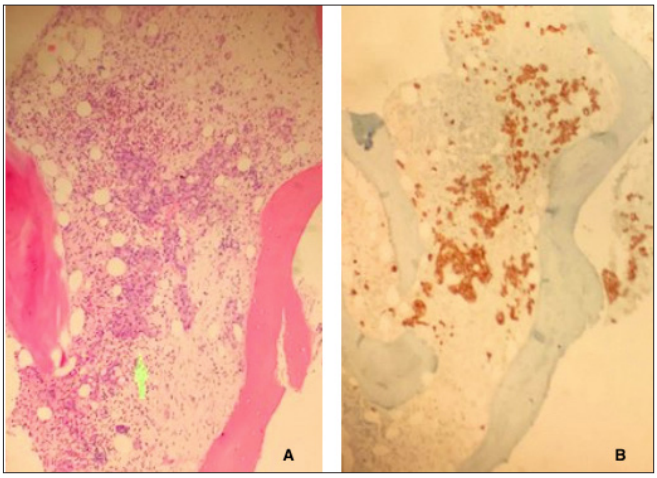

Resim 1. Kemik İliği Biopsi Örnekleri A. İki Trabekül Arasında Karsinom İnfiltrasyonu, Hematoksilen& Eozin Boyası, B. Pankeratin Boyası

Kemik İliği Yetersizliği ve Myelodisplastik Sendromlar

P-082 Referans Numarası: 272

BAĞIŞIKLIK (İMMUN) ARACILI APLASTİK ANEMİ

Hüseyin Tokgöz[1], Ayşe Şimşek[1], Ümran Çalışkan[2]

[1]Neü Meram Tıp Fakültesi
[2]Kto Karatay Üniversitesi Karatay Tıp Fakültesi

Giriş: Edinilmiş aplastik anemi (AA) etyolojisinde enfeksiyonlar, vitamin eksiklikleri, ilaç toksisitesi, kimyasallar, radyasyon, gebelik, otoimmun hastalıklar bulunur. Patogenezinde immun sistem, özellikle sitotoksik T lenfositlerin ve bazı sitokinlerin üzerinde durulmaktadır. AA'lı çocukların çoğu ilerlemiş pansitopeniden kaynaklanan semptomlarla başvururken, bazıları da tesadüfi laboratuvar bulguları ile teşhis edilir. Hepatosplenomegali ve lenfadenopati tipik olarak yoktur. Pansitopeniden 2-3 ay önce meydana gelen sarılık öyküsü, hepatit ile ilişkili AA ile uyumludur (1)

Olgu Sunumu: Daha önce bilinen bir hastalığı olmayan 16 yaşında erkek hasta, kolunda morarma şikayetiyle dış merkeze başvurmuş, trombositopenisi olması nedeniyle hasta ITP olarak değerlendirilmiş ve IVIG tedavisi verilmiş. Tedaviye cevap vermemesi üzerine bölümümüze yönlendirilmiş. Fizik muayenesinde peteşiler, servikal en büyüğü 2 cm birkaç adet LAP vardı. Karaciğer ve dalak büyüklüğü yoktu ve traube açıktı. Tam kan WBC: 590/mm3, ANS: 10/mm3, Hb: 9 g/dl, PLT: 6000/mm3 idi. AST: 55 ALT: 244 Direkt coombs (DC) IG G (2+) Pozitif, kompleman negatif, retikülosit sayısı:%0,09'du. Viral serolojik incelemesi (hepatit, TORCH, EBV,parvo dahil) negatifti. Hastaya kemik iliği aspirasyonu ve biyopsisi yapıldı; Kemik iliği hiposelüler (%20), zeminde her 3 seri elemanlarının sayıca azaldığı görüldü, normoblast hemen hiç izlenmedi. Blast artımı ve dishematopoetik bulgu izlenmedi. Kemik iliğinden gönderilen klasik sitogenetik bakı normal, AML/MDS paneli (monozomi 7/7q del ve 5q del dahil) sonucu

negatifti. RF, ANA ve antids DNA negatif, C3-C4 normaldi. FLAER ile bakılan PNH paneli normal geldi. DEB testi normaldi. İmmunglobulin düzeyleri ve periferik lenfosit alt grup analizi normaldi.

Hastanın tekrarlayan ES ve TS transfüzyonuna rağmen hemoglobin ve trombosit değerlerinde artış olmadı. Hb düşüşü devam etti. Hastanın DC Ig G tekrar 2+ olması üzerine megadoz metil prednizolon tedavisi başlandı. Sonrasında 1mg/kg/gün metil prednizolon tedavisine devam edilen hastanın takibinde Hb 7,5 g/dl, trombosit sayısı ise 20.000'e yükseldi, transfüzyon ihtiyacı azaldı.

Hastada AA bulguları olmakla birlikte DC pozitif olması ve transfüzyonlarla Hb ve trombosit yükselmesinin elde edilememesi sebebiyle hastadaki aplastik anemi tablosunun otoimmunite olabileceği düşünüldü. Otoimmun lenfoproliferatif sendrom double negatif T lenfosit oranı %5'di. Hastada AA tablosu devam ettiği için kök hücre nakline yönlendirildi.

Tartışma: Çocuklarda adölesan yaşta daha sık görülen AA'nin her zaman nedeni bulunmayabilir. Olgumuzda etyolojide herhangi bir sebep bulunamadı. Aplastik anemi kliniği ile başvuran hastalarda başlangıç aşamasında transfüzyonlarla hemoglobin ve trombosit değerlerinde istenen yükselme saptanır. Sık transfüzyon ihtiyacı olanlarda refrakterlik gelişimine bağlı olarak özellikle trombosit sayısında istenen yükselme sağlanamayabilir. Bizim olgumuzda ilk geldiği andan itibaren direkt coombs pozitifliğinin olması, ES ve TS verilmesine rağmen istenen yükselmenin sağlanamaması ve kemik iliği biyopsisinin aplastik anemi ile uyumlu olması sebebiyle etyolojide otoimmunite olabileceği düşünüldü. Böyle bir hastada olası ALPS açısından bakılan double negatif Tcell yüzdesi artmış bulundu. Literatürde püre redcellaplazi ve aplastik anemi ilişkili az sayıda ALPS olgusu bildirilmiştir (2-3). Aplastik anemi tanılı çocuklarda otoimmunite bulgularının da eşlik edebileceği ve zeminde ALPS gibi otoimmuniteye yol açan hastalıkların olabileceğini akılda tutmak gerekir.

Anahtar kelimeler: aplastik anemi, ALPS, kök hücre nakli

Kaynaklar

1-Hartung HD et al. Acquired aplastic anemia in children.PediatrClin North Am. 2013 Dec;60(6):1311-36

2-Wang L et al.Pathogenesis of aplasticanemia. Hematology 2019 Dec;(24)1: 559-66.

3- Stern M et al. Auto immunity and malignancy in hematology--morethan an association.CritRevOncolHematol. 2007 Aug;63(2):100-10.

Erişkin Akut Lösemiler

P-083 Referans Numarası: 72

İKİ OLGUDA YENİ BİR FLT3 İNHİBİTÖRÜ: GİLTERİTİNİB DENEYİMİ

İstemi Serin, Mehmet Hilmi Doğu, Osman Yokuş, Mustafa Pehlivan

Sağlık Bilimleri Üniversitesi, İstanbul Eğitim Ve Araştırma Hastanesi, Hematoloji Kliniği

Giriş: Heterojen bir hastalık grubu olan akut miyeloid lösemide (AML) kötü prognozu belirleyen faktörler bulunmaktadır. FLT3 mutasyonları AML'de en sık görülen anomaliler arasında karşımıza çıkmakla beraber bu mutasyonu bulunduran nüks veya refrakter akut miyeloid lösemili hastalarının kurtarma tedavisine cevap verme oranı düşüktür. Gilteritinib FLT3 / AXL tirozin kinaz inhibitörüdür. FLT3 mutasyonu olan hastalarda kurtarma tedavisi ile karşılaştırıldığında Gilteritinib tedavisi daha uzun sağkalım ve daha yüksek remisyon oranları sağlamıştır. Yazımızda, yeni bir FLT3 inhibitörü olan gilteritinib kullandığımız iki olgumuz ve sonuçlarından bahsedeceğiz.

Olgu:

Olgu 1: 52 yaşında kadın hasta, acil servise halsizlik ile başvurmuş; yapılan analizlerinde lökosit 104000 /mm3, platelet 26000 /mm3, hemoglobin 7.8, laktat dehidrogenaz (LDH) ise 786 U/L olarak sonuçlanmıştır. Periferik yayması yaygın miyeloid blastoid hücreleri içermekte, periferik kan akımsitometrisi de AML M 0-1 fenotipini desteklemekteydi. Hastanın "3+7" indüksiyon tedavisinin 14. gününde yapılan kemik iliği biopsi aspirasyonu ise yaygın blastik içermekte ve refrakter hastalığı desteklemekteydi. Hastaya FLAG-IDA kurtarma rejimine ilaveten 120 mg/gün gilteritinib başlandı. Bu tedavinin 28. gününde yapılan kemik iliği aspirasyonu remisyon ile uyumlu olup akımsitometri ve patoloji (%2 blast) ile remisyon gösterilmiştir.(Resim 1).

Olgu 2: 53 yaşında erkek hasta; acil servise ateş ile başvurdu; yapılan tetkiklerinde lökosit 156000 /mm3, platelet 58000/ mm3, hemoglobin 7.6 gr/dl, kreatinin 1.4 mg/dl ve LDH 860 IU/L olduğu görüldü. Periferik yaymasında yaygın monoblastoid hücreleri olduğu görülen hastanın periferik kan akım sitometrisi AML M5 fenotipini desteklemekteydi. 3+7 induksiyon tedavisinin 14. gününde yapılan kontrol kemik iliği aspirasyonunda yaygın blast infiltrasyonu olduğu görüldü ve refrakter kabul edilerek, FLAG-IDA kurtarma tedavisi ve yine 120 mg/gün Gilteritinib per oral başlandı. 28. gün kontrol kemik iliği remisyon olarak değerlendirildi ve biopsi ve akımsitometrisi (%3 blast) ile remisyon gösterilmiştir (Resim 2).

Tartışma ve Sonuç: Gilteritinib, diğer FLT 3 inhibitörlerinden farklı olarak monoterapide etkinliği gösterilmiş; oldukça etkin bir ajan olarak karşımıza çıkmaktadır. Türkiye'den bildirilmiş ilk veriler olması itibari ile oldukça yol gösterici olacağını düşünmekteyiz

Anahtar kelimeler: AML, FLT 3, Gilteritinib

Kaynaklar

1.Döhner H, Estey E, Grimwade D, Amadori S, Appelbaum FR, Büchner T et al. Diagnosis and management of AML in adults: 2017 ELN recommendations from an international expert panel. Blood. 2017 Jan 26;129(4):424-447. doi: 10.1182/blood-2016-08-733196.

2. Litzow MR, Othus M, Cripe LD, Gore SD, Lazarus HM, Lee SJ et al. Eastern Cooperative Oncology Group Leukemia Committee. Failure of three novel regimens to improve outcome for patients with relapsed or refractory acute myeloid leukaemia: a report from the Eastern Cooperative Oncology Group. Br J Haematol. 2010 Jan;148(2):217-25. doi: 10.1111/j.1365-2141.2009.07917.x.

3. Roboz GJ, Rosenblat T, Arellano M, Gobbi M, Altman JK, Montesinos P et al. International randomized phase III study of elacytarabine versus investigator choice in patients with relapsed/refractory acute myeloid leukemia. J Clin Oncol. 2014 Jun 20;32(18):1919-26. doi: 10.1200/JCO.2013.52.8562.

4. Nakao M, Yokota S, Iwai T, Kaneko H, Horiike S, Kashima K et al. Internal tandem duplication of the flt3 gene found in acute myeloid leukemia. Leukemia. 1996 Dec;10(12):1911-8.

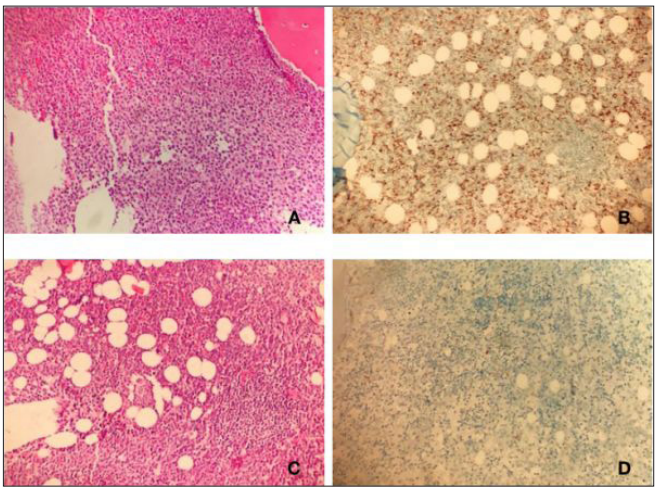

Resim 1. Olgu 1- Kemik İliği Biopsi Kesitleri: A. İnduksiyon Kemoterapisinin 14. Günü- Hematoksilen & Eozin, B. İnduksiyon Kemoterapisinin 14. Günü- CD-34, C. Kurtarma Tedavisi- Gilteritinib 28. Günü - Hematoksilen & Eozin, D. Kurtarma Tedavisi- Gilteritinib 28. Günü- CD-34 Resim 2. Olgu 2- Kemik İliği Biopsi Kesitleri: A. İnduksiyon Kemoterapisinin 14. Günü- Hematoksilen & Eozin, B. İnduksiyon Kemoterapisinin 14. Günü- CD-34, C. Kurtarma Tedavisi- Gilteritinib 28. Günü - Hematoksilen & Eozin, D. Kurtarma Tedavisi- Gilteritinib 28. Günü- CD-34

Lenfomalar / Araştırmalar / Transplant Dışı Tedaviler/Biyolojisi

P-084 Referans Numarası: 146

CD23 KO-EKSPRESYONU VE DİFFÜZ BÜYÜME PATERNİ GÖSTEREN FOLİKÜLER LENFOMA: 6 OLGUNUN DEĞERLENDİRİLMESİ

Ayşenur Arslan[1], Fatma Keklik Karadağ[1], Tural Pashayev[1], Derya Demir[2], Nur Akad Soyer[1], Fahri Şahin[1], Mahmut Töbü[1], Mine Hekimgil[2], Güray Saydam[1]

[1]*Ege Üniversitesi Tıp Fakültesi, Hematoloji Bilim Dalı*
[2]*Ege Üniversitesi Tıp Fakültesi, Patoloji Anabilim Dalı*

Giriş: Foliküler lenfoma (FL)'da diffüz büyüme paterni ve CD23 ekspresyonu oldukça nadir görülmekte olup tanısal zorluklara neden olmaktadır. 2009 yılında Katzenberg ve arkadaşları tarafından vaka serisi yayımlanmış ve FL'de diffüz patern daha net olarak tanımlanmıştır. Diffüz pattern FL'de CD23 ekspresyonu izlenirken, t(14;18) IGH/BCL2 translokasyonu bulunmamaktadır. Bu hastalarda ayrıca 1p36 delesyonu varlığı tespit edilmiştir. Biz bu çalışmada kliniğimizde diffüz büyüme paterni gösteren foliküler

lenfoma hastalarını tanı, prognoz ve tedavi yönetimi açısından retrospektif olarak değerlendirmeyi amaçladık.

Yöntem: Ege Üniversitesi Tıp Fakültesi, Hematoloji Kliniği'nde diffüz büyüme paterni gösteren 6 FL hastası retrospektif olarak değerlendirildi. Hastaların yaşları, cinsiyetleri, tanı aldıkları lenf nodları, FLIPI skorları, hastalığın derecesi ve evresi, immunhistokimyasal parametreleri, Ki67 düzeyi, tam kan sayımı, biyokimyasal parametreleri, aldıkları tedaviler ve tedavilere yanıtları ayrı ayrı kaydedildi.

Bulgular: İmmunohistokimyasal olarak bcl-6, CD10, CD20 pozitif, bcl-2 negatif ya da zayıf pozitif olan, CD23 ko-ekspresyonu bulunan ve diffüz büyüme paterni gösteren 6 hasta incelendi. Ortanca yaş 54 (39-77) saptandı. Tüm hastalar ingüinal lenf nodundan tanı almışlardı. 4 hasta derece 2'ydi. Tanı anında 4 hasta evre 1A iken, sadece 1 hastada kemik iliği tutulumu mevcuttu ve evre 4'tü. Ortanca Ki67 skoru %25'ti. Sadece bir hastanın LDH değeri normalin üstündeydi. 4 hastaın FLİPİ skoru 0, 1 hastanın FLİPİ skoru 3 saptandı. En yaşlı hasta derece 2 ve evre 4 olup yaygın tutulum ve B semptomları olan hastaya R-CVP protokolü verildi. Evre 1 ve bulky hastalığa sahip olan bir hasta R-CHOP kemoterapisi, lokalize radyoterapi ve idame ritüksimab ile tedavi edildi ve tam remisyon sağlandı. Evre 1A hastalığa sahip 4 hasta lokal radyoterapi ile tedavi edildi. Bu hastaların 3'ünde tam yanıt sağlandı ve tedavisiz izleme alındı. Lokal radyoterapi ile tedavi edilen bir hastada stabil hastalık izlendi. Re-biyopsi ile tanı doğrulandı ve hasta tedavisiz izleme alındı. Çalışmada değerlendirilen 6 hastanın 5'i halen progresyonsuz olarak izlenmektedir. Bir hasta ise tedaviden 2 yıl sonra lenfoma-ilişkisiz bir nedenle kaybedilmiştr.

Sonuç ve Tartışma: Diffüz predominant foliküler lenfoma WHO tarafınca sentrosit ve sentroblastların diffüz büyüme patterni ile karakterize olarak tanımlanmış bir alt gruptur. Tanı için diffüz pattern ve CD23 ko-ekspresyonu gösterilmelidir. 1p36 delesyonu gösterilmeye çalışılmalıdır. T(14:18) yokluğu tanıda önemli bir yol göstericidir. Bu tip FL sıklıkla selim gidişli olup, sıklıkla ingüinal lenf nodundan tanı almakta, hastalık lokal sınırlı kalmakta ve Ki67 indeksleri düşük seyretmektedir. Tedavide lokal radyoterapi çoğu olgu için yeterlidir. Tüm bu bilgiler ışığında bizim olgularımız da literatürü destekler nitelikte olup, nadir görülen bu FL alt tipi için daha fazla olguya ve olgu serilerine ihtiyaç bulunmaktadır.

Anahtar kelimeler: foliküler lenfoma, CD23, diffüz büyüme paterni

Multipl Myelom ve Plazma Hücre Hastalıkları

P-085 **Referans Numarası: 274**

KARACİĞERDE METASTATİK HASTALIK BENZERİ TUTULUM GÖSTEREN MULTİPL MİYELOM

Serkan Güven, Boran Yavuz, İnci Alacacioğlu, Ahmet Şeyhanlı, Elçin Erdoğan Yücel, Aylin Fatma Karataş, Mustafa Seçil, Sermin Özkal, Fatih Demirkan, Güner Hayri Özsan

9 Eylül Üniversitesi

Multipl miyelom, monoklonal immünoglobulin üreten tek bir plazma hücresi klonunun neoplastik proliferasyonu ile karakterize edilir. Farklı şekillerde prezente olabilir. Diffüz hepatik infiltrasyon %50'den fazla olguda gözlenirken nodüler lezyonlar şeklindeki tutulumlar nadirdir ve görüntülemelerde metastatik tümörleri taklit edebilir. Burada radyolojik olarak metastaz lehine yorumlanan biyopsi ile miyelom tutulumu doğrulanan olgu sunulmuştur.

70 yaşında erkek hastaya 2016 yılında sol skapula kemiğindeki fraktür nedeniyle yapılan tetkiklerinde Ig G Lambda tanısı konularak VCD (bortezomib, siklofisfamid, deksametazon) başlandı. Hipertansiyon, koroner arter hastalığı ve koroner by-pass öyküsleri olan, çok iyi kısmi yanıt elde edilen hastaya istemediği için periferik kök hücre destekli yüksek doz tedavi uygulanamayarak tedavisi 8 küre tamamlandı. 10 mg/gün lenalidomid idamesine geçildi. İzlemde biyokimyasal progrese olması nedeni ile Lenalodomid dexametazon tedavisi başlanıp 18 ay süreyle uygulandı. Yeniden progrese olan olguda Pomalidomid Dexametazon tedavisine geçildi. Bir yıl sonunda progrese olması nedeniyle Daratumumab bortezomib dexametazon tedavisi başlandı. Tedavinin 3. küründe hiperkalsemi gelişen olguda karfilzomib tedavisine geçildi. Fakat ilk küründe akut koroner sendrom gelişmesi nedeniyle tedaviye devam edilemedi. Endikasyon dışı onam alınarak bendamustin tedavisine başlandı. Bu sırada karaciğer fonksiyon testlerinde yükseklik olması nedeniyle yaptırılan tüm batın usg'de karaciğerde bilober dağılımlı en büyükleri segment 2-3 düzeyinde yaklaşık 28-35 mm boyutlarında, heterojen iç yapıda, çok sayıda hipoekoik lezyon (metastaz?) rapor edildi. Ayırıcı tanı için üst batın MRI çekildi.

MRI'da En büyüğü segment 4b de 3 cm boyutunda olan bilober dağılım gösteren kontrastlanan metastatik lezyonlar ve her iki lobda en büyüğü 1 cm çapında parankimal kistler izlendi (figür 1). Metastatik lezyonları dışlamak amaçlı tru-cut iğne biyopsisi yapıldı. Biyopside karaciğerde CD56, 38, CD 138 ve lambda hafifi zincir pozitif plazma hücre infiltrasyonu izlendi (figür2A,B,C,D,E). Ki67 proliferatif aktivitesi %75'in üzerindeydi.

Hasta bendamustin tedavisi altında halen izlemdedir.

Sonuç olarak, izlemde saptanan ekstramedüller / yumuşak doku tutulumu, multipl miyelomada hastalığın saldırgan gidişatının bir göstergesi olabilir. Karaciğer tutulumu nadir olmasına rağmen, görüntüleme tekniklerinin gelişmesiyle daha yaygın hale gelmiştir. Miyelomlu olgularda karaciğerde multifokal lezyonlar şeklinde metastatik lezyonlar ile karışabileceği göz önünde bulundurulmalı, mümkünse biyopsi ile tanı netleştirilmelidir.

Anahtar kelimeler: Multiple Myelom, Nodüler Karaciğer Tutulumu

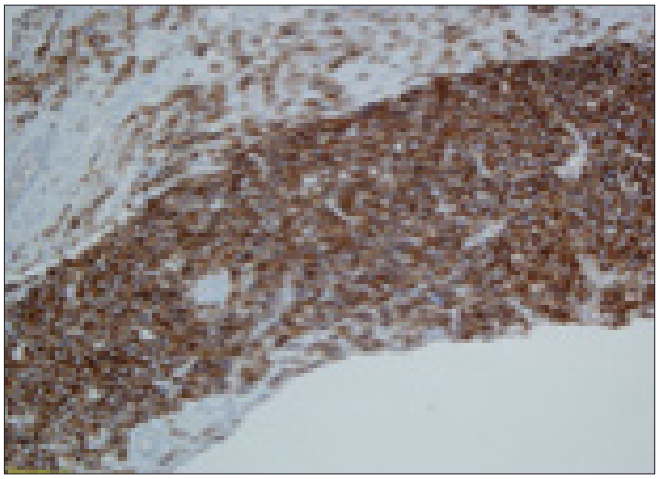

Resim 1. Plazma hücre infiltrasyonu

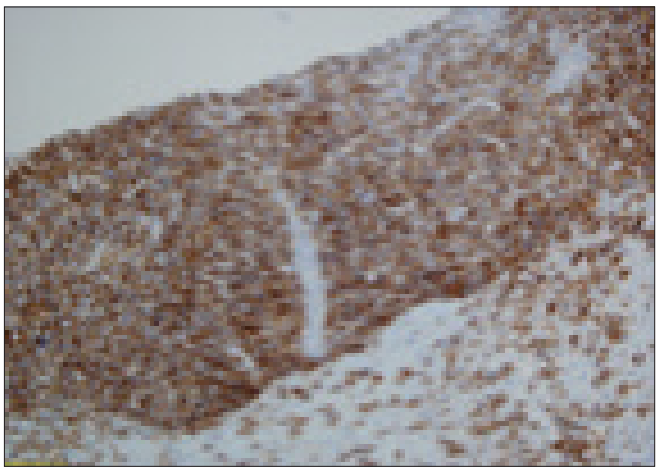

Resim 2. Plazma hücre infiltrasyonu

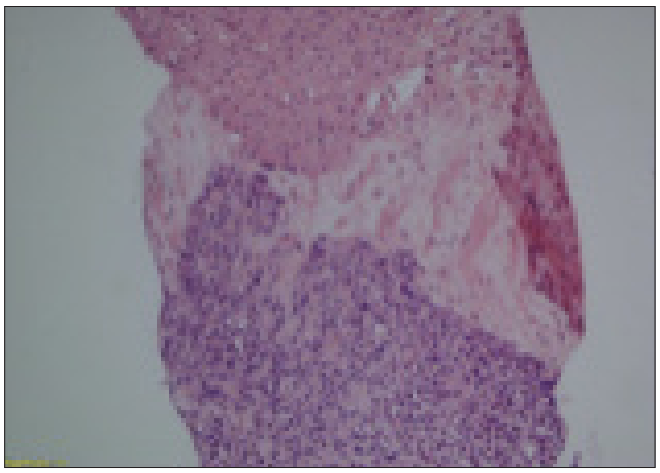

Resim 3. Plazma hücre infiltrasyonu

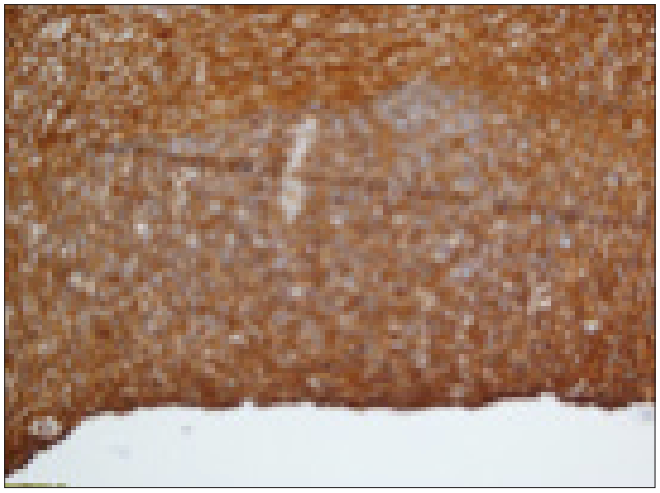

Resim 4. Plazma hücre infiltrasyonu

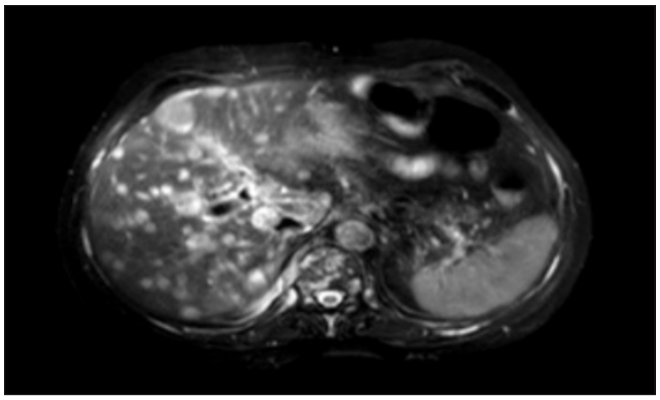

Resim 5. T2A serisinde hiperintens,

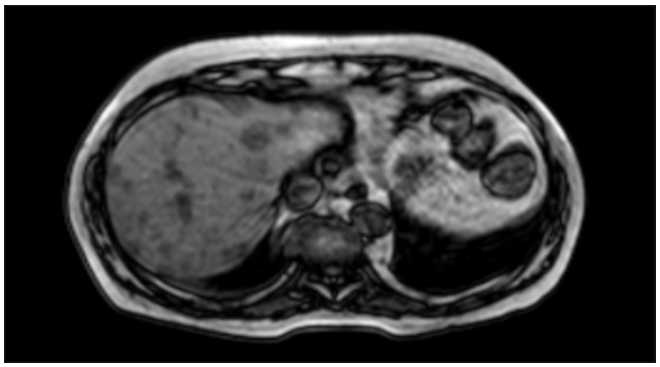

Resim 6. T1A serisinde hiperintens

P-086 Referans Numarası: 275

RELAPS/REFRAKTER SANTRAL SİNİR SİSTEMİ LENFOMASINDA İBRUTİNİB MONOTERAPİSİ: İKİ OLGU SUNUMU

Boran Yavuz[1], Ahmet Şeyhanlı[2], Fatih Demirkan[1], Serkan Güven[1], Elçin Erdoğan Yücel[1], Aylin Fatma Karataş[1], Hayri Güner Özsan[1], İnci Alacacıoğlu[1]

[1]*Dokuz Eylül Üniversitesi Tıp Fakültesi Hematoloji Bilim Dalı*
[2]*Sivas Numune Hastanesi Hematoloji Kliniği*

Primer refrakter ya da nüks santral sinir sistemi lenfomalarında (SSS) prognoz kötü olup optimal kurtarma tedavi stratejileri henüz netleşmemiştir. BCR sinyal yolağında rol oynayan genlerdeki mutasyonların varlığına dayanarak yapılan faz I ve II çalışmalarda bruton kinaz inhibitörü olan ibrutinibin tek ajan ya da kemoterapilerle kombine klinik etkinliği gösterilmiştir [1, 2]. Burada çoklu sırada kullanılan ibrutinib ile klinik yanıt alınan iki nüks primer SSS lenfoma olgu sunulacaktır. Olgu A: 39 yaşında erkek hasta intrakraniyal kitlesinden alınan biyopsisi ile diffüz büyük b hücreli lenfoma tanısı alıyor. Primer SSS lenfoma tanısı ile hastaya 5 kür yüksek doz metotreksat (8 g/m2) ve arada 45 Gy RT (definitif tüm beyin ışınlaması) uygulanıyor. Progresyon nedeni ile ardından 2 kür MATRix (metotreksat, sitarabin, rituksimab, thiotepa) protokolü verilerek periferik kök hücre destekli yüksek doz KT planlanıyor. Eylül 2019'da pleriksafor ile kök hücre mobilizasyonu yapılıyor. Bu sırada hastalığın yeniden progerese olması üzerine nakil yapılamayan hastaya Kasım 2019'da ibrutinib tedavisi başlanıyor. Ocak 2020'de ibrutinib altında sol frontotemporal subdural kanama nedeniyle opere oluyor, post-op yutma fonksiyonları kaybolduktan sonra gastrostomi ile izleniyor ve ibrutinib tedavisi gastrostomiden devam ediyor ama tedavinin devamında yutma fonksiyonu iyileşen hasta oral beslenmeye ve ibrutinib almaya başlıyor. Temmuz 2020'de ibrutinib altında kontrol beyin MRG'de parsiyel yanıt izleniyor. 2 ay sonra nörolojik durumda kötüleşme olması nedeniyle çekilen beyin BT'de kilte etkisinde artışa bağlı subfalsiyan şift izleniyor, hasta yakınları tarafından operasyona onam verilmiyor. Olgu B: 69 yaşında kadın hasta baş dönmesi şikayeti ile başvurduğu nöroşirurji bölümü tarafından intrakranyal kitle nedeniyle opere ediliyor ve diffüz büyük b hücreli lenfoma tanısı konuluyor. 4 kür yüksek doz metotreksat sonrası yapılan değerlendirmede progresyon izlenmesi nedeniyle otolog kök hücre nakli adayı olmayan hastaya 3600 cGy radyoterapi aldıktan sonra Mayıs 2020'de ibrutinib tedavisi başlanıyor. Tedavinin 1. ayında yapılan MRG değerlendirmesinde minimal yanıt izleniyor. Hastanın takip ve tedavisi ayaktan devam etmektedir. Görüldüğü gibi Olgu A'da 9 aylık ibrutinib tedavisi sonrası parsiyel yanıt izlenmiştir. Bu olgu aynı zamanda SSS lenfomalarında sıklıkla izlenen yutma fonksiyon kaybı gibi durumlarda ibrutinibin alternatif enteral yollarla etkili bir şekilde kullanılabileceğinin de güzel bir göstergesidir. Literatürde nazogastrik tüp ile ibrutinib verilerek tam remsiyon elde edilen SSS mantle hücreli lenfoma olgusu mevcuttur[3]. İbrutinib altında toplam 11 aylık izlem süresi olan Olgu A'da bu tedaviye bağlanabilecek tek komplikasyon olarak subdural kanama izlenmiştir (ibrutinibin anti-trombosit etkilerine bağlı olarak) ama bu komplikasyon cerrahi müdahale ile etkin bir şekilde tedavi edilebilmiş ve ibrutinib tedavisi devam ettiği halde tekrarlamamıştır. Yaşlı bir hasta olan ve yüksek doz metotreksata yanıtsız olup kurtarma rejimlerini almaya uygun olmayan Olgu B'de tedavinin 1. ayında minimal de olsa tedaviye yanıt görülmesi cesaret vericidir. Olgu A'nın yaklaşık 270 günlük progresyonsuz sağ kalım süresi Freiburg Üniversitesinden yayımlanan seri ile uyumlu gözükmektedir[4]. Sonuç olarak ibrutinib relaps/refrakter çoklu sıra tedavi almış primer SSS lenfoma olgularında da monoterapi olarak klinik etkin gözükmektedir.

Anahtar kelimeler: Non-hodgkin lenfoma,B hücreli lenfoma, santral sinir sistemi lenfoması, ibrutinib

Kaynaklar

1. Chamoun, K., et al., Ibrutinib monotherapy in relapsed/refractory CNS lymphoma: A retrospective case series. Neurology, 2017. 88(1): p. 101-102.
2. Grommes, C., et al., Phase 1b trial of an ibrutinib-based combination therapy in recurrent/refractory CNS lymphoma. Blood, 2019. 133(5): p. 436-445.
3. Alsuliman, T., M. Belghoul, and B. Choufi, Ibrutinib Treatment through Nasogastric Tube in a Comatose Patient with Central Nervous System Localization of Mantle Cell Lymphoma. Case Rep Hematol, 2018. 2018: p. 5761627.
4. Lauer, E.M., et al., Ibrutinib in patients with relapsed/refractory central nervous system lymphoma: A retrospective single-centre analysis. Br J Haematol, 2020. 190(2): p. e110-e114.

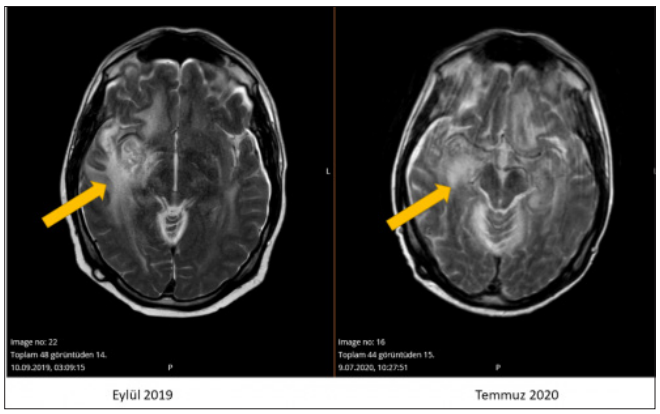

Resim 1. Olgu A Kasım 2019, Temmuz 2020 Karşılaştırmalı Beyin Magnetik Rezonans Görüntüleri (Dual Faz)

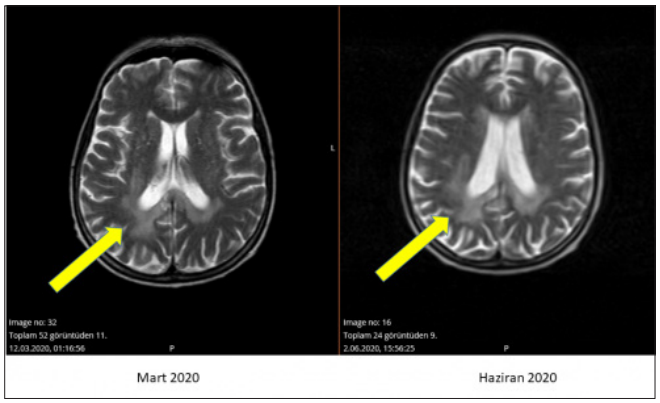

Resim 2. Olgu B Mart 2020, Haziran 2020 Karşılaştırmalı Beyin Magnetik Rezonans Görüntüleri (Dual Faz)

Myeloproliferatif Neoplaziler ve Kronik Myelositer Lösemi

P-087 Referans Numarası: 281

ÇOKLU İLAÇ YAN ETKİSİNİN GÖRÜLDÜĞÜ KRONİK MYELOİD LÖSEMİ (KML) YÖNETİMİ: OLGU SUNUMU

Zehra Akşit[1], Hande Oğul Hıncal[2], Ali Çağatay Bozkına[1], Yusuf İzzettin Alihanoğlu[4], Nil Güler[2], İnci Alacacıoğlu[3]

[1]Dokuz Eylül Üniversitesi Hastanesi İç Hastalıkları Anabilim Dalı
[2]Pamukkale Üniversitesi Hastanesi Hematoloji Bilim Dalı
[3]Dokuz Eylül Üniversitesi Hastanesi Hematoloji Bilim Dalı
[4]Özel Denizli Cerrahi Hastanesi Kardiyoloji Bölümü

KML olgularının sağkalımları bcr-abl1 tirozin kinaz inhibitörleri (TKİ) sonrasında dramatik olarak uzamıştır.TKİ'lerinin güvenlik profilleri önceki tedavilere göre üstündür ve yan etkileri de sıklıkla yönetilebilir. Klinik deneyimlerde İmatinib sonrası periferik ödem ön planda yaşanırken, Dasatinib sonrası plevral efüzyon, Bosutinib sonrası bulantı kusma ishal gibi gastrointestinal yan etkiler, Nilotinib sonrası pankreatit, Ponatinib sonrası kardiyovasküler yan etkiler daha baskın ortaya çıkar. TKİ'lerine intoleran bazı olgularda doz değişikliğine, semptomatik tedavilere rağmen ilaç yan etkisinin üstesinden gelinemeyebilir.Tedaviler hastanın eşlik eden komorbiditelerine göre seçilmeli, yan etkiler ve tedaviye uyumun mutlak gerekliliği konusunda hasta bilgilendirilmelidir. Burada birden fazla TKİ'lere karşı yan etki gelişmiş olgu sunuldu.

Olgu: 75 yaşında hipertansiyon,diyabet,hipotiroidi,koroner arter hastalığı,aritmi komorbiditeleri ve kalp pili olan kadın hastaya Kasım 2018 tarihinde rutin tetkiklerinde saptanan lökositoz (WBC:80.8 K/Ul), trombositoz (PLT:1386 K/Ul) ve LDH:754 U/L yüksekliği ile yapılan tetkiklerde KML tanısı koyularak İmatinib 400 mg /gün başlandı.1.ayında tam hematolojik yanıt elde edildi.3.ayda anjiyoödem tablosu gelişti.Cilt biyopsisi ilaç erüpsiyonu ile uyumlu geldi.İlaca ara verilmesine,doz değişikliklerine ve steroide rağmen tolere edilemedi,akut böbrek yetmezliği tablosu gelişti. İkinci kuşak jenerasyon TKİ Dasatinib 50 mg/gün tedavisine başlandı. Mobitz Tip 2 av blok olan hasta yakın ekg qtc takibi ile tedavi altında izlenirken 1.ayda qtc uzaması (520 mm/sn) saptanması üzerine kardiyoloji önerisi ile Dasatinib kesildi.Bosutinib 500 mg/gün başlandı.T(9,22) IS-NCN değeri %325.55 den %1.18 e geriledi (6.ay).Bosutinibin 2.ayında akut kolesistit gelişerek acil opere edildi.Postop Bosutinib kullanımı devam edildi.Fakat AST, ALT yüksekliği (>3 kat)ve kolestaz enzimlerinde anlamlı yükseklik gelişmesi üzerine tedaviye ara verilerek yakın karaciğer fonksiyon testi (KCFT) izlemi yapıldı.Bosutinib 100 mg/gün doz düşürülerek tedaviye tekrar başlandı.Bulantı kusma karın ağrısı şikayetleri ve KCFT yüksekliğinin devam etmesi ve yapılan tetkiklerde biliyer patoloji, cerrahi komplikasyon saptanmaması üzerine hepatoloji tarafından ilaç ilişkili toksik hepatit düşünüldü.EUS bulguları kronik pankreatit lehine ödematöz pankreas bezi görünümü olarak yorumlandı,ilaç ilişkili pankreatit düşünüldü.Düzensiz aralıklı tedavilere rağmen tanıdan sonraki 8.ayında PCR IS-NCN değeri 0,2471 e kadar geriledi.Gün aşırı kullanım ile KCFT ve kolestaz enzim yüksekliği devam eden hastada T315I mutasyonu bakılarak Ponatinib 45 mg/gün tedavisi başlandı.1.haftasında ılımlı KCFT yüksekliği gelişmesi üzerine gün aşırı kullanıma geçildi.Ponatinib alırken dirençli hipertansiyonları olan hasta kardiyoloji tarafından takibe alındı.3.ayında PCR IS-NCN 0.0936 saptandı.7.ayda akut miyokard enfarktüsü geçirmesi üzerine acil bypass kararı verildi.Aşikar hipotirodi saptandı.TKİ'nin eğilim yaratabileceği düşünüldü.8 ay öncesinde stent öyküsü olan hastada MI sebebi olarak ilaç ilişkili hızlanmış ateroskleroz düşünüldü.Ponatinib tedavisi de kesilerek interferon tedavisi planlandı.

Sonuç: KML tedavisinde kullanılan ikinci ve üçüncü sıra TKİ tedavileri boyunca bazı çalışmalarda hastaların yarısında yan etkiler gözlemlenmiştir.Sıklıkla ilk 3 ayda ortaya çıkan hafif-orta yoğunlukta olan yan etkiler semptomatik tedaviler ile izlenebilirken şiddetli reaksiyonlarda doz azaltımı, tedaviye ara verme gibi seçenekler denenerek hastalar yakın takibe alınması tercih edilebilmekte, yeri geldiğinde hasta morbidite ve mortalitesinde artışa sebebiyet verebilmektedir.TKİ'lerinin özellikle komorbiditeler mevcut olduğunda hayati organları geri döndürülemez bir şekilde etkilediğine dair klinik deneyimler mevcut olup;hangisinin tercih edilmesi gerektiğine ilişkin kararda,hastalıkla ilgili,ilaçlarla ilgili ve hastayla ilişkili değişkenleri dikkate almak gerekmektedir

Anahtar kelimeler: kronik myeloid lösemi,bcr-abl, tirozin kinaz inhibitörleri

Kaynaklar

1- Lauren C,Michael D, John E, Luke A:Long-Term Side Effects of Tyrosine Kinase Inhibitors in Chronic Myeloid Leukemia, Curr Hematol Malig Rep (2016) 11:71–79 DOI 10.1007/s11899-016-0309-2

2- Lipton JH, Chuah C, Guerci-Bresler A, et al. EPIC: A phase 3 trial of ponatinib compared with imatinib in patients with newly diagnosed chronic myeloid leukemia in chronic phase (CP-CML). Blood. Abstract 2014;124:519.

3- Cortes JE, Kim DW, Pinilla-Ibarz J, et al. A phase 2 trial of ponatinib in Philadelphia chromosome-positive leukemias. N Engl J Med. 2013;369:1783–96. First report on the efficacy and side effects of ponatinib

Lenfomalar / Araştırmalar / Transplant Dışı Tedaviler/Biyolojisi

P-088 Referans Numarası: 76

DİL KÖKÜ BİYOPSİSİ İLE TANI ALAN ALK (-) ANAPLASTİK BÜYÜK HÜCRELİ LENFOMA VAKASI

Fatma Yılmaz[1], Murat Albayrak[1], Mesut Tığlıoğlu[1], Merih Reis Aras[1], Senem Maral[1], Abdülkerim Yıldız[2], Ümit Yavuz Malkan[1]

[1]Sağlık Bilimleri Üniversitesi Dışkapı Yıldırım Beyazıt Eğitim Ve Araştırma Hastanesi,hematoloji Bölümü,ankara,turkiye
[2]Sağlık Bakanlığı Hitit Üniversitesi Erol Olçok Eğitim Ve Araştırma Hastanesi,hematoloji Bölümü,çorum,türkiye

Giriş: İlk kez 1985 yılında tanımlanan anaplastik büyük hücreli lenfoma (ABHL), non-hodgkin lenfomaların (NHL) %2'lik bir oranla nadir görülen bir alt tipidir. 2016 Dünya Sağlık Örgütü (DSÖ) "matur lenfoid, histiyositik ve dendritik neoplazmlar" sınıflamasında "matur T ve NK neoplazmlar" grubunda yer alır. Ayrıca anaplastik lenfoma kinaz (ALK) pozitif, ALK negatif ve meme implantı ilişkili anaplastik büyük hücreli lenfoma alt tiplerine ayrılmıştır.

CD-30 ve ALK; anaplastik büyük hücreli lenfomanın patolojisi, tanısı ve tedavisinde anahtar rol oynayan moleküllerdir. ALK (+) ABHL, ALK (-) ABHL'den daha iyi prognoza sahiptir. Hastaların yarısından fazlasında periferal ve mediastinal-abdominal lenfadenopatiler (LAP) görülür. Hastaların yaklaşık %60'ında extranodal tutulum vardır. En sık extranodal tutulum bölgeleri; deri, kemik, karaciğer, akciğer, dalak, kemik iliği ve yumuşak dokudur. Santral sinir sistemi ve gastrointestinal sistemde nadiren tutulum görülür. Biz de dil kökü biyopsisi ile tanı alan ALK (-) anaplastik büyük hücreli lenfoma hastamızı literatüre katkı sağlamak amacı ile sunmak istedik.

Vaka Sunumu: 60 yaşında kadın hastanın boyunda şişlik şikayeti ile kulak burun boğaz (KBB) bölümüne başvurduğu, yapılan ayrıntılı muayenesinde tonsillerde şüpheli kitle olması üzerine tonsillektomi yapıldığı ve dil kökü biyopsisi alındığı öğrenildi. Dil kökü biyopsi patoloji sonucu ALK (-) anaplastik büyük hücreli lenfoma olarak raporlanması üzerine, hasta tarafımıza yönlendirildi. Hastaya evreleme amaçlı PET-CT çekildi. PET sonucunda: Sol submandibüler 15x8 mm LAP (SUVmax:4.15), sağ submandibüler 14x10 mm LAP (SUVmax:6.32), sol juguler 27x37 mm LAP (SUVmax:15.91), sol derin servikal 11x8 mm LAP (SUVmax:10.35), sol supraklavikuler 13x10 mm LAP (SUVmax:15.08) saptandı. Kemik iliği tutulumu yoktu. Hasta evre II E ALK (-) ABHL olarak kabul edildi. Hastaya toplam 6 kür CHOEP (siklofosfamid 100 mg/gün, vinkristin 2mg/gün, adriamisin 85 mg/gün, etoposid 150 mg/gün, metilprednizolon 100 mg/gün) tedavisi planlandı. 6 kür kemoterapi sonrası yapılan değerlendirilmesinde tam remisyon saptanan hasta takibe alındı.

Tartışma: Anaplastik büyük hücreli lenfoma nadir görülmesine rağmen klinik seyri itibari ile hızla tanı ve tedavisinin yapılması gereken bir hastalıktır. Deri, kemik, karaciğer, akciğer, dalak, kemik iliği ve yumuşak doku tutulumu sık olsa da santral sinir sistemi ve gastrointestinal sistem ve bizim dil kökünden tanı alan vakamızda olduğu gibi daha nadir lokalizasyonlarda da görülebileceği de akılda tutulmalıdır.CHOP/CHOEP(Siklo fosfamid,Doksorubisin,Vinkristin,Prednizon/ Siklofosfamid,Doksorubisin, Vinkristin,Etoposid,Prednizon)gibi antrasiklin bazlı protokoller tedavinin temelini oluşturmaktadır.Non-CHOP indüksiyon rejimleri;ifosfamid,karbo platin,etoposide(ICE),ICE+Intratekal metotreksat sonrasıotolog kök hücre nakli/allojenik kök hücre nakli de kullanılabilir.Bu protokoller ve yeni tedavi ajanları(pralatreksat,ibrutinib vb.) ile tedavilere rağmen ABHL da erken tanı çok önemli bir yer tutmaktadır.

Anahtar kelimeler: ALK(-) ANAPLASTİK BÜYÜK HÜCRELİ LENFOMA,DİL KÖKÜ

Myeloproliferatif Neoplaziler ve Kronik Myelositer Lösemi

P-089 Referans Numarası: 78

PRİMER MYELOFİBROZİS İLE POST POLİSİTEMİA VERA / ESANSİYEL TROMBOSİTEMİ MYELOFİBROZİS TANILI HASTALARIN ANALİZİ

Pınar Akyol, Abdulkerim Yıldız, Murat Albayrak, Hacer Berna Afacan Öztürk, Senem Maral, Merih Reis Aras, Fatma Yılmaz, Buğra Sağlam, Mesut Tığlıoğlu, Ümit Yavuz Malkan

Dışkapı Yıldırım Beyazıt Eğitim Ve Araştırma Hastanesi, Hematoloji Kliniği, Ankara

Amaç: Kemik iliğinde fibrozisle karakterize olan myelofibrozis (MF), de novo (primer) ortaya çıkabileceği gibi, polisitemi vera (PV) veya esansiyel trombositemi (ET) klinik seyrinde sekonder olarak da gelişebilir. PMF ve post-PV/ET MF, klinik seyir ve laboratuvar bulguları ile birçok ortak özellik barındırır. Ancak bu hastalar arasındaki etiyolojik veya morfolojik farklılıkları gösteren yeterli çalışma bulunmamaktadır. Bu çalışmanın amacı; bu iki hasta grubunun hemogram ve rutin biyokimyasal parametrelerin,, JAK-2 V617F gen mutasyonu varlığı ve alel yükünü, dalak boyutlarını, tromboembolik komplikasyonları ve tedavi modalitelerini karşılaştırmak ve ayrıca klinik seyir, lösemik transformasyon ve genel sağkalımları analiz etmekti.

Yöntem: Bu retrospektif çalışma, 2008-2019 yılları arasında Dışkapı Yıldırım Beyazıt Eğitim ve Araştırma Hastanesi Hematoloji Kliniğinde PMF ve post-PV / ET MF tanısı alan hastaları kapsamaktadır. Çalışmada herhangi bir dışlama kriteri belirlenmedi. Yaşayan hastaların tüm verileri son poliklinik kontrolüne kadar incelendi ve ölen hastaların tüm verileri ölüm tarihine kadar incelendi. Genel sağkalım (GS) tanı tarihinden ölüm tarihine kadar geçen süre olarak belirlendi. PMF ve post-PV / ET MF hastaları retrospektif olarak demografik, laboratuvar parametreleri ve klinik özellikler açısından karşılaştırıldı.

Bulgular: 16 PMF ve 15 post-PV / ET MF dahil olmak üzere toplam 31 hasta çalışmaya dahil edildi. Ortalama takip süresi 31.1 aydı. JAK-2 V617F gen mutasyonu, PMF hastalarının 10 (%62.5)'unde; post-PV/ET MF hastalarının ise 12'sinde (%80) pozitif olarak izlendi. PMF de ilk sıra tedavi olarak en sık hidroksiüre kullanılmışken (%81,3), post ET/PV MF de ruksolitinib tercih edilmiştir (%53,3). Takip süresi boyunca PMF hastalarının %12.5'inde, post-PV/ET MF hastalarının %.13.3'ünde tromboembolik komplikasyon gelişti ve bu iki grup arasında tromboembolik komplikasyon yüzdesi açısıdan istatistiksel olarak anlamlı fark saptanmadı. Takip süresi boyunca PMF grubundan 1 (%6.25) hastada akut myeloid lösemi transformasyonu gözlendi. Hastaların genel sağkalımı, PMF grubunda ortalama 28.7 ay ve post-PV / ET MF grubunda ortalama 18.5 aydı. Log Rank testi sonucunda genel sağkalım açısından iki grup arasında anlamlı bir fark gözlenmedi (p> 0.05).

Tartışma: PMF ve post-PV/ET MF hastalarının hemogram ve biyokimyasal değerler, JAK-2 V617F mutasyonu ve allel yükü, dalak boyutları gibi klinik özelliklerini benzer saptadık. Ayrıca hastaların tromboembolik komplikasyonlar, akut lösemi dönüşümü ve sağkalım açısından benzer klinik seyir gösterdiğini bulduk. PV ve ET hastalarında MF gelişirse prognozun kötüleşeceği ve sağkalımın azalacağı unutulmamalıdır. Bu nedenle bu hastalar MF gelişimi açısından yakın takip edilmelidir.

Anahtar kelimeler: Esansiyel trombositoz, polistemi vera, myelofibrozis

Kaynaklar

1. Boiocchi L, Mathew S, Gianelli U, Iurlo A, Radice T, Barouk-Fox S, et al. Morphologic and cytogenetic differences between post-polycythemic myelofibrosis and primary myelofibrosis in fibrotic stage. Modern pathology: an official journal of the United States and Canadian Academy of Pathology, Inc. 2013;26(12):1577-85.
2. Arber DA, Orazi A, Hasserjian R, Thiele J, Borowitz MJ, Le Beau MM, et al. The 2016 revision to the World Health Organization classification of myeloid neoplasms and acute leukemia. Blood. 2016;127(20):2391-405.
3. Barosi G. Myelofibrosis with myeloid metaplasia: diagnostic definition and prognostic classification for clinical studies and treatment guidelines. Journal of clinical oncology: official journal of the American Society of Clinical Oncology. 1999;17(9):2954-70.
4. Gangat N, Caramazza D, Vaidya R, George G, Begna K, Schwager S, et al. DIPSS plus: a refined Dynamic International Prognostic Scoring System for primary myelofibrosis that incorporates prognostic information from karyotype, platelet count, and transfusion status. Journal of clinical oncology: official journal of the American Society of Clinical Oncology. 2011;29(4):392-7.
5. Tefferi A, Guglielmelli P, Larson DR, Finke C, Wassie EA, Pieri L, et al. Long-term survival and blast transformation in molecularly annotated essential thrombocythemia, polycythemia vera, and myelofibrosis. Blood. 2014;124(16):2507-13; quiz 615.

Kronik Lenfositer Lösemi ve Kronik Lenfoproliferatif Hastalıklar

P-090 Referans Numarası: 79

NADİR BİR VAKA: SPONTAN TİBİA KIRIĞI İLE PRESENTE OLAN RİCHTER SENDROMU

Pınar Akyol, Murat Albayrak, Abdulkerim Yıldız, Buğra Sağlam, Merih Reis Aras, Senem Maral, Hacer Berna Afacan Öztürk

Dışkapı Yıldırım Beyazıt Eğitim Ve Araştırma Hastanesi, Hematoloji Kliniği, Ankara

Giriş: Yetişkinlerde en sık görülen lösemi türü kronik lenfositik lösemi (KLL)'dir. Richter sendromu (RS), kronik lenfositik lösemi / küçük lenfositik lenfoma (SLL)'nın agresif lenfoid maligniteye dönüşümüdür. RS insidansının geniş serilerde %1 ila%9 arasında değiştiği bildirilmiştir. KLL, en sık (vakaların%90-95'inde) diffüz büyük B hücreli lenfoma (DBBHL)'ya dönüşür. RS genellikle ateş, kilo kaybı, gece terlemeleri, masif splenomegali ve hızla büyüyen lenf nodları (LN) ile kendini gösteren, agresif bir klinik seyir ile karakterizedir. RS en sık LN'larını ve kemik iliğini tutar, ancak gastrointestinal sistem, deri, karaciğer veya tonsiller gibi ekstra nodal lokalizasyon infiltrasyonları da görülebilir. Biz, kemik tutulumu ile tanı alan RS vakamızı sunmak istedik. Bildiğimiz kadarıyla, RS'de kemik tutulumu literatürde daha önce bildirilmemiştir.

Olgu: 66 yaşında kadın hasta 2 yıl önce evre 2 KLL tanısı aldı ve 18 ay boyunca tedavisiz izlendi. Teşhisten 18 ay sonra sağ tibiada spontan kırık gelişti. Radyografik incelemede kırık hattında da kemik lezyonu tespit edildi (şekil 1-2). Hasta opere edildi ve lezyon ortopedi ve travmatoloji bölümü tarafından tamamen eksize edildi. Kemik lezyonunun patolojisi DBBHL olarak raporlandı. PET-BT taraması ile, tibiadaki lezyona ek olarak boyun ve mediastende artmış FDG alımı olan multiple lenfadenopatiler (LAP) saptandı. Hastaya RS; evre-4 DBBHL teşhisi kondu ve R-CHOP (rituksimab, siklofosfamid, doksorubisin, vinkristin ve prednizon) kemoterapisi planlandı. 6 kür kemoterapi sonrasında LAP'ler tamamen geriledi. Ayrıca B semptomları da kayboldu. PET-BT görüntülemesine göre hasta tam remisyon olarak kabul edildi.

Sonuç: RS, agresif klinik seyir, düşük tedavi yanıt oranları ve azalmış sağkalım ile karakterize heterojen bir hastalıktır. LN ve kemik iliği esas olarak tutulur, ancak ekstra nodal tutulum da gözlenir. Hastamız kemik tutulumu olan ilk RS vakasıdır. Bu bağlamda hematolojik hastalıklarda multisistemik yaklaşımı göz ardı etmemek önemlidir.

Anahtar kelimeler: kemik tutulumu, kronik lenfositik lenfoma, ritchter sendromu

Kaynaklar

1. Richter, M.N., Generalized reticular cell sarcoma of lymph nodes associated with lymphatic leukemia. The American journal of pathology, 1928. 4(4): p. 285.
2. Molica, S., A systematic review on Richter syndrome: what is the published evidence? Leukemia & lymphoma, 2010. 51(3): p. 415-421.
3. Omoti, C.E. and A.E. Omoti, Richter syndrome: a review of clinical, ocular, neurological and other manifestations. British journal of haematology, 2008. 142(5): p. 709-716.
4. Rossi, D., et al., Biological and clinical risk factors of chronic lymphocytic leukaemia transformation to Richter syndrome. British journal of haematology, 2008. 142(2): p. 202-215.

Resim 1. Direk grafide kemik lezyonu

Resim 2. Direk grafide kemik lezyonu

■ Myeloproliferatif Neoplaziler ve Kronik Myelositer Lösemi

P-091 Referans Numarası: 284

OLGULARLA HİPEREOZİNOFİLİK SENDROM YÖNETİMİ: TEK MERKEZ DENEYİMİ

Aylin Fatma Karataş[1], Boran Yavuz[1], Elçin Erdoğan Yücel[1], Gerçek Can[2], Serkan Güven[1], Fatih Demirkıran[1], Hayri Güner Özsan[1], İnci Alacacıoğlu[1]

[1]Dokuz Eylül Üniversitesi Hastanesi Hematoloji Bilim Dalı
[2]Dokuz Eylül Üniversitesi Hastanesi Romatoloji Bilim Dalı

Hipereozinofilik sendrom (HES) periferik kanda eozinofil sayısının 1.5 × 10^9/L üzerinde olduğu ve ikincil bir sebebin ortaya konamadığı multiorgan tutulumları ile seyreden nadir görülen heterojen hastalık spektrumunu tanımlar[1]. HES'in myeloid, lenfosittik klinik varyantları, ailesel ve idiyopatik formları bulunmaktadır. FIP1L1/CHIC2/PDGFRA-PDGFRB füzyon genleri eşlik edebilir [2]. Glukokortikoidler, sitotoksik ve immünomodulatuar ajanlar gibi konvansiyonel tedaviler değişken etkinliklere ve anlamlı toksisitelere sahiptir. [3]. Tirozin Kinaz İnhibitörleri (TKİ) gibi güncel tedaviler ile Kliniğimizde takipli 3 vaka sunulacaktır.Olgu A:34 yaşında kadın hasta astım tanısı ile dış merkezde 5000/mikroL üzeri eozinofili nedeni ile araştırılırken kemik iliğinde eozinofil ve öncüllerinde artış, FIP1L1/CHIC2/PDGFRA-PDGFRB mutasyonlarında pozitiflik bulunması üzerine steroid tedavisi başlanmış. Bu sırada serebrovasküler olay geçirip intrakardiyak trombüs saptanan hastada steroidin komplikasyonları nedeni ile mutasyon sonucu alınınca imatinib 100 mg/güne geçilmiş. İmatinib doz artımına rağmen yanıt alınmayan hastada hidroksiüre tedavisi uygulanmış. Hasta kliniğimize başvurduğunda interferon alfa-2a tedavisine geçildi. 6 ay remisyonda izlemde iken ishal, bulantı, kusma şikayetleri ve ciltte eritemli zeminde yaygın püstüler lezyonları olması ve eozinofil düzeylerinin tekrar artması üzerine dasatinib indikasyon dışı onamı alındı. Dasatinib ve düşük doz steroid tedavisi altında remisyonda izlemdedir. Olgu B: 48 yaşında erkek FMF nedeni ile romatoloji polikliniğinde takipli iken saptanan eozinofili ile tetkik için tarafımıza yönlendirildi. Hastanın 3 yıl öncesinde yapılan apendektomi materyalinde eozinofilik infiltrasyon ve AA tip amiloid saptandığı görüldü. Yakın dönemde yapılan atriyal ve mitral kapak replasmanı öyküsü olan hastanın miyokard biyopsisinde de AA tip amiloid saptandı. Çoklu organ tutulumları olan hastanın FIP11L1/CHIC2/PDGFRA-PDGFRB mutasyonları negatif izlendi. Steroid tedavisi ile eozinofilisi düzelen hastanın doz azaltıldığında yeniden eozinofili gelişmesi, steroid bağımlılığı nedeni ile indikasyon dışı onam ile tirozin kinaz inhibitörü başlandı. İmatinibin 4.ayında yeniden eozinofili gelişen hastada interferon-alfa ve düşük doz prednol tedavisine geçildi. Hasta remisyonda izlemdedir.Olgu C: 65 yaşında kadın hasta, ciltte ortaya çıkan lezyonları nedeniyle tetkik edilirken eozinofili saptanması üzerine tarafımıza yönlendirildi. Sistemik tutulumu olmayan hastanın kemik iliği aspirasyonunda eozinofil artışı dışında patoloji saptanmadı. Cilt biyopsisi morfea ile uyumlu gelen hastada romatoloji tarafından skleroderma düşünülmeyerek hipereozinofili cilt tutulumu ön tanıları ila tarafımıza yönlendirildi. FIPL1/CHIC2/PDGFRA-PDGFRB mutasyonları negatif izlendi. Steroid tedavisi başlanan hastada yan etkiler nedeniyle interferon-alfa tedavisine geçildi. Eozinofilisi gerileyen cilt lezyonlarında kısmi yanıt alınan hastada interferona sekonder karaciğer fonksiyon testlerinde bozukluk gelişmesi üzerine tedavi durduruldu. İndikasyon dışı onam alınarak ruksolitinib tedavisine geçildi. Cilt lezyonlarında gerileme izlendi. Hasta kısmi yanıtlı izlemdedir. Sunulan 2 olgumuzda multiorgan tutulumu olup FIP1L1/CHIC2/PDGFRA-PDGFRB mutasyonları pozitif saptanan olgu tirozin kinaz inhibitörü tedavisine, negatif saptanan diğer olgu ise interferon-alfa tedavisine daha iyi yanıt vermiştir. Kronik cilt lezyonları ile giden olgumuzda ruksolitinib tedavisi ile Brett King ve ark. serisinde olduğu gibi iyi yanıt alınmıştır[4]. Farklı etiyolojilere sahip HES'te, imatinib duyarlı mutasyonlar dışında, hangi tedavilerden yanıt alınabileceğini gösteren faktörler hala net değildir. Nadir görülen bu hastalıkta yan etkisi en düşük olacak doğru tedavinin seçimi önemlidir

Anahtar kelimeler: eozinofili, tirozin kinaz inhibitörü

Kaynaklar

1. Chusid, M.J., et al., The hypereosinophilic syndrome: analysis of fourteen cases with review of the literature. Medicine (Baltimore), 1975. 54(1): p. 1-27.
2. Cools, J., et al., A tyrosine kinase created by fusion of the PDGFRA and FIP1L1 genes as a therapeutic target of imatinib in idiopathic hypereosinophilic syndrome. N Engl J Med, 2003. 348(13): p. 1201-14.
3. Podjasek, J.C. and J.H. Butterfield, Mortality in hypereosinophilic syndrome: 19 years of experience at Mayo Clinic with a review of the literature. Leuk Res, 2013. 37(4): p. 392-5.

4. King, B., A.I. Lee, and J. Choi, Treatment of Hypereosinophilic Syndrome with Cutaneous Involvement with the JAK Inhibitors Tofacitinib and Ruxolitinib. J Invest Dermatol, 2017. 137(4): p. 951-954.

Tablo 1. Hastaların demografik, organ tutulumu ve tedavi durumları

	Yaş	*Cinsiyet*	*Organ Tutulumu*	*Tromboz*	*Daha Önce Kullanılan Tedaviler*	*Mevcut Tedavi*
Olgu A	34	Kadın	Kalp, Akciğer, GİS, Cilt	Var	İmatinib, interferon-alfa	Dasatinib, hidroksiüre, steroid
Olgu B	48	Erkek	Kalp, Akciğer, GİS?	Yok	İmatinib	İnterferon-alfa, steroid
Olgu C	65	Kadın	Akciğer, Cilt	Yok	Steroid, interferon-alfa	Ruxolitinib

Hematopoetik Kök Hücre Nakli ve Yüksek Doz Tedaviler

P-092 Referans Numarası: 286

ALLOJENİK HEMATOPOETİK KÖK HÜCRE TRANSPLANTASYONU SONRASI TROMBOSİTOPENİDE ELTROMBOPAG KULLANIMI: TEK MERKEZ DENEYİMİ

Melda Özkan, Selim Sayın, Tuba Bulduk, Büşra Akay Hacan, Alparslan Merdin, Meltem Aylı

Gülhane Eğitim Ve Araştırma Hastanesi, Hematoloji Bilim Dalı, Ankara

Giriş: Transplantasyon sonrası trombositopeni önemli bir morbidite ve mortalite sebebidir. Allojenik hematopoetik kök hücre nakli (AHKHN) sonrası trombositopeni, greft-versus- host hastalığı (GVHH), ilaçlar, immünolojik sebepler ve yaklaşık %20 hastada da azalmış greft fonksiyonu ile ilişkili olarak görülebilmektedir. Eltrombopag immun trombositopenik purpura tedavisinde kullanımı onaylanmış bir trombopoietin reseptör agonistidir. Son yıllarda aplastik anemi (AA) tedavisinde de etkin olduğu gösterilmiştir. AHKHN sonrası trombositopenide eltrombopag kullanımında merkez deneyimimizin aktarılması amaçlanmıştır.

Yöntem: Gülhane Eğitim ve Araştırma Hastanesi'nde AHKHN uygulanmış ve takibinde trombositopeni nedeni ile eltrombopag tedavisi uygulanmış 4 hastanın verileri retrospektif olarak değerlendirilmiştir.

Sonuç: AHKHN yapılan 4 hastanın 2'si AML, 1 hasta ALL, 1 hasta AA tanısına sahipti. Tüm AHKHN olgularında trombosit engraftmanı gerçekleşmiş olup takipleri sırasında gelişen trombositopenileri azalmış greft fonksiyonu ile ilişkilendirildi. Nakil öncesi trombositopenileri yoktu ve kemik iliği selülariteleri >%25 olarak değerlendirildi ve megakaryosit sayıları ve morfolojileri normaldi. Hastalara ortalama $4.0x10^6$ CD34(+) kök hücre verildi. Hastalarda nakil sonrası eltrombopag kullanımı için endikasyon dışı onay alınarak 50 mg/gün dozu ile başlandı. Yanıt alınamayan hastalarda her 14 günde 1, 25 mg/gün doz artımına gidildi. Bir AML hastasında eltrombopag ile ilişkilendirilen diyare nedeni ile tedavi erken dönemde kesildi. AA tanısı ile takip edilen hastada nakil sonrası 2.ayında trombositopeni gelişmiş olup 1 aylık eltrombopag 50 mg/gün dozunda kullanım sonrası trombosit değeri normal sınıra ulaşmıştır. Hastanın tedavisi 1 ayın sonunda kesilmiş olup trombosit yanıtı devam etmektedir. Diğer AML ve ALL hastalarımız ise 100 mg/gün eltrombopag almakta olup trombosit transfüzyon ihtiyaçları devam etmektedir. Ancak bu iki hastada takipleri sırasında GVHH ve sitomegalovirüs enfeksiyonu ile komplike olmuştur.

Tartışma: AHKHN sonrası azalmış greft fonksiyonu ile ilişkilendirilmiş trombositopenilerde eltrombopag kullanımı ile trombosit sayılarının arttığını gösteren yayınlar olsa da bizim hastalarımızda eltrombopag ile yanıt alınamamıştır. Bu durum AHKHN'de trombositopeni gelişiminin kompleks ve multifaktöriyel olması nedeni ile olabilir. Yapılan çalışmalarda eltrobopag tedavisi öncei kemik iliğinde megakaryosit sayısı daha fazla olan hastalarda daha hızlı yanıt alındığı gösterilmiştir. Bu durum araya giren GVHD ve diğer trombositopeni yapan nedenlerin eltrombopag yanıtını etkilediğini göstermektedir. Ancak yinede AHKHN sonrası trombositopenide eltrombopag kullanımı elimizde önemli bir seçenek olarak bulunmaktadır.

Anahtar kelimeler: Allojenik kök hücre nakli, trombositopeni, eltrombopag

Erişkin Akut Lösemiler

P-093 Referans Numarası: 288

BLİNATUMOMAB İLİŞKİLİ SİTOKİN FIRTINASI: STEROİD İLE YÖNETİM

Boran Yavuz, Aylin Fatma Karataş, Elçin Erdoğan Yücel, Serkan Güven, Fatih Demirkan, İnci Alacacıoğlu, Hayri Güner Özsan

Dokuz Eylül Üniversitesi Tıp Fakültesi Hematoloji Bilim Dalı

Blinatumomab değişik bölgeleri ile T hücreler üzerindeki CD3 ve B hücreleri üzerindeki CD19'u tanıyan bispesifik bir monoklonal antikordur ve ülkemizde ve dünyada relaps/refrakter B prekürsör akut lenfoblastik lösemi tedavisinde kullanılmaktadır. İlacın yol açtığı sitokin salınım sendromu ilacın Faz II sürecinde ortaya konmuş olup IL-6, IL-10 ve IFN-gamma salınımı ile karakterizedir[1]. 34 yaşında erkek hasta Ocak 2020'de hastanemiz acil servisine ateş halsizlik şikayeti ile başvurdu. Pansitopenik olarak izlenen hastanın öyküsünde Ocak 2019'da Ph+ B-Akut lenfoblastik lösemi tanısı aldığı 8 kür HyperCVAD tedavisini suç öyküsü nedeniyle düzensiz olarak aldığı, sosyal sigorta problemi nedeniyle tirozin kinaz inhibitörü tedavisi alamadığı, pulmoner aspergillozun sekonder profilaksisi için oral vorikonazol kullandığı görüldü. Kemik iliği aspiratı ile relaps B-ALL tanısı konulan hastaya Ocak 2020'de FLAG-IDA tedavisi verilerek morfolojik tam remisyon elde edildi. Dasatinib tedaviye eklendi. 10/10 uyumlu akraba dışı kök hücre donörü bulunan hasta donörün mobilizasyonu yapılırken Nisan 2020'da relaps oldu ve blinatumomab başlandı. 30.04.2020'de 9 mcg/gün infüzyona başlandıktan sonra 06.05'de 28 mcg/gün dozuna çıkıldı, doz artışı sonrası ateş, şiddetli baş ve genel vucüt ağrısı tarifleyen hastanın akut faz reaktanlarında artış izlendi. Kan ve idrar kültürlerinde üremesi olmayan hastanın kranyal görüntülemesinde patoloji saptanmadı. Geniş spektrumlu antibiyotikler ve antifungal tedavi altında CRP progresyonu devam eden hastada sitokin salınım sendromu düşünüldü. Hastanın infüzyon sürecindeki yönetimi aşağıdaki şekil ile gösterilmiştir.

Tedavinin 12., 16. günlerinde ve 18. gününden itibaren her gün düşük doz steroid tedavisi alan hastanın ateşi düşmüş, ağrıları gerilemiş, sitopenileri tekrarlamamıştır. Tedavi bitimi sonrası alınan kemik iliği aspiratında morfolojik tam remisyon izlenmiş ve hastada allojeneik kök hücre nakli ile tedaviye devam etmiştir. Blinatumomaba bağlı sitokin salınım sendromunda destek tedavinin yanısıra steroidler, tosilizumab, ilacın kesilmesi gibi tedavi seçenekleri bulunmaktadır. Hastada steroid tedavisine iyi yanıt alınmış, blinatumomab tedavi etkisizliği izlenmemiştir. Steroidlerin blinatumomab etkisi ile aktive olan T hücre popülasyonunda negatif etki yaratacağı korkusu olsa da mevcut klinik verilerin ışığında teorik bir çekince olarak kalmıştır[2].

Anahtar kelimeler: akut lenfoblastik lösemi, sitokin salınım sendromu

Kaynaklar

1. Klinger, M., et al., Immunopharmacologic response of patients with B-lineage acute lymphoblastic leukemia to continuous infusion of T cell-engaging CD19/CD3-bispecific BiTE antibody blinatumomab. Blood, 2012. 119(26): p. 6226-33.
2. Marini, B.L., et al., Successful reintroduction of blinatumomab in a patient with relapsed/refractory acute lymphoblastic leukemia following grade 4 cytokine release syndrome. J Oncol Pharm Pract, 2018. 24(1): p. 67-73.

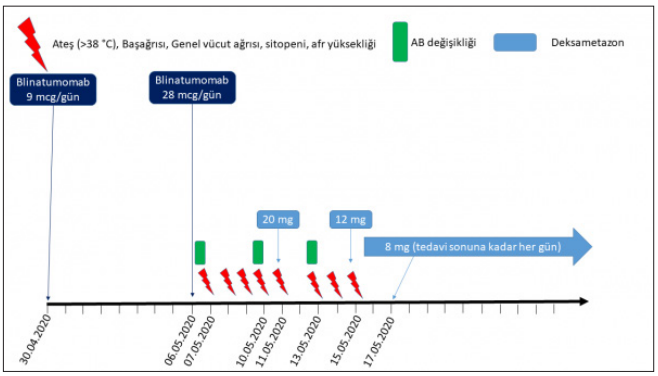

Şekil 1. Blinatumomab infüzyon süreci yönetimi

■ İnfeksiyon ve Destek Tedaviler

P-094 Referans Numarası: 15

KRONİK LENFOSİTİK LÖSEMİ HASTALARINDA BRUSELLOZ VE HEPATİT B VİRÜSÜ SEROPOZİTİFLİĞİ SIKLIĞI

Ömer Ekinci[1], Senar Ebinç[2], Ali Doğan[2], Cengiz Demir[2]

[1]Fırat Üniversitesi Tıp Fakültesi, Hematoloji Bilim Dalı
[2]Yüzüncü Yıl Üniversitesi Tıp Fakültesi, Hematoloji Bilim Dalı

Giriş: Kronik lenfositik lösemi (KLL), olgun görünümlü neoplastik lenfositlerin periferik kan, kemik iliği, lenf düğümü, dalak ve karaciğer gibi lenfoid bileşimi olan dokularda artışı ile karekterize bir hastalıktır. KLL hastalarında hücresel ve humoral immün yanıtta defektler görülmektedir. Bu immun yetmezlik durumda özellikle gram pozitif ve negatif bakteriyel enfeksiyon sıklığının arttığı bilinmekte birlikte bruselloz gibi zoonozların ve hepatit B virüsü (HBV) gibi viral enfeksiyonların artışı ile ilgili bilgiler net değildir. Bu çalışmada KLL tanılı hastalarda bruselloz ve HBV seropozitivite sıklığını araştırmayı amaçladık.

Gereç ve Yöntem: Bu çalışmada, 2005-2019 yılları arasında hematoloji kliniğimizde takip edilen KLL tanılı 18 yaş ve üstü büyük hastalar değerlendirilmiştir. Çalışmaya alınan tüm hastaların demografik verileri ve laboratuvar sonuçları poliklinik takip dosyalarından veya hastane sistemindeki veriler üzerinden retrospektif olarak incelendi. Tüm hastalar içerisinde HBsAg, anti-HBs, ve bruselloz için tetkik edilen hastaların test sonuçları kaydedildi. Hastaların serumları, Enzyme Linked Immunosorbend Assay (ELISA) (ARCHITECT i1000 SR Immunoassay Analyzer, Abbott Diagnostics, Almanya) yöntemiyle hepatit B enfeksiyonunun serolojik göstergeleri olan HBsAg, Anti-HBs titrelerinin saptanması için analiz edildi. Bruselloz enfeksiyonu için, dünyada da en çok kullanılan tanı tetkiki olan serum (Wright) aglütinasyon testi kullanıldı. Bu test ile elde edilen 1/160 ve üzeri titreler pozitif olarak kabul edildi.

Bulgular: KLL tanılı 188 hasta çalışmaya dahil edildi. Bunların 56 (%29.8)'sı kadın, 132 (%70.2)'si erkek idi. Hastaların median yaşı 62 (range: 33-92) idi. Tanı anındaki tam kan sayım parametreleri olarak; median lökosit sayısı 54.4×10^9/L, median lenfosit sayısı 42.3×10^9/L, median trombosit sayısı 148×10^9/L, median hemoglobin düzeyi 13.4 g/dL idi. Hastaların 142'sine HBsAg ve anti-HBs bakılmıştı. HBsAg kadınların 5 (%3.52)'inde, erkeklerin 11 (%7.75)'inde, toplamda 16 (%11.27) kişide pozitif idi. Anti-HBs antikoru kadınların 32 (%22.54)'sinde, erkeklerin 73 (%51.41)'ünde, toplamda ise 105 (73.95) kişide pozitifti. Wright aglütinasyon testi 82 kişide bakılmıştı. Kadınların 3 (%3.66)'ünde, erkeklerin 1 (%1.22)'inde, toplamda 4 (%4.88) kişide Wright testi pozitif saptandı.

Tartışma ve Sonuç: KLL'de hastalığın doğası gereği oluşan immün sistem bozuklukları hastayı enfeksiyonlara karşı açık hale getirmektedir. Dolayısıyla bir kısım hasta ağır enfeksiyon kliniği ile kaybedilmektedir. Aynı bölgede yapılan epidemiyolojik çalışmalar ile karşılaştırıldığında; çalışmamızdaki Wright aglütinasyon testi pozitiflik oranı literatürde sunulan veriler ile uyumlu idi. KLL'deki B semptomlarına benzer klinik bulgularla ortaya çıkan ve endemisitesi yüksek olan bölgelerde azımsanmayacak sıklıkta izlenen bruselloz hastalığının KLL tedavisi başlanmadan önce laboratuvar bulguları ile ekarte edilmesinin yararlı olacağını düşünmekteyiz. Çalışmamızdaki HBsAg pozitiflik oranı ise aynı bölgede yapılan çalışmalarda sunulandan daha yüksek olarak izlendi. Bu durumun KLL nedeni ile oluşan immün defekt veya tedavide kullanılan ilaçların oluşturdukları immünosupresif tablonun HBV bulaş riskini artırması veya viral reaktivasyon ile ilişkili olabileceği düşünüldü.

Anahtar kelimeler: Kronik lenfosik lösemi, Bruselloz, Hepatit B virüs seroprevalansı

■ Trombosit Bozuklukları / Tromboz ve Antitrombotik Tedavi

P-095 Referans Numarası: 14

COVİD-19 ENFEKSİYONU İLİŞKİLİ OTOİMMÜN TROMBOTİK TROMBOSİTOPENİK PURPURA: OLGU SUNUMU

Fehmi Hindilerden[1], İpek Yönal Hindilerden[2], Emre Akar[1], Kadriye Kart Yaşar[3]

[1]Sağlık Bilimleri Üniversitesi Tıp Fakültesi Bakırköy Dr. Sadi Konuk Eğitim Ve Araştırma Hastanesi Hematoloji Kliniği
[2]İstanbul Üniversitesi İstanbul Tıp Fakültesi İç Hastalıkları Ana Bilim Dalı Hematoloji Bilim Dalı
[3]Sağlık Bilimleri Üniversitesi Tıp Fakültesi Bakırköy Dr. Sadi Konuk Eğitim Ve Araştırma Hastanesi Klinik Mikrobioloji Ve İnfeksiyon Hastalıkları Kliniği

Giriş: Trombotik trombositopenik purpura (TTP), mikroanjiyopatik hemolitik anemi ve trombositopeni varlığıyla karakterizedir. Otoimmün hastalıklar, gebelik, kanser, ilaçlar, transplantasyon ve enfeksiyonlar gibi predispozan durumlarla ilişkilendirilmiştir. Viruslerin, TTP gelişmesine neden olabileceği bildirilmiştir. Literatürde sadece bir adet Covid-19 enfeksiyonu ilişkili TTP olgusu bildirilmiştir.

Olgu: Hipertansiyon dışında bilinen hastalığı olmayan hasta 5 gün evvel ilerleyici yorgunluk ve kuru öksürük yakınmasıyla acil tıp kliniğine başvurdu. Fizik muayenede hasta uykuya meyilli idi. Hasta soluk ve ikterik görünümdeydi. Ateş 37.6°C saptandı; solunum hızı 27/dakika saptandı. Oskültasyonda her iki akciğer alt zonlarda ince krepitan raller duyuldu. Kontrastlı kraniyal MR görüntülemede özellik saptanmadı. Nazofarinks sürüntü örneği Covid-19 PCR pozitif rapor edildi. Kontrastsız toraks HRCT incelemesinde her iki akciğer bazalde buzlu cam opasiteleri saptandı (Resim 1). Covid-19 pnömonisi tanısıyla hastaneye yatırılarak favipravir, hidroksikorokin ve azitromisin başlandı. Hasta kabulünde kan sayımında: Hgb 6,6 g/dL, MCV 102 fl, Htc 19 %, total lökosit 3700/mm^3, nötrofil 1960/mm^3, lenfosit:1590/mm^3 ve trombosit 62,000/mm^3 saptandı. Protrombin ve aktive parsiyel tromboplastin zamanı normaldi. Fibrinogen normal saptandı. D-Dimer hafif yüksekti (1.2 µg/ml). Biokimya testlerinde LDH: 1108 U/L (135-248), ferritin: 666 ug/L (23-336), total bilirubin 2,6 mg/dl (0-1,2), indirekt bilirubin 2,2 mg/dl (0-1,2) ve haptoglobin 8 mg/dl (30-200) saptandı. Retikülosit sayısı yüksek (retikülosit yüzdesi: %8 ve mutlak retikülosit: 150×10^9/L) saptandı. Direkt Coombs testi negatif saptandı. Çevre kan yaymasında polikromazi mevcuttu ve fragmente eritrositler saptandı (Resim 2). Uykuya meyil tablosu olup mikroanjiyopatik hemolitik anemi ve trombositopeni saptanan hastada otoimmün TTP düşünüldü. ADAMTS-13 aktivitesi ve ADAMTS-13 inhibitörü için kan örneği alınarak günlük tek plazma hacmi eşdeğeri taze donmuş plazma ile plazma değişimi (PD) başlandı. Eş zamanlı metilprednizolon (MP) 1 mg/kg/gün ve folik asit başlandı. Ardışık 3 PD sonrası trombosit sayısı 130,000/mm^3 saptandı ve LDH düzeyi 525 IU/L'ye geriledi. Hastanın şuur durumu tamamen düzeldi. ADAMTS-13 aktivitesi ve inhibitörü sırasıyla %0,2 (normal aralık: %40-130) ve >90 U/ml (normal aralık: <12U/ml) saptandı ve otoimmün TTP tanısı kesinleşti. Otoimmün TTP ile ilişkili olabilecek viral, otoimmün ve habis hastalıklar açısından yapılan taramada özellik saptanmadı. PD tedavisinin 7. günü itibariyle LDH düzeyi normal saptandı ve 2 ardışık gün trombosit sayısı 150,000/mm^3 saptandı. PD sıklığı azaltılmaya ve MP dozu azaltılmaya başlandı. Toplam 11 PD sonrası PD tedavisi sonlandırıldı. Yatışın 21.gününde taburcu edildiğinde kan sayımında: Hgb 10,6 g/dL, Htc %31, total lökosit 11670/mm^3, nötrofil 7920/mm^3, lenfosit:2300/mm^3 ve trombosit 398,000/mm^3 saptandı. Retikülosit sayısı normal saptandı (80×10^9/L). Biokimya testlerinde LDH ve bilirubin tamamen normal saptandı.

Tartışma: Covid-19 enfeksiyonu seyrinde Guillain-Barré ve antifosfolipid sendromu gibi otoimmün hastalıklar bildirilmiştir. Bunun yanısıra Covid-19 ilişkili otoimmün hemolitik anemi ve immün trombositopeni tarif edilmiştir. Hastamızda sekonder TTP ilişkili diğer viral etkenler, lenfoproliferatif hastalıklar, otoimmün hastalıklar ve kollajen vasküler hastalıklar ekarte edildildiğinden olgumuzda gelişen TTP'nin Covid-19 enfeksiyonunca tetiklendiği düşünülmüştür. Olgumuz, Covid-19 ilişkili olası immün aracılı hematolojik komplikasyonların tanınmasının önemine işaret etmektedir.

Anahtar kelimeler: Covid -19, trombotik trombositopenik purpura

Kaynaklar

1. Zulfiqar AA, Lorenzo-Villalba N, Hassler P, Andrès E. Immune Thrombocytopenic Purpura in a Patient with Covid-19.N Engl J Med. 2020;382(18):e43.

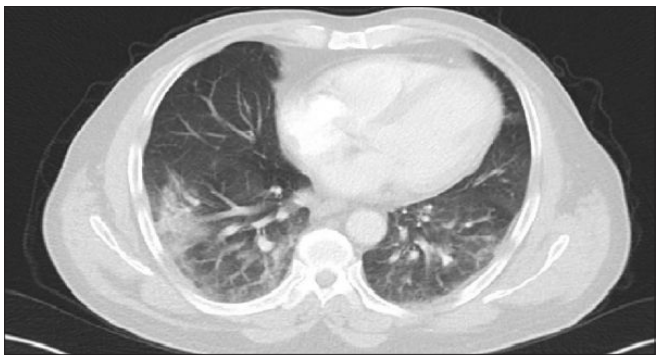

Resim 1

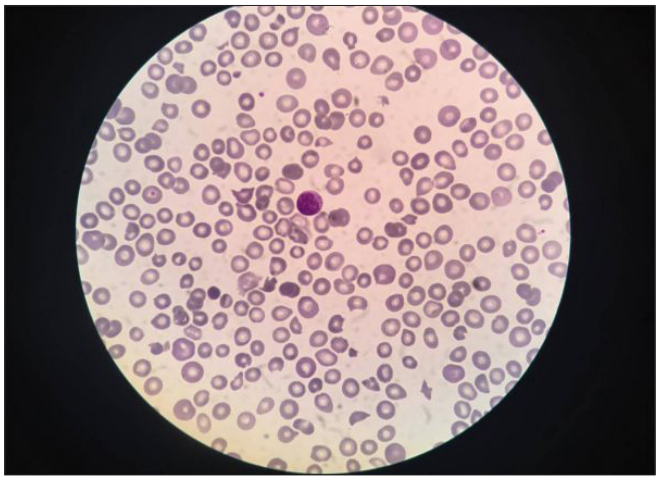

Resim 2

Multipl Myelom ve Plazma Hücre Hastalıkları

P-096 Referans Numarası: 82

MULTİPLE MYELOM İLE TAKİP EDİLEN OLGULARDA SOLİD MALİGNİTE GÖRÜLME SIKLIĞI VE DAĞILIMI

Tuğba Şahin[1], Vefki Gürhan Kadıköylü[2], Ali Zahit Bolaman [3], İrfan Yavaşoğlu[3], Nesim Akın[1]

[1]Adnan Menderes Üniversitesi Tıp Fakültesi,dahiliye Anabilim Dalı,aydın
[2]Özel Kent Hastanesi Hematoloji Bilim Dalı,izmir
[3]Adnan Menderes Üniversitesi Tıp Fakültesi,hematoloji Bilim Dalı,aydın

Amaç: Multipl myelom (MM) monoklonal immunoglobulin salgılayan plazma hücresi klonunun neoplastik proliferasyonu ile karakterize hematolojik bir malignitedir. Tüm kanserlerin %1'ini ve hematolojik malignitelerin %10'unu oluşturur. MM yaşlı yetişkinlerin hastalığıdır. Hematolojik maligniteler içinde görülme sıklığı giderek artmaktadır. Hastalığın patogenezi heterojen olup, premalign olarak isimlendirilen MGUS (Önemi Bilinmeyen Monoklonal Gamopati)'dan semptomatik MM gelişmesine kadar farklı evreleri mevcuttur. MM ile birlikte senkronize tanı alan solid maligniteler ve tedavi sürecinde ortaya çıkan sekonder solid organ maligniteleri görülebilmektedir. Çalışmamızda MM'da sekonder solid organ malignite sıklığı ve dağılımına bakmayı amaçladık.

Hastalar ve Yöntem: Bu çalışmamızda Aydın Adnan Menderes Üniversitesi Tıp Fakültesi Eğitim ve Araştırma Hastanesi'nde, 1 Ocak 2004 ve 1 Şubat 2020 tarihleri arasında polikliniğimize başvuran ve 2014 yılında Uluslararası Myelom Çalışma Grubu (IMWG) tarafından revize edilen tanı kriterlerine göre, MM tanısı almış olan hastaların demografik verileri, takip dosyaları retrospektif olarak incelenerek çalışmaya dahil edildi. Bu çalışmada 310 MM hastası değerlendirildi. Hastalar, tanı anında eş zamanlı senkron solid maligniteler ve takip sürecinde yeni gelişen sekonder solid maligniteler şeklinde iki gruba ayrılarak değerlendirme yapıldı.

Bulgular: Çalışmaya dahil edilen hastaların 144'ü (%46,5) kadın, 166'sı (%53,5) erkekti. Yaş ortalaması 65.08 idi. Çalışmaya dahil edilen hastaların genel sağkalım süresi ortalama 65.04 aydı. Tanı anında ve takipte solid organ malignitesi gelişen hastaların dağılım ve sıklığı şekilde gösterilmiştir (Tablo 1). 310 hastada, üç prostat adenokarsinom (%1), iki metastatik meme karsinom (%0,6), bir opere meme karsinom (%0,3), bir opere endometrium karsinom (%0, 3) mevcuttu. Hastaların sadece birinde hematolojik malignite (kronik lenfositik lenfoma) tanı anında mevcuttu. Hastaların tedavi ve takip sürecinde ise, iki mide adenokarsinom (%0,6), bir larenks squamöz hücreli karsinom (%0,3), bir kolon adenokarsinom (%0,3), bir akciğer adenokarsinom (%0,3) gelişmiştir.

Sonuç: MM ile birlikte ek sekonder malignitelerin gösterildiği farklı çalışmalar mevcuttur. Bu çalışmamızda MM tanısı alan hastalarda solid organ malignitelerin görülme sıklığı ve dağılımını inceledik

Anahtar kelimeler: Multiple Myelom, solid tümör, sıklık

Tablo 1. Tanı anında bulunan maligniteler takip sürecinde gelişen maligniteler

	N	%		N	%
Prostat Adenokarsinom	3	1	Mide Adenokarsinom	2	0,6
Metastatik meme karsinom	2	0,6	Larenks squamöz hücreli karsinom	1	0,3
Kronik lenfosittik lösemi	1	0,3	Akciğer Adenokarsinom	1	0,3
Opere meme karsinom	2	0,6	Kolon Adenokarsinom	1	0,3
Opere endometrium karsinom	1	0,3			
Sekonder malignite olmayan	302	97,4	Sekonder malignite olmayan	305	98,5
Toplam	310	100	Toplam	310	100

Pediatrik Akut Lösemiler

P-097 Referans Numarası: 291

EBV ENFEKSİYONU VE ÇOKLU KROMOZOM ANOMALİLERİ OLAN AKUT LENFOBLASTİK LÖSEMİLİ ÇOCUK HASTA

Dilek Kaçar, Ayça Koca Yozgat, Seda Şahin, Yunus Murat Akçabelen, Fatma Burçin Kurtipek, Dilek Gürlek Gökçebay , Neşe Yaralı

Ankara Şehir Hastanesi, Çocuk Hematoloji Onkoloji Kliniği

Giriş: Akut lenfoblastik lösemi (ALL) çocukluk çağının en sık kanseridir ancak etyolojisi açık değildir. Epstein Barr Virüs (EBV), prekürsör B hücrelerin genomuna entegre olup diferansiasyon ve proliferasyon kontrolünü bozarak ALL patogonezinde rol alıyor olabilir. Burada EBV pozitifliği ve çok sayıda kromozomal anormallik gösteren ALL'li bir çocuk bildirilmiştir.

Olgu: İki buçuk yaşında ateş yakınması ile başvuran erkek hastanın fizik muayenesinde özellik yoktu. Laboratuvar değerlendirmesinde; hemoglobin 9,7 g/dL, trombosit sayısı 31 000/mm3, lökosit sayısı 7130/mm3 iken laktat dehidrogenaz seviyesi 661 U/L idi. Periferik kan yaymasında %51 oranında blast görüldü. Kemik iliği L1 blastlarla doluydu ve immünfenotiplendirme pre-B ALL ile uyumluydu. Kemik iliği blastlarının sitogenetik analizinde hipodiploidi ile birlikte mozaik karyotip bulundu (46,XY[7]/45,XY[3]/40-44,XY[2]). FISH analizlerinde ise %20 oranında inversiyon 16, %12 oranında trizomi 7 saptandı. FISH analizlerinde ayrıca duplikasyon ya da trizomi işareti olabilecek 14. kromozomun IGH bölgesinde, 12.kromozomun ETV6 bölgesinde, 4. kromozomun AFF1 bölgesinde sinyal artışları gözlendi. Kemoterapi öncesi periferik kanda; EBV DNA 1563 IU/ml iken primer akut enfeksiyonu düşündürecek şekilde EBV VCA Ig M pozitif, EBV VCA Ig G düşük pozitifti. İndüksiyon tedavisi sonunda hasta remisyondaydı. Kemik iliği veya periferik kanda EBV DNA saptanmamıştı. Karyotip ve FISH analizleri normaldi. Hastanın idame tedavisi EBV aktivasyonu olmaksızın devam etmektedir.

Tartışma: EBV tanımlandığından beri Burkitt lenfoma, Hodgkin lenfoma, post-transplant lenfoproliferatif hastalık gibi birçok hematolojik hastalıkla ilişkisi gösterilmiştir. EBV enfeksiyonun lenfositlerde sebep olduğu mutasyonların ve translokasyonların onkogen aktivasyonu ile lenfoma gelişimine sebep olduğu bildirilmiştir. EBV ilişkili hemafagositik lenfohistiositoz ve kronik aktif EBV enfeksiyonunda da kromozom anomalileri bildirilmiştir. Sudan'da 80 lösemili ve 20 sağlıklı çocukla yapılan bir çalışmada EBV latent membran protein gen transkriptleri lösemi gubunda yüksek oranda bulunurken, sağlıklı çocukların tümünde negatif bulunmuştur. Sonuçlarla EBV!nin pediatrik lösemi etiyolojisinde rol oynayabileceği düşünülmüştür. Çin'de yapılan bir çalışmada ise hem pediatrik hem de erişkin akut lösemi olgularının kemik iliklerinde EBV DNA kopya oranları kontrol grubuna göre yüksek bulunmuştur. Bizim olgumuzda da lösemi ve çok sayıdaki kromozom anomalileri aktif EBV enfeksiyonu ile ilişkili olabilir.

Anahtar kelimeler: Akut lenfoblastik lösemi (ALL), Epstein Barr Virüs (EBV), kromozom anomalisi

■ Pediatrik Akut Lösemiler

P-098 Referans Numarası: 292

YAPISAL YANLIŞ EŞLEŞME TAMİR BOZUKLUĞU SENDROMU ZEMİNİNDE GELİŞEN AKUT LENFOBLASTİK LÖSEMİ

Dilek Kaçar, Ayça Koca Yozgat, Seda Şahin , Yunus Murat Akçabelen, Fatma Burçin Kurtipek, Dilek Gürlek Gökçebay, Neşe Yaralı

Ankara Şehir Hastanesi, Çocuk Hematoloji Onkoloji Kliniği

Giriş: Prekürsör B akut lenfoblastik lösemi (pre-B ALL) en sık görülen çocukluk çağı kanseridir. Pre-B ALL'nin çoğunluğu sporadik gelişse de bir grup hastada lökomogeneze yatkınlık yaratan sebepler bulunmaktadır. Burada, yapısal yanlış eşleşme tamir bozukluğu sendromu (Constitutional Mismatch Repair Deficiency Syndrome, CMMRD) zemininde pre-B ALL gelişen bir çocuk hasta sunulmuştur.

Vaka Sunumu: Ateş yakınması ile başvuran 5,5 yaşındaki kız hastanın fizik muayenesinde; solukluk ve hepatosplenomegaliye ek olarak, aksiller çillenme olmaksızın çok sayıda cafe au lait lekesi mevcuttu. Aile öyküsünden hastanın anne ve babasının 1. derece kuzen oldukları, anne ve babasında cafe au lait lekesi olmadığı ancak küçük erkek kardeşinde olduğu öğrenildi. Laboratuvar değerlendirmesinde hemoglobin seviyesi 4,9 g/dL, trombosit sayısı 13 000/mm^3, beyaz küre sayısı 6610/mm^3 saptandı. Periferik kan yaymasında %30 oranında blastik hücre görülürken, kemik iliği L1 blastlarla dolu idi. Blastların immünfenotiplendirmesi pre-B ALL ile uyumlu idi. Yetersiz metafaz sebebi ile blastların karyotipi belirlenememiş olsa da rutin FISH çalışmalarında trizomi 8 tespit edildi. ALL IC BFM 2009 kemoterapi protokolü başlanırken hastanın kanser predispozisyon sendromlarına yönelik tanısal testleri yapıldı. Yeni nesil sekanslama yöntemi ile CMMRD genlerinden biri olan PMS2 geninde biallelik mutasyon saptandı. American College of Medical Genetics and Genomics 2015 kılavuzlarına göre bu mutasyon, "klinik önemi belirsiz" bir mutasyondu. İndüksiyon tedavisi sonunda hasta tam remisyondaydı ve kemik iliği karyotipi 46XX iken FISH çalışmalarında trizomi 8 bulunmadı. Kemoterapi süresince hastada hepatosplenik kandidiazis ve lober pnömoni gelişse de doz değişikliği yapılmadı. Hastanın ALL idame tedavisi ve CMMRD için takibi halen devam etmektedir.

Tartışma: CMMRD sendromu nadir bir hastalıktır ve ilişkili malignitelerde tedavi kişiselleştirilmelidir. Trizomi 8 genellikle miyeloid seri bozukluklarında saptansa da lenfoid neoplazmlarda ve solid tümörlerde de bildirilmiştir. Bu da neoplastik progresyonda rolü olduğunu düşündürmektedir. Trizomi 8 akut ve kronik miyeloid lösemilerde kötü prognozla ilişkili iken, lenfoid malignitelerde prognostik önemi net değildir. Sunulan olgu, PMS2 geninde "klinik önemi belirsiz" bir mutasyonla CCMRD fenotipi göstermesi ve ekstra 8. kromozom içeren pre-B ALL olması sebebi ile oldukça değişik bir vakadır.

Anahtar kelimeler: akut lenfoblastik lösemi (ALL), trizomi 8, yapısal yanlış eşleşme

■ Trombosit Bozuklukları / Tromboz ve Antitrombotik Tedavi

P-099 Referans Numarası: 17

İMMÜN TROMBOSİTOPENİK PURPURALI HASTALARDA HELİCOBACTER PYLORİ ENFEKSİYONUNUN FİRST-LİNE TEDAVİ SONUÇLARI ÜZERİNE ETKİSİ

Ömer Ekinci[1], Senar Ebinç[2], Mehmet Aslan[1], Ali Doğan[2], Cengiz Demir[2]

[1]*Fırat Üniversitesi Tıp Fakültesi, Hematoloji Bilim Dalı*

[2]*Yüzüncü Yıl Üniversitesi Tıp Fakültesi, Hematoloji Bilim Dalı*

Giriş: *Helicobacter pylori (H.pylori)* enfeksiyonun immun aracılı trombosit yıkımında rol oynayabileceğini gösteren çalışmalar mevcuttur. Özellikle immun trombositopenik purpura (İTP) tanılı hastalarda sadece eradikasyon tedavisi ile trombosit sayısında yükselmeler gösterilmiştir. Ancak, *H.pylori* pozitifliğinin geleneksel first-line tedavi yanıtı üzerindeki etkisi net değildir. Bu çalışmada, ITP tanılı hastalarda *H.pylori* pozitif veya negatiflik durumunun first-line tedavi yanıtlarını etkileyip etkilemediğini belirlemeyi amaçladık.

Gereç ve Yöntem: Çalışmaya 2010-2019 yılları arasında yeni tanı veya kronik İTP'li ve daha önce tedavi almamış 18 yaş ve üstü hastalar alındı. Hastalar *H.pylori*-pozitif ve negatif olmak üzere iki gruba ayrıldı. *H.pylori* enfeksiyon tanısı için tüm hastalarda dışkıda antijen testi kullanıldı. *H.pylori* enfeksiyonu için daha önce eradikasyon tedavisi alan hastalar çalışma dışı bırakıldı. Hastaların tedavi öncesi demografik verileri, kanama varlığı ve ağırlığı, başlangıç trombosit sayısı, aldığı tedaviler, tedavi yanıt oranları ve tedavi sonrası trombosit sayıları incelendi.

Bulgular: Toplam 119 hastanın 66(%55.5) tanesi kadın idi. Tanı anında hastaların 32(%26.9)'si *H.pylori*-pozitif, 87 (%73.1)'i *H. Pylori*-negatif idi. *H.pylori*-pozitif ve *H.pylori*-negatif hastalardaki hem median yaş (32 vs 34), hem de cinsiyet dağılımı (F/M: 18/14 vs 48/39) birbirine benzer olup aralarındaki fark anlamlı değildi (sırasıyla, p=0.127 ve p=0.078). Her iki grupta da hastaların büyük kısmı yeni tanı alan hastalardı [28(%87.5) vs 80(%91.9), p=0.094]. *H.pylori*-pozitif hasta grubunda ortalama trombosit sayısı 18.4 ± 22.3×10^9/L iken, *H.pylori*-negatif hasta grubunda ortalama trombosit sayısı 19.5 ± 21.8×10^9/L bulundu (p=0.354). IGW kanama skalasına göre her iki grupta kanama dereceleri arasındaki fark anlamlı değildi ve her iki grupta derece 1 kanama daha ağırlıktaydı (derece 1 kanama oranları; %56.3 vs %54.1, tüm derece kanamalar için p=0.712). Tüm ITP hastalarına first-line verilen tedavi seçenekleri şunlardı; standart-doz steroid, standart-doz steroid (+) IVIG, yüksek-doz steroid, yüksek-doz steroid (+) IVIG. Her iki grupta en sık verilen tedavi şekli standart-doz steroid (%62.5 vs 68.9) idi ve tedavi seçenekleri açısından gruplar arasında fark yoktu (p=0.524). First-line tedavi sonrası tam yanıt, kısmi yanıt veya yanıtsızlık oranları benzerdi (sırasıyla %75 vs %73.6 ve %18.8 vs 19.5 ve %6.2 vs %6.9) ve gruplar arasında anlamlı fark yoktu (p=0.283). First-line tedavi sonrası trombosit sayısı *H.pylori*-pozitif hastalarda median olarak 214×10^9/L iken *H.pylori*-negatif hastalarda ise median 242×10^9/L olarak saptandı (p=0.089) (Tablo 1).

Tartışma ve Sonuç: Bu çalışmamız, bildiğimiz kadarı ile eradikasyon tedavisi almayan *H.pylori*-pozitif ile *H.pylori*-negatif ITP hastalarının first-line tedaviye olan yanıt oranlarını temel olarak değerlendiren literatürdeki ilk çalışmadır ve bu yönüyle değerlidir. Bu çalışma sonuçlarına göre tedavi endikasyonu olan ITP hastalarında, H.pylori eradikasyon tedavisi verilmeden, ilk sıra tedavi yanıtının *H.pylori*-pozitif ile *H.pylori*-negatif hastalar arasında benzer olduğunu söyleyebiliriz. Günümüzde *H. pylori* eradikasyonunun ITP tanılı hastalarda trombosit sayısını her zaman artırıp arttıramayacağı hala tartışmalı bir konudur. Yapılan kapsamlı değerlendirmelerde, tipik olarak ITP'si olan hastalarda, *H.pylori* enfeksiyonunun saptanması halinde eradikasyon tedavisinin düşünülmesi gerektiği yönündedir. Bu çalışma bulguları göz önüne alındığında, ITP'li hastalarda first-line tedavi verilmeden önce rutin olarak *H.pylori* açısından taranmayabileceğini fikrini akla getirse de, uzun dönem takiplerde gruplar arası nüks veya nüks sonrası verilen tedaviye yanıt oranları hala net değildir. Hem bulgularımızı desteklemek hem de *H.pylori* taraması ve eradikasyonundan en fazla yararlanabilecek hedef popülasyonu belirlemek için prospektif randomize çalışmalara ihtiyaç vardır.

Anahtar kelimeler: Helicobacter pylori, immun trombositopenik purpura, first-line tedavi

Tablo 1. İTP tanılı hastaların demografik, klinik ve laboratuvar özellikleri ile tedavi seçenekleri ve yanıt oranları

Özellikler	*H.pylori-positif (N=32)*	*H.pylori-negatif (N=87)*	*P value*
Yaş, yıl			0.127
Median (range)	32 (18-68)	34 (18-63)	
Cinsiyet, n (%)			0.078
Kadın	18 (56.3)	48 (55.2)	
Erkek	14 (43.7)	39 (44.8)	
Tanı durumu, n (%)			0.094
Yeni tanı İTP	28 (87.5)	80 (91.9)	
Kronik İTP	4 (12.5)	7 (8.1)	
Bazal trombosit sayısı, ×109/L			0.354
Mean ± SD	18.4±22.3	19.5±21.8	
Median (range)	12 (3-28)	14 (2-30)	
Kanama semptomları, n (%)			0.712
Grade 0	7 (21.8)	18 (20.7)	
Grade 1	18 (56.3)	47 (54.1)	
Grade 2	5 (15.6)	16 (18.3)	
Grade 3	2 (6.3)	5 (5.8)	
Grade 4	0	1 (1.1)	
First-line tedavi seçeneği, n (%)			0.524
Standart-doz steroid	20 (62.5)	60 (68.9)	
Standart-doz steroid + IVIG	6 (18.8)	16 (18.4)	
Yüksek-doz steroid	4 (12.5)	7 (8.1)	
Yüksek-doz steroid + IVIG	2 (6.2)	4 (4.6)	
Yanıt oranları, n(%)			0.283
Tam yanıt	24 (75)	64 (73.6)	
Kısmi yanıt	6 (18.8)	17 (19.5)	
Yanıtsız	2 (6.2)	2 (6.2)	
Tedavi sonrası trombosit, ×109/L			0.089
Median (range)	214 (12 – 413)	242 (7 – 396)	

Kırmızı Hücre Fizyolojisi ve Bozuklukları

P-100 Referans Numarası: 18

TÜRKİYE'NİN DOĞUSUNDAKİ BİR İLDEKİ İLERİ YAŞ HASTA POPÜLASYONUNDA ANEMİ SIKLIĞI: BİR KESİTSEL ÇALIŞMA

Ömer Ekinci[1], Elif Eker[2]

[1]Fırat Üniversitesi Tıp Fakültesi, Hematoloji Bilim Dalı
[2]Van Eğitim Ve Araştırma Hastanesi, Dahiliye Kliniği

Giriş: Geçmişte anemi yaşlanmanın doğal bir sonucu olarak kabul edilirken, günümüzde aneminin sağlıktaki bozulmanın bir göstergesi olduğu ve düzeltilmediği takdirde olumsuz sonuçlarının ortaya çıkacağı çeşitli çalışmalarda gösterilmiştir. İleri yaş hastalarda anemi yaygın bir sağlık problemidir ve yaşla birlikte anemi sıklığı daha da artmaktadır. Özellikle 85 yaş ve üstü erkeklerde anemi sıklığı %27-40, kadınlarda ise %16-21 arasında bildirilmektedir. Bu çalışmada belli bir zaman aralığında ilimizdeki üçüncü basamak hastaneye başvuran ileri yaş hastalarda anemi görülme sıklığı ve bu aneminin morfolojik sınıflamaya göre dağılımını ortaya koymayı amaçladık.

Gereç ve Yöntem: Hastanemize 6 aylık süreçte herhangi bir nedenle başvuran 60 yaş ve üstü tüm hastaların tam kan sayım parametreleri incelendi. Dünya Sağlık Örgütü (DSÖ)'nün tanımına göre hemoglobin değerinin kadınlarda 12 g/dl, erkeklerde 13 g/dl değerinin altında olması anemi olarak tanımlandı. Aktif akut kanaması olan, hematolojik veya solid organ malignitesi nedeni ile kemoterapi alan hastalar, demir, vitamin B_{12} veya folik asit desteği alan hastalar çalışmaya dahil edilmedi. Hastalardaki mean corpuscular volume (MCV) sonucuna göre anemiler; mikrositer, normositer veya makrositer anemi olarak tanımlandı. Yaş ve cinsiyete göre anemi sıklığı ve morfolojik dağılımı yapıldı.

Bulgular: Değerlendirilen toplam 1192 tane hastanın 608'i (%51) kadın idi. Tüm hastaların 718 (%60.3)'si gibi büyük kısmı 60-70 yaş arası arasında idi. Yaş ortalaması kadınlarda 69.70 ± 7.55, erkeklerde 69.8 ± 7.15 idi ve aradaki fark anlamlı değildi (p=0.680). Toplam 340 (%28.5) hastada anemi saptandı. Kadınlarda anemi oranı %24.8 iken, erkeklerde anemi oranı ise %32.4 idi ve cinsiyete göre anemi sıklığı anlamlı olarak farklı (p=0.004) idi. Ortalama hemoglobin düzeyi kadınlarda 13 ± 1.89 gr/dl, erkeklerde 13.7 ± 2.24 gr/dl saptandı ve cinsiyetler arası fark anlamlı (p=0.001) idi. Ortalama MCV değeri erkeklerde kadınlara göre anlamlı olarak daha yüksek (84.98 ± 6.32 vs 87.15 ± 7.28 fl, p=0.001) idi. Morfolojik sınıflamaya göre; hastaların 66 (%19.4)'sı mikrositer anemili, 245 (%72.1)'i normositer anemili, 29 (%8.5)'u ise makrositer anemili idi. Yaş dağılımına göre anemi durumuna bakıldığında, 60-70 yaş arası hasta grubunda 169 (%23.5) kişide anemi saptandı ve cinsiyetler arası fark anlamlı idi (69 [%18.2] vs 100 [%29.6], p=0.001). 60-70 yaş aralığındaki ve ≥81 yaş hastalarda her iki cinsiyet için anemi sıklığı farklı idi ancak bu fark istatistiksel olarak anlamlı değildi (sırasıyla, 52 [%14.6] vs 66 [%18.5], p=0.426 and 30 [%25.6] vs 23 [%19.7], p=0.295).

Tartışma ve Sonuç: Genel olarak anemi sıklığı ilerleyen yaşla birlikte artmaktadır. Günümüzde aneminin yaşlılarda tıbbi problemlerin başında geldiği belirlenmiştir ve aneminin yaşlı erişkinlerde hastaneye yatış, kemik yoğunluğunda azalma, düşmeler ve kırıklar gibi morbidite ve mortalite dâhil olmak üzere bir dizi olumsuz durum için bir risk faktörü olarak kabul edilmektedir. Günlük pratikte özellikle yaşlı hasta grubunda anemi sıklığı ve etiyolojik dağılımın saptanması o bölge için hastaya yaklaşım konusunda pratik bilgiler sağlayabilir. Bu sonuçların, hem bu bölgede ileri yaş hastalarda anemi epidemiyoloji ile ilgili bilgiler sunduğunu, hem de bu yönüyle yapılacak çalışmalara katkılar sağlayacağını düşünmekteyiz.

Anahtar kelimeler: Anemi, yaşlı, yaşlılık, yaşlılarda anemi

Trombosit Bozuklukları / Tromboz ve Antitrombotik Tedavi

P-101 Referans Numarası: 19

SAĞLIKLI İNSANLARDA ORTALAMA TROMBOSİT HACMİ(MPV) VE TROMBOSİT SAYISI CİNSİYETE VE GÜNLERE GÖRE DEĞİŞİM GÖSTEREBİLİR Mİ?

Ömer Ekinci[1], Senar Ebinç[2], Ali Doğan[2], Cengiz Demir[2]

[1]Fırat Üniversitesi Tıp Fakültesi, Hematoloji Bilim Dalı
[2]Yüzüncü Yıl Üniversitesi Tıp Fakültesi, Hematoloji Bilim Dalı

Giriş: Trombositler en küçük kan hücreleri olup fizyolojik veya patolojik durumlarda hemostazın sağlanması ve devam ettirilmesinden sorumludurlar. Ortalama trombosit hacmi (MPV), trombositlerin hacim morfolojisi temeline dayalı bir ölçüm olup tam kan sayımı testlerinde ölçülebilmektedir. Literatürdeki çalışmalar MPV'nin birçok hastalıkta hastalığın ağırlığı ve prognozu hakkında önemli bilgiler sağlayabileceğini göstermektedir. Bunların arasında kardiyovasküler hastalıklar ön planda olmakla birlikte, neoplaziler, respiratuvar sistem hastalıkları, bağ dokusu hastalıkları, inflamatuar bağırsak hastalıkları ve diabetes mellitus yer almaktadır. MPV'nin patolojik durumlardaki değişimi ile ilgili bilgiler varken, günlük veya cinsiyet bazlı fizyolojik bir değişiminin olup olmadığı ile bilgiler açık değildir. Bu çalışmada trombosit sayısı ile MPV'nin günlere ve cinsiyete göre değişkenliğini araştırmayı amaçladık.

Gereç ve Yöntem: Bu çalışmadaki katılımcılar hastanemiz kan merkezine başvuran ve kan donörü olma kriterlerini karşılayan sağlıklı ve 18-55 yaş arasındaki kişilerden oluşmaktaydı. Başta hematolojik hastalıklar olmak üzere herhangi kronik bir hastalığı olanlar, son bir ay içinde enfeksiyon geçirenler veya aktif enfeksiyonu olanlar, herhangi bir nedenle son bir ayda ilaç kullananlar ve/veya kullanmaya devam edenler çalışma dışı bırakıldı. Tüm katılımcıların kanları aynı cihazda (Beckman Coulter LH 780 analyzer) çalışıldı ve tam kan sayımı değerleri geriye dönük olarak incelendi. Trombosit sayısı 150 × 10^9/L'den düşük veya 450 × 10^9/L'den yüksek olan vakalar çalışma dışı bırakıldı. Hastalar başvuru tarihlerine göre sıralandı. Aylık döngü 29 gün olarak belirlendi ve kameri takvime göre ayın aynı günü başvuranlar aynı gruba alındı. Toplam 29 grup oluşturuldu ve bu gruplar kadın ve erkek olmak üzere tekrar iki ayrı subgruba ayırıldı. Toplamda 29 erkek grubu, 29 kadın grubu olmak üzere 58 grup oluşturuldu. Her grup ayın bir gününü temsil etti. Daha sonra cinsiyete göre ve ayın günlerine göre MPV değerleri ve trombosit sayıları karşılaştırıldı.

Bulgular: Çalışmaya 7772 kadın, 6946 erkek olmak üzere toplam 14718 kişi alındı. Median yaş kadınlarda 36 (range 18-54) yıl, erkeklerde 38 (range 18-55) yıl olarak bulundu. Katılımcıların cinsiyet ve yaş açısından dağılımı arasında anlamlı fark bulunmadı (sırasıyla p=0.142 ve p=0.254). Median trombosit sayısı kadınlarda 278×10^9/L (range 152-448), erkeklerde

244×10⁹/L (range 151-439) idi ve bu fark istatistiksel olarak anlamlıydı (p<0.01). Median MPV değeri kadınlarda 8.9 (range 5.7-12.2) femtolitre (fl), erkeklerde 8.4 (range 5.9-12-8) fl bulundu ve bu fark anlamlıydı (p<0.01). Ayrıca, kadınlarda ayın tüm günlerinde MPV değeri ve ortalama tombosit sayısı erkeklere göre daha yüksekti. Hem erkeklerde hem de kadınlarda özellikle ayın 9. 12. 20. ve 26. günlerinde MPV değerinde daha fazla düşüklük, ayrıca 5. 15. 23. ve 29. günlerinde ise MPV değerinde daha fazla yükseklik izlendi.

Tartışma ve Sonuç: Günümüzde hemen tüm klinik laboratuvarlarda modern hematolojik analizörler ile tam kan sayımı ölçümü yapılmaktadır. Bu sayede temel trombosit parametreleri (MPV, PCT, v.b.) hakkında bilgiler elde edilmektedir. Son dönemlerde yapılan çalışmalar da trombosit parametrelerinin hem hastanın tanısına katkıda bulunabileceği, hem de bazı patolojilerde prognostik bir değere sahip olduğu iddia edilmektedir. Ancak bunların klinik önemleri tam açık değildir ve tanı için kullanımları sınırlıdır. Tamamen sağlıklı katılımcılar ile yaptığımız bu çalışmada MPV'in günlük değişen bir ritminin olabileceğini ve ortalama MPV değerlerinin kadınlarda daha yüksek olduğunu gördük. Bu durumun ileride MPV ile ilgili çalışmalarda değişik bir bakış açısı kazandıracağını ve değişik kan parametrelerinin aylık düzenlerinin araştırılmasına kapı aralayacağını düşünüyoruz. Bununla birlikte, MPV değerlendirmesinin bu yönünün klinik uygulamalarda kullanılması için daha ileri çalışmalara ihtiyaç vardır.

Anahtar kelimeler: MPV, trombosit, cinsiyet, günlük değişim

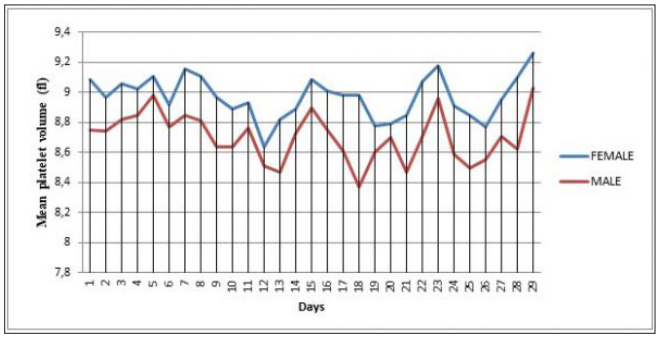

Şekil 1. Günlük MPV değerlerinin cinsiyete göre dağılımı

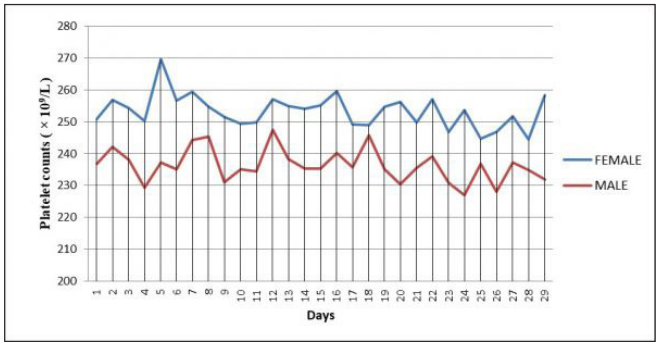

Şekil 2. Günlük trombosit sayılarının cinsiyete göre dağılımı

Myeloproliferatif Neoplaziler ve Kronik Myelositer Lösemi

P-102 Referans Numarası: 20

SEKONDER MİYELOFİBROZİSE İLERLEMEYİ ÖRGÖRMEDE SHEAR-WAVE ELASTOGRAPHY (SWE) YÖNTEMİ İLE DALAK SERTLİĞİ ÖLÇÜMÜ.

Ömer Ekinci[1], Mesut Özgökçe[2], Ensar Turko[2], Mustafa Merter[1]

[1]Fırat Üniversitesi Tıp Fakültesi, Hematoloji Bilim Dalı
[2]Yüzüncü Yıl Üniversitesi Tıp Fakültesi, Radyoloji Ana Bilim Dalı

Giriş: Philadelphia kromozom negatif (Ph) kronik miyeloproliferatif neoplazmlar (MPN) klonal olarak kemik iliğinde anormal hücre artışı ile karakterize bir grup hastalıktır. Polisitemia vera (PV) ve esansiyel trombositemi (ET) sekonder miyelofibroza (SMF) dönüşebilen Ph-MPN'lerdir.

Ultrasound elastografi (USE) dokuların mekanik özelliklerinin incelendiği bir yöntem olup son yıllarda bir çok alanda sıklıkla kullanılmaya başlanmıştır. Elastografi tabanlı görüntüleme teknikleri temel olarak dokunun sertlik ve viskoelastik özelliklerinin noninvazif olarak değerlendirilmesi için geliştirilmiş olup, fizyolojik veya patolojik durumlarda dokuların çevre yumuşak dokuya göre elastiklik derecesi hakkında fikir vermektedir.

Günümüzde SMF'ye gidişi gösteren spesifik bir test yoktur. Bu çalışmada, elastografik bir yöntem olan shear-wave elastography (SWE) ile sekonder miyelofibrozlu hastalar, ET/PV hastaları ile sağlık insanlardaki dalak sertliği derecelerinin farkını araştırmak ve SMF'ye gidişi öngörebilmede SWE'nin uygulanabilir bir yöntem olup-olmadığını değerlendirmeyi amaçladık.

Gereç ve Yöntem: Bu prospektif çalışmada, katılımcılar sağlıklı gönüllüler (SG), PV/ET hastaları ve SMF hastaları olarak gruplandırıldı. IWG-MRT tarafından önerilen tanı kriterlerine göre post-ET ve post-PV miyelofibroz tanısı alan hastalar SMF hasta grubuna dâhil edildi. Katılımcıların yaşı, dalak büyüklüğü ölçümleri, dalak sertlik düzeyleri, kemik iliği fibroz dereceleri, LDH düzeyleri ve IPSS skorları değerlendirildi. Portal sistemle ilgili patolojileri dışlamak için SG grubundakilere portal sistem doppler ultrason yapıldı. Katılımcıların tanısına kör olan ve elastografi tekniği açısından deneyimli bir radyolog tarafından SWE tekniği kullanılarak ölçülen dalak sertliği ve dalak boyutları değerleri gruplar arasında karşılaştırıldı.

Bulgular: Toplam katılımcıların 52'si SG grubu, 52'si PV/ET hastası ve 17'si SMF hastasından (12'si post-PV sonrası ve 5'i post-ET) oluşmaktaydı. Yaş ve cinsiyet açısından gruplar arasında fark yoktu (sırasıyla p=0.411 ve p=0.061). SWE kullanılarak ölçülen dalak parankimal sertlik medyan değerleri SG grubunda 0.82 m/s (range 0.35—1.91), PV/ET hastalarında 1.41 m/s (range 0.43—3.30) ve SMF hastalarında 2.32 m/s (range 0.68—3.94) bulundu. Gruplar arası karşılaştırmaya bakıldığında; SG grubu ile PV/ET hastaları, SG grubu ile SMF hastaları, PV/ET hastaları ile SMF hastaları arasındaki dalak parankimal sertlik düzeyleri istatistiksel olarak anlamlı farklıydı (her üç karşılaştırma için p<0.001). Dalak median uzunluğu SG grubunda 11 cm (range 8.1—14), PV/ET hastalarında 14.7 cm (range 9.8—22.1) ve SMF hastalarında 19.2 cm (range 13.4—27.2) idi ve gruplar arasındaki fark anlamlıydı (p <0.001). Ayrıca dalak sertliği ile kemik iliği fibroz derecesi arasında anlamlı pozitif korelasyon saptandı (p <0.001, r = 0.757). Bununla birlikte, çok değişkenli analizde dalak sertliği için güçlü bir bağımsız risk faktörü yoktu.

Tartışma ve Sonuç: Özellikle PV ve ET tanılı hastalar ilerleyen dönemlerde SMF'a transformasyon açısından yakından izlenmeli ve şüphe halinde ileri testler ile tanı doğrulanmalı. Yaptığımız bu çalışmada dalak sertlik düzeylerini ölçebilen SWE yönteminin SMF hastalarını hem PT/ET hastaları, hem de sağlıklı kişilerden ayırt edebilme yeteneğine sahip olduğunu gözlemledik. Dolayısıyla SWE'nin PV ve ET hastalarında kemik iliğinin fibrotik progresyonunu izlemek için noninvaziv, uygulanabilir, kolay ulaşılabilir ve maliyet etkin bir yöntem olabileceğini kanısındayız. Ayrıca, kemik iliği fibrozis derecesi ile dalak SWE ölçümü arasında bu anlamlı ilişkiyi gösteren sonuçlar göz önüne alındığında, miyelofibrozda yaygın olarak kullanılan tedaviler sonrası tedaviye yanıt olarak fibrozis düzeyinin değerlendirilmesinde noninvaziv bir test olarak SWE'nin kullanılabileceğini düşünmekteyiz.

Anahtar kelimeler: Kronik miyeloproliferatif neoplazi, sekonder miyelofibroz, elastografi

Erişkin Akut Lösemiler

P-103 Referans Numarası: 152

AKUT LENFOBLASTİK LÖSEMİLİ OLGUDA STEROİD İLİŞKİLİ HİPOFİBRİNOJENEMİ

Tayfun Elibol, Haldun Öner, Emrah Kılıçaslan, Işıl Erdoğan Özünal, Erman Öztürk

Medeniyet Üniversitesi Göztepe Eğitim Ve Araştırma Hastanesi

Giriş: Steroid ve asparaginaz, akut lenfoblastik lösemi (ALL) tedavisinde yoğun kullanılan ajanlardır. Asparaginaz tedavisinde hipofibrinojenemi bilinen bir yan etkidir. Asparaginaz öncesi steroid tedavisi sırasında da hastalarda kazanılmış hipofibrinojenemi görüldüğü bildirilmiştir. Burada erişkin ALL olgusunda steroid tedavisi sonrası gelişen kazanılmış hipofibrinojenemi olgusunu sunmaktayız.

Olgu: Karaciğer hastalığı öyküsü olmayan 26 yaşında erkek hastanın lökositoz nedeniyle yapılan değerlendirmesinde ALL tanısı kondu. Başvuru anında, tedavi öncesi tetkiklerinde PT 16 sn, aPTT 26.6 sn, Fibrinojen 360 mg/dl, D-Dimer 3.83 mg/L (0-0.5) Wbc: 8.400 x 10³ mikroL Hb: 7.7 g/dl Plt 64.000 x 10³ mikroL görüldü. Hastaya NOPHO ALL protokolü dahilinde

vinkristin 2 mg/hafta ve metilprednizolon 3x16 mg/m²/gün 29 gün süreyle verilmesi planlandı. Tedavinin 7. gününde fibrinojen 87 mg/dl, PT 17 sn, aPTT 23.5 sn, Plt 74.000 x 10^3 mikroL, D-Dimer 2.32 mg mg/L saptandı. ISTH disemine intravasküler koagülasyon (DIK) skoru 4 olarak hesaplandı. Kanaması olmayan hastada, DIK düşünülmedi. Hastaya fibrinojen > 100 mg/dl olacak şekilde aralıklı fibrinojen replasmanı yapıldı ve steroid tedavisinin devam ettiği sürece fibrinojen düşüklüğü sebat etti. Hastanın tedavisi süresince takip edilen ISTH DIK skoru yükselmedi ve kanama bulgusu saptanmadı. Steroid tedavisinin 34. gününde doz azaltımı sırasında fibrinojen düzeyi 173 mg/dl olarak görüldü ve sonrasında düşme gözlenmedi. Hastaya 30. gün peg-asparaginaz tedavisi 1900 IU/L olarak uygulandı ve tedavi sonrası fibrinojen düşüklüğü gelişmedi.

Tartışma: ALL tedavisinde kullanılan asparaginaza sekonder hipofibrinojenemi görülürken asparaginazdan önce kullanılan steroid tedavisi ile de hipofibrinojenemi görülebilir. Hastada fibrinojen değerinde asparaginaz tedavisi öncesi steroid tedavisinden sonra düşüş izlenmiştir. Bu hasta grubunda vinkristin de suçlanmasına karşın steroidler ön plana çıkmaktadır. Çocuk hasta grubunda benzer gözlemler belirtilmişken erişkin hasta grubunda veriler kısıtlıdır. Hipofibrinojenemi disemine intravasküler koagülasyon bulgularından olması nedeniyle ayırıcı tanı sırasında steroide bağlı hipofibrinojenemi akılda tutulmalıdır. Literatürde belirtilen hastalarda aşikar kanama komplikasyonu görülmemesi sebebiyle fibrinojen replasman politikası belirlenmemiştir. Hipofibrinojenemi geçici olup steroid dozu azaltıldığında düzelmektedir. Steroid tedavisi altındaki ALL tanılı hastalarda fibrinojen takibi değerlendirilmelidir.

Anahtar kelimeler: Steroid, ALL, Hipofibrinojenemi

Kırmızı Hücre Fizyolojisi ve Bozuklukları

P-104 Referans Numarası: 21

SPLENEKTOMİ İLE BAŞARILI BİR ŞEKİLDE TEDAVİ EDİLEN COOMBS-NEGATİF OTOİMMÜN HEMOLİTİK ANEMİ: NADİR BİR OLGU

Ömer Ekinci[1], Mehmet Aslan[1], Ali Doğan[2], Cengiz Demir[1]

[1]Fırat Üniversitesi Tıp Fakültesi, Hematoloji Bilim Dalı
[2]Yüzüncü Yıl Üniversitesi Tıp Fakültesi, Hematoloji Bilim Dalı

Giriş: Otoimmun hemolitik anemi (OİHA) eritrosit yüzey antijenlerine bağlanan immünglobülin G ve/veya immünglobülin M tipi antikorların başlattığı, intra-vasküler veya retiküloendotelyal sistemde eritrositlerin yıkımı ile karakterize bir durumdur. Coombs-negatif OİHA direkt antiglobulin testi (DAT) negatifliği ile karakterize olup, tüm OİHA'lerin yaklaşık %3-5'ini oluşturmaktadır. Coombs-negatif OİHA tedavisinde (standart OİHA tedavisi gibi), kontraendike bir durum olmadığı sürece, ilk sıra tedavide steroid kullanılması önerilmektedir. Steroid refrakter, steroid bağımlı veya ciddi yan etki nedeniyle tolere edemeyen hastalarda splenektomi veya diğer tedavi seçenekleri kullanılabilmektedir. Bizde burada nüks sonrası steroid tedavisini tolere edemeyen ve splenektomi ile tam remisyon elde edilen bir idiopatik Coombs-negatif OİHA olgusu sunuyoruz.

Olgu: 41 yaşında kadın hasta hastanemize halsizlik ve çarpıntı şikayetleri ile başvurdu. Hastanın yapılan fizik muayenesinde vücut ve konjunktivaları soluk görünümde idi ve skleraları ikterik idi. Lenfadenopati veya hepatosplenomegali yoktu ve diğer sistem muayeneleri normal bulundu. Hastanın daha önceden bilinen bir hastalığı ve herhangi bir ilaç, alkol veya sigara kullanım öyküsü yoktu. Yapılan hemogram testinde; hemoglobin 8,7 g/dl, hematokrit %27,9, total lökosit 9.4 × 10^9/L, trombosit sayısı 244 × 10^9/L, ortalama eritrosit hacmi (MCV) 104,1 fl saptandı. Laboratuvar incelemelerinde laktat dehidrojenaz (LDH) 1334 IU/L, total bilirubin 3.8 mg/dl, indirect bilirubin 1.8 mg/dl, haptoglobin düzeyi <3 mg/dL idi. Serum vitamin-B12, folik asit, demir, total demir bağlama kapasitesi ve ferritin düzeyleri normal idi. Çevresel kan yaymasında orta derecede kırmızı hücre anizositoz ve poikilositoz, polikromazi ve retikülositoz görüldü. Retikülositlerin oranı %9,86 idi ve nötrofiller, lenfositler ve trombositler morfolojik olarak normal idi.

Klinik ve hematolojik özellikler hemolitik anemiyi düşündürmekteydi. Yapılan DAT negatif, paroksismal noktürnal hemoglobin (PNH) için bakılan FLAER testinde PNH klonu negatif, osmotik frajilite ve eritrosit enzimleri (glikoz-6-fosfat dehidrojenaz ve piruvat kinaz) normal bulundu. Anti nükleer antikor, romatid faktör ve diğer otoantikorlar negatif idi. Bakılan hepatit B, hepatit C, EBV VCA IgM, CMV IgM, Parvovirus B19 IgM gibi viral serolojiler ve mikoplazma IgM negatifti. Lenfoproliferatif hastalıklara yönelik çekilen boyun, toraks ve abdomen bilgisayarlı tomografi görüntüleme sonucu normal olarak raporlandı.

Hastadaki klinik, laboratuvar ve kan yaymasındaki morfolojik bulgular OİHA olasılığını güçlü olarak destekliyordu. Tekrarlanan DAT testinin tekrar negatif gelmesi ve hemoliz bulgularının devam üzerine hasta DAT-negatif OİHA kabul edildi. İlk sıra tedavide önerilen kortikosteroid tedavisi, metilprednizolon (MP) olarak, 0,5 mg/kg/gün dozunda başlandı. Metilprednizolon tedavisinin 21. gününde hemoglobin 13 g/dl oldu, MP tedavisine devam edildi ve dozu azaltılarak toplam 8 hafta içinde kesildi. Takiplerinde 6. ayda hastalık nüksü gerçekleşti (Hb 8.56 gr/dl) ve MP 0.5 mg/kg/gün dozunda tekrar başlandı. Tedavinin 10. gününde Hb 9,6 g/dl oldu ancak steroide bağlı ciddi miyopati gelişmesi üzerine steroid hızlı azaltılarak kesildi. Hastanın, ikinci sıra tedavi olarak medikal ilaç almayı istememesi üzerine splenektomi planlandı ve laparoskopik olarak yapıldı. Splenektomi öncesi Hb düzeyi 9.3 g/dl iken, splenektomi sonrası 10. gün Hb düzeyi 10.5 g/dl, 28. gün Hb düzeyi 13.5 g/dl seviyesine çıktı. Post splenektomi 26. ayında hasta hala remisyonda takip edilmektedir.

Tartışma ve sonuç: Sunduğumuz vakamızda olduğu gibi DAT-negatif OİHA'lar son derece nadir görülmektedir (tüm OİHA 'lerin %3-%5'i). Açıklanamayan hemolitik aneminin ayırıcı tanısında DAT-negatif OİHA mutlaka akılda tutulmalıdır. Bu tür hastalarda standart OİHA tedavisinin yapılması gerektiğini ve splenektominin etkin bir tedavi yöntemi olduğunu vurgulamak istedik.

Anahtar kelimeler: Coombs, Otoimmün hemolitik anemi, Coombs negatif otoimmün hemolitik anemi, Splenektomi

Transfüzyon Tıbbı / Aferez / Hücre İşlenmesi

P-105 Referans Numarası: 22

MİKROANJİYOPATİK HEMOLİTİK ANEMİ TABLOOSU İLE BAŞVURAN MİDE TAŞLI YÜZÜK HÜCRELİ KARSİNOMDA TERAPÖTİK PLAZMA DEĞİŞİMİ

Ömer Ekinci, Mustafa Merter, Mehmet Aslan

Fırat Üniversitesi Tıp Fakültesi, Hematoloji Bilim Dalı

Giriş: Mikroanjiopatik hemolitik anemiler (MAHA) kavramı kapiller ve arteriol sistem içinde oluşan mikrotrombüsler ve burdan geçen eritrositlerin parçalanması ile karakterize bir grup hastalığı tanımlamak için kullanılmaktadır. Malignite ilişkili MAHA, malignite tanısı konan hastalarda görülen nadir fakat ciddi bir durumdur. Biz de burada mide taşlı yüzük hücreli adenokarsinoma sekonder MAHA tablosu ile başvuran ve malignite tanısı alan bir olgu sunuyoruz.

Olgu: 42 yaşında erkek hasta hastanemize son günlerde tekrarlayan epistaksis şikayeti ve tam kan sayımında pansitopeni saptanması nedeniyle yönlendirildi. Hastanın sorgusunda 3 aydır 7 kg kilo kaybı mevcutttu. Hemogram testinde; hemoglobin 8.2g/dl, hematokrit %23.1, total lökosit sayısı 12.9×10^9/L, trombosit sayısı 25×10^9/L, ortalama eritrosit hacmi (MCV) 82 fl bulundu. Laboratuvar incelemelerinde laktat dehidrojenaz (LDH) 2826 IU/L, total bilirubin 4.7 mg/dl, indirekt bilirubin 3.4 mg/dl, eritrosit sedimentasyon hızı 18 mm/h, C-reaktif protein 22.6 mg/L ve direkt antiglobulin testi (DAT) (Coombs) negatif idi. Koagulasyon testlerinde fibrinojen düzeyi 108.3 mg/dl, D-dimer >7.5 mg/L, aPTT 18.1 sn, PT 13.2 sn ve INR 1.02 idi. Vitamin-B12, folik asit, serum demir ve total demir bağlama kapasitesi, ferritin düzeyi, tiroid fonksiyon testleri normal idi. Periferik kan yaymasında fragmante eritrosit (şistosit), eritrodisplazi bulguları, polikromazi, poikilositoz, bazı alanlarda normoblastlar ve retikülositoz izlendi. Bu klinik, laboratuvar ve periferik yayma morfolojik bulgular ile hastada MAHA düşünüldü. Başta TTP olmak üzere, etiyolojiye yönelik olarak ileri testler yapıldı. Plazma ADAMTS 13 aktivite düzeyi için serum örneği alındı ve terapötik plazma değişimi (TPD) yapılmaya başlandı. Hematolojik veya nonhematolojik malignitelerin kemik iliği infiltarasyonu açısından yapılan kemik iliği aspirasyonu ve biyopsisinde malign hücre ilfiltrasyonu saptanmadı. Viral enfeksiyonlara yönelik bakılan EBV VCA IgM, CMV IgM, hepatit B ve hepatit C ve HIV serolojik testler negatif saptandı. Romatolojik ve immünolojik hastalıkların ekartasyonu için bakılan anti-nükleer antikor (ANA) ve diğer otoantikorlar negatif bulundu. Maligniteler açısından boyun, toraks ve tüm batın bilgisayarlı tomografisi (BT) çekildi. Abdomen BT'de peripankreatik ve perigastrik bölgede 15×12 mm çapında 1-2 adet lenfadenopati ve mide korpus düzeyinde patolojik duvar kalınlaşması

(2.5 cm) tespit edildi. Yapılan gastroduodenoskopide; mide kardiyadan angularise uzanım gösteren mukozadan kabarık, ödemli, yeryer ülsere lezyon görüldü ve doku tanısı için biyopsi yapıldı. Mide doku biyopsisi; az differansiye adenokarsinom (taşlı yüzük hücrelerinden baskın) olarak raporlandı. Hasta gastrik adenokarsinoma sekonder MAHA olarak kabul edildi (daha önce bakılan ADAMTS-13 aktivite %84 olarak normal sınırlarda idi). Biyopsi sonucu ve diğer tetkiklerin sonuçları beklenirken, hastaya toplamda 14 seans TPD yapıldı. TPD sonrası trombosit sayısı 25×10^9/L'den 162×10^9/L'e ulaştı, periferik yaymada fragmente eritrosit düzeyi >%75 oranında ve diğer hemoliz laboratuvar bulguları (LDH, bilirubinler v.b.) belirgin olarak azaldı. Hasta kemoterapötik tedavi planı için medikal onkoloji kliniğine devir edildi.

Tartışma ve sonuç: Sunduğumuz vakada olduğu gibi çeşitli malignitelerin ilk bulgusu MAHA olabilmektedir. Bu maligniteler içinde en yaygın olarak da gastrik maligniteleri görmekteyiz. Özellikle adenokarsinom histolojisi, damar invazyonu ve kemik iliği infiltrasyonun varlığı gibi bazı tümör özellikleri bu MAHA tablosu ile ilişkili sayılmaktadır. Malignite ilişkili MAHA'lı hastaların prognozu genellikle zayıftır ve optimal tedavi bilinmemektedir. Ancak etkili bir antineoplastik rejimin hemen başlatılmasının önemli olduğuna dair kanıtlar olmakla birlikte kanama ve tromboz bulguları olan hastalarda immunkompleks uzaklaştırma amaçlı yapılan TPD'nin de fayda sağladığı akılda tutulmalıdır.

Anahtar kelimeler: Terapötik plazma değişimi, mikroanjiyopatik hemolitik anemi, mide taşlı yüzük hücreli karsinom, trombotik mikroanjiyopati

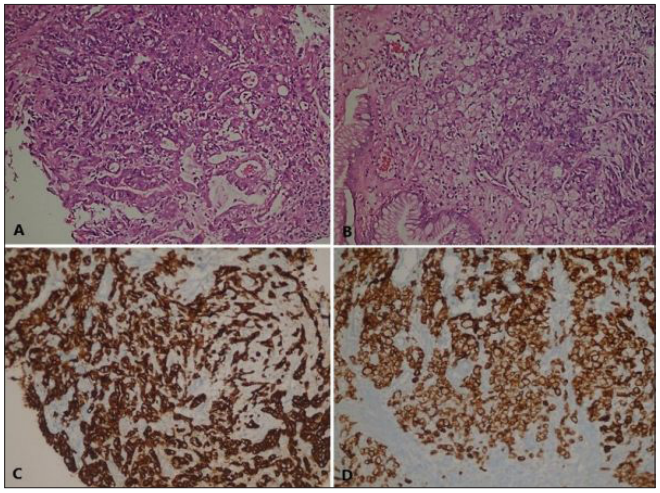

Resim 1. A: Stromada desmoplaziye sebep olan ve düzensiz görünümde bezler yapan atipik epitelyal hücreler izlenmektedir (Hematoxylin-eosin x200). Figure B: Lamina propriada çok sayıda taşlı yüzük hücresinin infiltrasyonu izlenmektedir (Hematoxylin-eosin x200). Figure C ve D: Pansitokeratin ile yapılan immünhistokimyasal incelemede, lamina propriada yer yer glandlar oluşturan ve arada çok sayıda taşlı yüzük hücreleri oluşturan tümör hücrelerinde boyanma görüldü (x200).

Erişkin Akut Lösemiler

P-106 Referans Numarası: 23

KOLESTATİK SARILIK İLE PREZENTE OLAN DUODENAL AMPULLA YERLEŞİMLİ İZOLE MİYELOİD SARKOM: ÇOK NADİR BİR VAKA

Ömer Ekinci[1], Mustafa Merter[1], Mehmet Aslan[1], İlknur Çalık[2]

[1]Fırat Üniversitesi Tıp Fakültesi, Hematoloji Bilim Dalı
[2]Fırat Üniversitesi Tıp Fakültesi, Patoloji Ana Bilim Dalı

Giriş: Miyeloid sarkom (MS), immatür granülositik seri hücrelerin ekstramedüller dokuları infiltre etmesi ile karekterize bir tümördür ve granülositik sarkom veya kloroma olarak da adlandırılır. MS, özellikle akut miyeloid lösemide (AML) hastalıkla eşzamanlı olarak veya hastalığın seyri sırasında veya allojenik hematopoietik kök hücre nakli (alloHKHN) sonrası nükslerde görülebilmektedir. MS oldukça nadir görülmekte ve bunların da sadece %5-6'sı gastrointestinal sistemden kaynaklanmaktadır. Burada kolestatik sarılık ile başvuran ve duodenal ampulla yerleşimli izole MS tanısı alan bir vaka sunduk.

Olgu: 19 yaşında erkek hasta, hastanemize bir haftadır olan karın ağrısı, bulantı, yeşil renkte kusma ve bir aydır giderek artan vücutta sararma şikayetleri ile başvurdu. Hasta ayrıca dışkı renginde açılma ve 6 kg kilo kaybı tarifliyordu. Hastanın bilinen kronik bir hastalığı ve herhangi bir ilaç, alkol veya sigara kullanım öyküsü yoktu. Yapılan laboratuvar testlerinde; total lökosit sayısı 4.78×10^9/L, hemoglobin düzeyi 15.3 g/dl, trombosit sayısı 167×10^9/L, laktat dehidrojenaz 680 IU/L, total bilirubin 20.7 mg/dl, direkt bilirubin 16.7 mg/dl, ALT 452 U/L, AST 202 U/L, ALP 329 U/L, γ-GT 629 U/L saptandı. Koledokolitiazis ya da periampuller bölge patolojileri ön tanıları ile ileri tetkikler yapıldı. Dinamik manyetik rezonans (MR) ve MR kolanjiografi (MRCP)'de; pankreas başı lateralinde, duodenal ampullada lokalize, koledokta ani kesintiye ve proksimalinde dilatasyona neden olan 3.8×3.5 cm yerleşimli tümör ile uyumlu kitle lezyon izlendi. Endoskopik retrograd kolanjio-pankreatografi (ERCP)'de duodenal papil düzeyinde lümeni daraltan, mukozası frajil, distale doğru uzanım gösteren kitle lezyonu izlendi. Lezyondan alınan doku biyopsi incelemesinde; dokuları diffüz infiltre eden, oval nükleuslu, belirgin nükleolleri bulunan, yüksek mitotik aktiviteye sahip, monomorfik atipik blast benzeri hücrelerin oluşturduğu neoplastik proçes izlendi. Tümör hücreleri, miyeloperoksidaz (MPO), CD117, CD34 ve CD99 ile pozitif boyanırken, CD20, CD79a, CD19, CD3 ve CD2 ile negatif reaksiyon gösterdi ve bu bulgularla MS olarak raporlandı. Doku tanısı sonrası yapılan periferik kan yayması, kemik iliği aspirasyon ve biyopsisinde AML infiltrasyonu saptanmadı, flow sitometri normal idi. Tedavi öncesi FDG-PET/BT yapıldı. Pankreatik baş ve duodenal ampulla bölgesinde orta derecede metabolik aktiviteye sahip 1 adet fokal lezyon gözlendi (SUV max, 4.2). Remizyon indüksiyonu amaçlı standart idarubisin ve sitarabin rejimi (1-3. günlerde 12 mg/m^2 idarubisin ve 1-7. günlerde 100 mg/m^2 sitarabin) uygulandı. İndüksiyon kemoterapisinden sonra tümör boyutu önemli ölçüde azaldı. Remisyon sonrası konsolidasyon amaçlı bir kür yüksek doz sitarabin (1. 3. ve 5. günlerde 3 gr/m^2, 12 saatte bir) uygulandı. Daha sonra hastaya, konsolidasyon tedavisi olarak HLA tam uyumlu kardeş vericiden alloHKHN yapıldı. Hasta post-transplant 6. ayında olup, halen remisyonda olarak takip edilmektedir.

Tartışma ve sonuç: İzole MS, vücudun herhangi bir yerinde tespit edilmekle birlikte, hepatobiliyer ve özellikle pankreatik tutulum çok daha nadirdir. Literatürde yeterli veri ve büyük prospektif çalışmalar olmadığı için hastalığın optimal tedavisi net değildir. AML remisyon indüksiyon tedavisinde kullanılan sistemik kemoterapiler çoğunlukla önerilen tedavidir. Remisyon indüksüyonu sonrası, MS'de genel sağkalım ve lösemisiz sağkalım avantajı sağladığı için, alloHKHN'nin dikkate alınması gerektiğini düşünüyoruz.

Anahtar kelimeler: Miyeloid sarkom, granülositik sarkom, akut miyeloid lösemi, ampulla vateri, pankreas

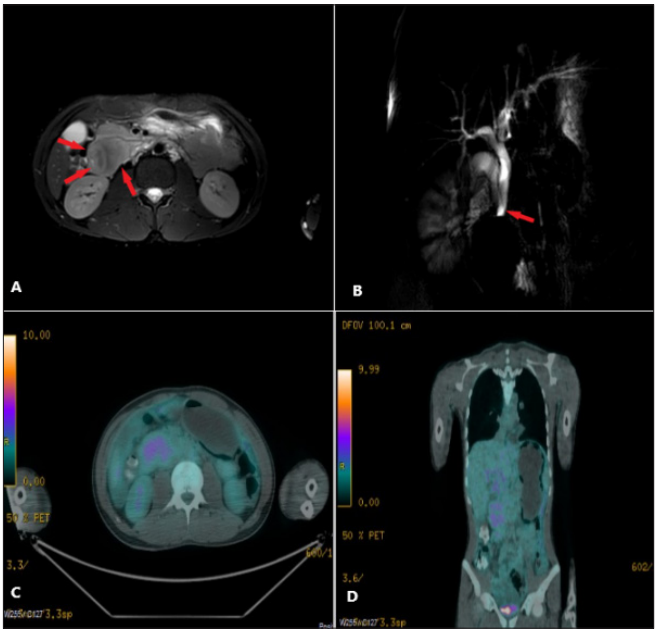

Resim 1. MR, MRCP ve FDG PET/BT ile ampulla vaterideki lezyonun görüntüleri.

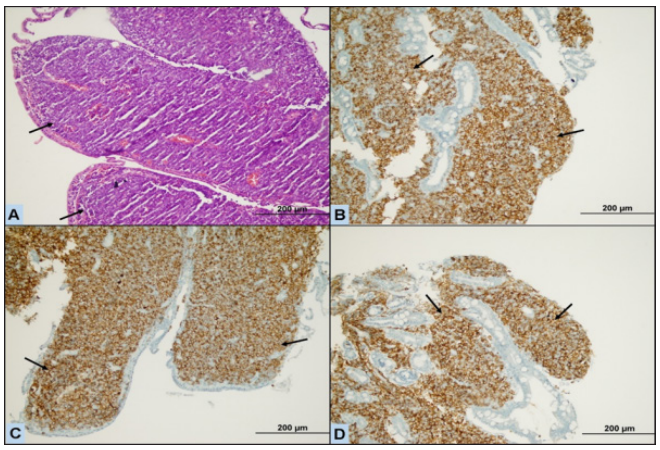

Resim 2. İmmunhistokimyasal incelemede tümör hücreleri, miyeloperoksidaz (MPO), CD117, CD34 ve CD99 ile pozitif boyanırken, CD20, CD79a, CD19, CD3 ve CD2 ile negatif reaksiyon göstermektedir.

Genellikle KHAK, KLL tanısından uzun yıllar sonra sekonder olarak gelişmekle beraber vakamızda olduğu gibi eş zamanlı tanı oldukça nadir görülmektedir. KLL de görülen immun baskılanma ve B hücre disfonksiyonu ile beraber sigara ortak risk faktörü olarak kabul edilebilir. Bir çalışmada, KLL'nin sigara ile anlamlı bir ilişkisi bildirilmiştir. KLL hastaları, akciğer kanseri konusunda bilgilendirilmeli, sigarayı bırakmaları şiddetle tavsiye edilmelidir. Aynı şekilde KHAK tanılı hastalarda lenfositoz varlığı dikkatle takip edilmeli, eş zamanlı B hücreli lenfoproliferatif hastalıkların eşlik edebileceği akılda tutulmalıdır.

Anahtar kelimeler: kll,küçük hücreli akciğer kanseri,ikincil kanser

Kaynaklar

1.Rahal PS, Cornelius V. Oat cell carcinoma of the lung in patients with CLL. J Ky Med Assoc. 1994;92(5):183-187.

2.Greene MH, Hoover RN, Fraumeni JF Jr. Subsequent cancer in patients with chronic lymphocytic leukemia--a possible immunologic mechanism. J Natl Cancer Inst. 1978;61(2):337-340.

3.Brown LM, Gibson R, Blair A, Burmeister LF, Schuman LM, Cantor KP, et al. Smoking and risk of leukemia. Am J Epidemiol 1992;135:763–8.

4. Fukaura A, Tazawa H, Fujii H, et al. Synchronous cancer of squamous cell carcinoma of the lung and lymphocytic leukemia (B-cell type): a case report. Jpn J Clin Oncol. 1992;22(3):210-215.

Kronik Lenfositer Lösemi ve Kronik Lenfoproliferatif Hastalıklar

P-107 Referans Numarası: 89

EŞ ZAMANLI NADİR GÖRÜLEN BİR BİRLİKTELİK:KÜÇÜK HÜCRELİ AKCİĞER KANSERİ VE KRONİK LENFOSİTİK LÖSEMİ

Mesut Tığlıoğlu, Buğra Sağlam, Merih Reis Aras, Fatma Yılmaz, Ümit Yavuz Malkan, Pınar Akyol, Murat Albayrak

Sağlık Bilimleri Üniversitesi, Diskapi Yıldırım Beyazıt Eğitim Ve Araştırma Hastanesi, Hematoloji Kliniği, Ankara, Türkiye

Amaç: Erişkinlerde en sık gözlenen lösemi tipi; tüm lösemilerin %25'ini oluşturan kronik lenfositik lösemi (KLL)'dir. Batı toplumlarında yapılan epidemiyolojik çalışmalarda insidansı 4/100.000 saptanmıştır. KLL ileri yaş hastalığıdır ve görülme sıklığı yaş ile birlikte artmaktadır. Hastaların çoğu lenfositoz ile birlikte asemptomatik olarak tedavisiz takip edilirken, bir kısmı da agresif klinik seyir gösterip sitopenilerle presente olabilir ve kemoterapi endikasyonu doğurabilir. KLL'de immunitenin baskılanması ve B hücre disfonksiyonu ikincil malignitelere neden olabilmektedir. Çok daha nadir hasta grubunda ise KLL ve solid organ tümörleri eş zamanlı görülebilmektedir. Bu durumda etyolojide patolojik veya sitogenetik ortak mekanizmalar veya sigara, radyasyon gibi ortak risk faktörleri rol oynamaktadır. Biz de; ender görülen küçük hücreli akciğer kanseri (KHAK) ile KLL birlikteliğini, literatüre katkısı olabileceği kanaatiyle sunmak istedik.

Olgu sunumu: 82 yaşında, 30 paket/yıl sigara kullanım öyküsü olan erkek hastanın, yaklasık 1 aydır devam eden denge kaybı şikayetiyle yapılan tetkiklerinde, sol akciğer üst lobta 3x2x2 cm boyutlu düzensiz sınırlı kitle tespit edildi. Kitleden yapılan ince iğne biyopsisi sonucu KHAK olarak raporlandı ve yapılan değerlendirmede Evre 3 olarak kabul edildi. Göğüs hastalıkları kliniği tarafından hastaya cisplatin 75 mg/m^2 + etoposit 100 mg/m^2 kemoterapi protokolu başlandı. Tanı sürecinde, uzun süredir devam ettiği öğrenilen lenfositoz saptanan hastanın periferik yaymasında olgun lenfosit infiltrasyonu ve basket hücreleri izlenmesi üzerine flow sitometri tetkiki istendi. Flow sitometrik incelemesinde CD5,CD19,CD20,CD23 pozitif; CD10,CD103 negatif olarak saptandı ve bu bulgular B-lenfoproliferatif hastalık (KLL) olarak raporlandı. Ayrıntılı kan tetkikleri ve görüntüleme ile Evre 1 KLL olarak değerlendirilen hasta tedavisiz izleme alındı. Takiplerinde derin anemi saptanan hastadan istenen direk coombs testinin pozitif (IgG); biyokimyasal belirteçlerin hemoliz ile uyumlu olması üzerine otoimmün hemolitik anemi tanısı konan hastaya 1 mg/kg/gün dozundan (60 mg/gün) metilprednizolon tedavisi başlandı. Kortikosteroid tedavisi ile hastanın hemoglobin değerinde belirgin artış; hemoliz parametrelerinde düzelme izlendi ve steroid tedavisine doz düşürülerek devam edildi. Steroid tedavisi tamamlanan ve hemogram parametreleri normal sınırlarda izlenen hasta KLL açısından hematoloji bölümünce tedavisiz takip edilmektedir. Aynı zamanda KHAK tanısı ile kemoterapisinin 3. kürünü tamamlanmış olup göğüs hastalıkları bölümünce izlenmektedir.

Tartışma: KLL; akciğer, meme, kolon, prostat kanseri gibi birçok solid tümör için yüksek risk faktörü oluşturmaktadır. 4,869 KLL hastasının sekonder malignite için tarandığı çalışmada 33 akciğer kanseri tespit edilmiş olup KHAK; akciğer kanserleri arasında %6 oranında saptanmıştır.

Trombosit Bozuklukları / Tromboz ve Antitrombotik Tedavi

P-108 Referans Numarası: 156

ECLUZİMAB ALMAYI REDDEDEN PNH TANILI HASTADA ACİL DOĞUM SONRASI GELİŞEN MASİF TROMBOZ OLGUSU

Vedat Aslan, İlknur Nizam Özen, Ramazan Erdem, Mesut Göçer, Fatma Aykaş, Mehmet Çelik, Gülay Çetin, Erdal Kurtoğlu

Antalya Eğitim Ve Araştırma Hastanesi Hematoloji Kliniği

Olgu: Coombs negatif hemolitik anemi ve demir eksikliği tanısı alan 23 yaşında kadın hastaya FLAIR testi ile Paroksismal Noktürnal Hemoglobunuri (PNH) tanısı kondu. Granülosit klonu%81 ve monosit klonu %86 olarak saptandı. Hastaya tromboz riski açıklandı ve Eculizumab tedavisi planlandı ancak hasta reddetti. Oral demir ile hemoglobin seviyesi 11 gr / dL'ye yükseltildi. Takip süresince herhangi bir komplikasyon olmadı. 6 ay sonra gebe kaldığını öğrenen hasta bize başvurdu. Ecluzimab tedavisi almazsa tromboz gelişebileceği belirtildi ancak hasta tedaviyi yine kabul etmedi. Hemoliz arttığı için hgb değerleri transfüzyon gerektirecek düzeye kadar düştü. Gerektiğinde transfüzyonlar ve profilaktik düşük molekül ağırlıklı heparin başlandı. D-dimer düzeyi yüksek hastanan hastada tromboz araştırıldı. Portal veya hepatik ven trombozu yoktu, DVT saptanmadı. Kardiyak açıdan EKO normaldi. Gebeliğin 28. haftasında alt ekstremitelerde aşırı ödem ve nefes darlığı şikayetleri ile Acil Servis'e başvuran hastaya acil sezeryan yapıldı. Doğum sonrasında çekilen batın BT'sinde vena kava inferior ve iliak venlerde masif tromboz saptandı. Yoğun bakım ünitesinde yüksek doz antikoagülasyon tedavilerine rağmen tromboz düzelmedi. Masif tromboz nedeniyle böbrek ve karaciğer yetmezliği gelişti. Bebek doğumdan bir gün sonra öldü.

Hastadaki masif tromboz sadece Eculizumab tedavisinden sonra düzeldi. Trombozun düzelmesiyle ödemleri belirgin olarak düzeldi. Renal ve karaciğer değerleri de düzelen hasta dört hafta sonra hasta taburcu edildi. Herhangi bir komplikasyonu kalmayan hasta halen iyi durumdadır. Eculizumab ve antikoagülasyon tedavi ile kontrol altındadır.

Sonuç: Eculizumab tedavisi almayan PNH hastalarında gebelik, tromboz açısından çok yüksek risklidir. Gebelikte tromboz en çok doğum sonrası altı hafta içerisinde izlenir. PNH hastalarında Ecluzimab, gebelik sürecinde de güvenle kullanılabilmektedir.

Anahtar kelimeler: PNH, tromboz, gebelik

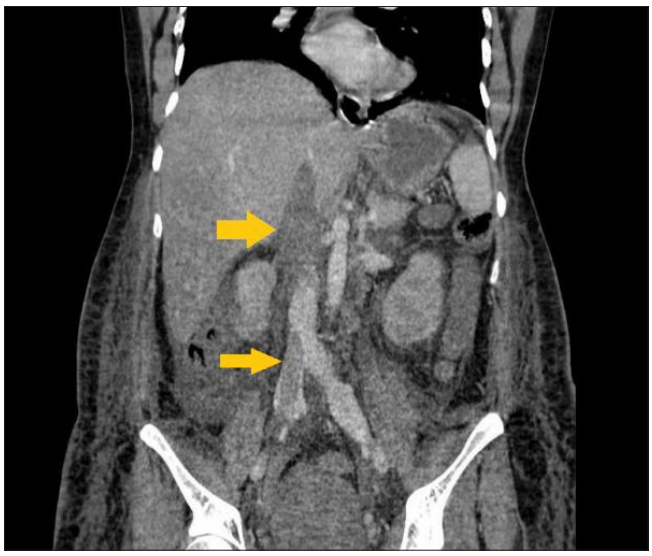

Resim 1. Abdominal tromboz

■ Lenfomalar / Araştırmalar / Transplant Dışı Tedaviler/Biyolojisi

P-109 Referans Numarası: 28

POLİSİTEMİA VERA SONRASI GELİŞEN PERİFERAL T HÜCRELİ LENFOMA OLGUSU

Zeynep Dikici, Atakan Tekinalp, Taha Ulutan Kars, Sinan Demircioğlu, Özcan Çeneli

Necmettin Erbakan Üniversitesi Meram Tıp Fakültesi, Erişkin Hematoloji Bilim Dalı

Giriş: Periferal T hücreli lenfomalar (PTHL) genellikle agresif seyreden heterojen bir grup olup tüm erişkin non-hodgkin lenfomaların %15'ten azını oluştururlar. Hastalar genellikle jeneralize lenfadenopati ile başvururlar. Polisitemia vera (PV) ise BCR-ABL negatif miyeloproliferatif hastalıklar arasında yer alan ve hematopoetik öncü hücrelerin artmış duyarlılığı sonucunda, kan hücrelerinin başta eritroid seri olmak üzere, değişken oranda granülosit, monosit ve trombositlerin de kontrolsüz çoğalması ile karakterize klonal bir hastalıktır. Tromboembolik olaylar mortalite ve morbiditenin major nedenidir. Post-PV myelofibrozis ve akut myeloid lösemi / myelodisplastik sendroma transformasyon PV hastalarında görülebilecek durumlar olup diğer bir mortalite nedenidir. PV sonrası non-Hodgkin lenfoma gelişimi oldukça nadir bir durumdur. Burada PV ile takip edilirken PTHL tanısı alan bir olgumuzu sunduk.

Olgu: 70 yaşında kadın hasta. Bilinen koroner arter hastalığı ve hipertansiyon öyküsü olan hasta ekim 2018 de koroner anjiyografi esnasında polisitemi saptanması üzerine yapılan tetkiklerde polistemia vera tanısı aldı. Yüksek risk grubunda olan hasta sitoredüktif (hidroksiüre) tedavi başlanarak takip edildi. Mart 2020'de dışmerkeze boyunda şişlik şikayeti ile başvuran hastanın servikal lenfadenopati eksizyonel biyopsisi T hücreli lenfomayı düşündürmesi üzerine tarafımıza yönlendirilmiş. Başvurudaki fizik muayenesinde genel durumu orta, şuuru açık, oryante, koopere ve vital bulguları stabildi. Öyküsünde son 1 ayda 15 kg kaybı, gece terlemesi ve ateş yüksekliği mevcuttu. ECOG performans durumu 2 olarak değerlendirildi. Hastanın lenf nodu biyopsisi yeniden değerlendirilmek üzere patolojiye konsülte edildi. PET-BT planlandı. Patoloji; Periferal T hücreli non-Hodgkin Lenfoma olarak sonuçlandı. PET-BT de dalakta FDG tutulumu diffüz artmıştı, onun dışında anlamlı tutulum yoktu. Servika lenf nodu ve dalak tutulumu olan hasta Evre III (Ann Arbor) hastalık olarak kabul edildi. Uluslararası prognostik indeksi (IPI) 4 olup yüksek riskli grupta idi. Hastaya CHOP (siklofosfamid, doksorubisin, vinkristin, metilprednizolon) kemoterapisi başlandı. En son 2. kür CHOP kemoterapisi alan hastanın halen takip ve tedavisi devam etmektedir.

Tartışma: Polisitemia vera seyrinde tromboembolik olaylar, post-PV myelofibrozis gelişimi, AML/MDS transformasyonu beklenirken PV sonrası sekonder malignite gelişimi nadirdir. Lenfoproliferatif hastalıklar ile Polisitemia vera arasındaki ilişki ise oldukça zayıftır. Olgumuzdaki PV ve PTHL birlikteliği nadir de olsa hastaların farklı klinik durumlar ile başvurabileceğini düşündürmelidir.

Anahtar kelimeler: Periferal T-Hücreli Lenfoma, Polisitemia Vera

Kaynaklar

1. Swerdlow SH, Campo E, Pileri SA, et al. The 2016 revision of the World Health Organization classification of lymphoid neoplasms. Blood 2016; 127:2375.
2. Vose J, Armitage J, Weisenburger D, International T-Cell Lymphoma Project. International peripheral T-cell and natural killer/T-cell lymphoma study: pathology findings and clinical outcomes. J Clin Oncol 2008; 26:4124.
3. Spivak JL,Barosi G, Tognoni G, et al. Chronic myeloproliferative disorders. Hematology Am Soc Hematol Educ Program 200, 2003.
4. Barbui T, Carobbio A, Rumi E, et al. In contemporary patients with polycythemia vera, rates of thrombosis and risk factors delineate a new clinical epidemiology. Blood 2014; 124:3021.
5. Tefferi A, Guglielmelli P, Larson DR, et al. Long-term survival and blast transformation in molecularly annotated essential thrombocythemia, polycythemia vera, and myelofibrosis. Blood 2014; 124:2507.
6. Fallah M, Kharazmi E, Sundquist J, Hemminki K. Higher risk of primary cancers after polycythaemia vera and vice versa. Br J Haematol 2011; 153:283.

■ Lenfomalar / Araştırmalar / Transplant Dışı Tedaviler/Biyolojisi

P-110 Referans Numarası: 159

HODGKİN LENFOMALI HASTALARIMIZIN KLİNİK ÖZELLİKLERİ VE PROGNOSTİK FAKTÖRLER: TEK MERKEZ DENEYİMİ

Sevil Avcı[1], Hava Üsküdar Teke[1], Neslihan Andıç[1], Nur Oğuz Davutoğlu[1], Eren Gündüz[1], Ertuğrul Çolak[2]

[1]Eskişehir Osmangazi Üniversitesi Tıp Fakültesi, İç Hastalıkarı Abd, Hematoloji Bd
[2]Eskişehir Osmangazi Üniversitesi Tıp Fakültesi, Biyoistatistik Abd

Giriş: Hodgkin lenfoma, erişkindeki kür olabilen birkaç maligniteden birisidir. Mikst inflamatuvar infiltrat içinde Reed-Stenberg hücreleri olarak tanımlanan, diagnostik dev hücrelerin varlığı ile karakterizedir. Birçok klinik, morfolojik ve biyokimyasal parametreler Hodgkin lenfoma prognozunda önemlidir.

Materyal ve Metod: Çalışmamızda Eskişehir Osmangazi Üniversitesi Tıp Fakültesi İç Hastalıkları Anabilim Dalı Hematoloji Bilim Dalı'nda 2008-2018 yılları arasında WHO 2008 sınıflamasına göre Hodgkin lenfoma tanısı almış 130 hastanın verileri retrospektif olarak değerlendirildi.

Bulgular: Hastaların 80'i erkekti (%61.5).Yaş ortalaması 46,5±15.8 yıl (20-89) idi. Tanı anında %3.1'i (n=4) evre 1, %34.6'sı (n=45) evre 2, %30.8'i (n=40) evre 3, %31.5'i (n=41) evre 4 idi %67.7'sinde (n=88) B semptomları, %43.8 (n=57) hastada ekstranodal hastalık saptandı. 121'ü (%93.1) klasik HL, 9'u (%6.9) NLPHL patolojik tanılıydı. En sık başvuru şikayeti %40.8 ile boyunda şişlikti (n=53). %99.2'sine (n=129) 1. basamak tedavi olarak ABVD kemoterapisi verilmişti. Tüm hastalar için ortalama takip süresi 151±10 (131,27-170,82) ay idi. Takip süresince toplam 19 hasta kaybedildi, bu hastalarda tanıdan ölüme kadar geçen zaman ortalama 38.9±51.49 (0.06-170) aydı. Tüm hastalar değerlendirildiğinde genel sağkalım (OS) %85.4, relapssız sağkalım (RFS) %86.2 iken, 5 yıllık OS %88.7, 10 yıllık OS ise %82.2 saptandı Tek değişkenli sağkalım analizine göre, hemoglobin, albümin ve ALP'ın genel sağkalım üzerine etkileri olan bağımsız birer laboratuvar değişkeni oldukları görüldü ($p<0.0001$, $p <0.0001$, $p<0.001$). Ekstranodal tutulumun tek değişkenli varyant analizine göre sağkalım üzerine olumsuz etkisi olduğu saptandı ($p=0.007$). Bunun yanı sıra yaş ($p=0.001$), ECOG performans skoru ($p<0.001$), kemik iliği tutulumu ($p=0.05$), B semptom varlığının da ($p=0.049$) tek değişkenli sağkalım analizine göre genel sağkalım üzerine olumsuz etkileri olan bağımsız birer risk faktörü oldukları görüldü. İleri evre hastaların prognostik değerlendirmesinde kullanılan IPS skorunun genel sağkalım üzerine olumsuz etkisi istatistiksel olarak anlamlı bulunurken ($p<0.001$), relapssız sağkalım üzerine anlamlı etkisi görülmedi ($p>0.05$). Hastaların yaşam sürelerine etkilerini incelemeye yönelik yapılan çoklu değişkenli analiz sonuçlarına göre ise yaş ($p<0.001$), albümin düzeyi ($p=0.041$), ALP ($p=0.005$) lökosit sayısı ($p=0.028$) istatistiksel olarak anlamlı bulundu.

Sonuçolarak, HL'da prognoz açısından en önemli belirteçler Hb, lökosit, ALP, albumin, ektsranodal tutulum varlığı, ECOG performansı, KI tutulumu, B semptom varlığı, yaş ve IPS skorudur.

Anahtar kelimeler: Hodgkin lenfoma, klinik, prognostik faktörler

■ Lenfomalar / Araştırmalar / Transplant Dışı Tedaviler/Biyolojisi

P-111 Referans Numarası: 30

BAŞLAGIÇ KARACİĞER VE DALAK FLUORODEKSİGLUKOZ DÜZEYİNİN TEDAVİ BAŞARISI VE PROGNOZ ÜZERİNE ETKİSİ

İstemi Serin[1], Aysel Ünver Özkahraman[2], Mehmet Hilmi Doğu[1]

[1]Sağlık Bilimleri Üniversitesi, İstanbul Eğitim Ve Araştırma Hastanesi, Hematoloji Kliniği
[2]Sağlık Bilimleri Üniversitesi, İstanbul Eğitim Ve Araştırma Hastanesi, İç Hastalıkları Kliniği

Giriş: Diffüz büyük B hücreli lenfoma (DBBHL), Hodgkin dışı lenfomaların en yaygın ve agresif formudur. DBBHL hastalarında prognozu ve sağkalımı öngören Uluslararası Prognostik İndeks (IPI), Revize Edilmiş Uluslararası Prognostik İndeks (R-IPI) veya Ulusal Kapsamlı Kanser Ağı - Uluslararası Prognostik İndeks (NCCN-IPI) gibi sınıflandırmalara ek olarak, birçok çalışmada daha kolay, daha ucuz, daha hızlı uygulanabilir prognostik verilerin araştırıldığını görmekteyiz. Çalışmamızda, DBBHL hastalarında tanı anı karaciğer ve dalak florodeoksiglukoz (FDG) tutulumu ile prognoz, tedavi yanıtı, nüks ve sağkalım arasındaki ilişkiyi incelemeyi amaçladık.

Gereç ve Yöntem: 2009-2019 yılları arasında izlenen hastalar retrospektif olarak incelendi. Yaş, cinsiyet, laboratuvar, PET / BT karaciğer dalak SUVmax değerleri, Ann Arbor evresi, ECOG düzeyleri, ekstranodal tutulum varlığı, B semptomlarının varlığı, IPI skoru, tedavi yanıtları, takip süresi, rekürrens ve genel sağkalım kaydedildi.

Bulgular: Karaciğerin medyan SUVmax'ı 3.87 (dağılım: 2.04-19.70) ve dalağın medyan SUVmaxı 3.1 (dağılım: 1.75-58.85) idi. SUVmax medyan değerleri esas alınarak hastalar iki gruba ayrıldı. Düşük-yüksek SUVmax grupları arasındaki IPI skor dağılımı tedaviye yanıt, rekürrens ve genel sağkalım açısından anlamlı farklılık bulunmamaktaydı ($p > 0.05$).

Tartışma: Literatürde, karaciğer ve dalak SUVmax'ı ile prognoz üzerine farklı bir çalışma olmadığını görmekteyiz. SUVmax arttıkça DBBHL'de en yüksek medyan tümör veya toplam vücut SUVmax değerleri ile yapılan çalışmalarda; progresyonsuz sağkalımda azalma, tedaviye yanıtta azalma, rekürrensde artış ve kötü prognoz saptanmıştır. Çalışmamızda karaciğer ve dalak SUVmax grupları arasında yaş, cinsiyet, klinik semptomlar, IPI prognoz skoru, tedaviye yanıt, rekürrens ve sağkalım açısından anlamlı fark saptanmadı.

Anahtar kelimeler: Diffüz Büyük B Hücreli Lenfoma, Pet/BT, SUVmax, Fluorodeksiglukoz (FDG), Prognoz

Kaynaklar

1. Iqbal J, Joshi S, Patel KN, Javed SI, Kucuk C, Aabida A, d'Amore F, Fu K. Clinical implication of genome-wide profiling in diffuse large B-cell lymphoma and other subtypes of B-cell lymphoma. Indian J Cancer 2007;44:72-86. doi: 10.4103/0019-509x.35814.
2. Shenoy PJ, Malik N, Nooka A, Sinha R, Ward KC, Brawley OW, Lipscomb J, Flowers CR. Racial differences in the presentation and outcomes of diffuse large B-cell lymphoma in the United States. Cancer. 2011 Jun 1;117(11):2530-40. doi: 10.1002/cncr.25765.
3. Morgan G, et al. Changing trends in the incidence of non-Hodgkin's lymphoma in Europe. Biomed Study Group. Ann Oncol, 1997; 8(2):49-54. doi: 10.1093/annonc/8.suppl_2.S49.
4. Armitage, James O. How I treat patients with diffuse large B-cell lymphoma. Blood, 2007; 110(1):29-36. doi: 10.1182/blood-2007-01-041871.
5. Nagel S, Hirschmann P, Dirnhofer S, Günthert U, Tzankov A. Coexpression of CD44 variant isoforms and receptor for hyaluronic acid-mediated motility (RHAMM, CD168) is an International Prognostic Index and C-MYC gene status-independent predictor of poor outcome in diffuse large B-cell lymphomas. Exp Hematol, 2010; 38(1):38-45. doi: 10.1016/j.exphem.2009.10.010.
6. Jovanović MP, Jaković L, Bogdanović A, Marković O, Martinović VC, Mihaljević B. Poor outcome in patients with diffuse large B-cell lymphoma is associated with high percentage of bcl-2 and Ki 67-positive tumor cells. Vojnosanit Pregl. 2009 Sep;66(9):738-43. doi: 10.2298/vsp0909738p.

■ Myeloproliferatif Neoplaziler ve Kronik Myelositer Lösemi

P-112 Referans Numarası: 32

COVID-19 PNÖMONİSİ Mİ HİPEREOZİNOFİLİK SENDROM MU?

İstemi Serin[1], Mehmet Hilmi Doğu[1], Mediha İrem Onar[2], Avni Ulusoy[2]

[1]Sağlık Bilimleri Üniversitesi, İstanbul Eğitim Ve Araştırma Hastanesi, Hematoloji Kliniği
[2]Sağlık Bilimleri Üniversitesi, Bağcılar Eğitim Ve Araştırma Hastanesi, İç Hastalıkları Kliniği

Giriş: Hipereozinofilik sendrom (HES), eozinofillerin aşırı proliferasyonu, eozinofilik infiltrasyon ve sitokin salınımı ile karakterize bir grup bozukluktur. Teşhis kriterleri; en az 6 ay boyunca 1.500 / µL veya daha yüksek eozinofil sayısı, organ tutulumu ve diğer eozinofili nedenlerinin dışlanmasıdır. Olgu: 67 yaşında, kalp yetmezliği ve kronik obstrüktif akciğer hastalığı (KOAH) tanısı olan erkek hasta, ateş ve nefes darlığı ile başvurduğu acil servisten COVID-19 (Coronavirus Disease 2019) ön tanısı ile pandemi servisine yatırıldı. Hastanın toraks görüntülemesi COVID-19 ile uyumluyken, nazofaringeal sürüntü polymerase chain reaction (PCR) sonucu iki kez negatifti. Bu süreçte eozinofili nedeniyle hematolojiye konsulte edilen hastanın; kan sayımında 20000 / mm3 eozinofili tespit edildi. Bir yıldan fazla bir süredir eozinofil sayısının benzer düzeylerde olduğu ve progresyon gösterdiği anlaşılan hastanın platelet drived growth factor reseptor (PDGFR) alfa sonucu pozitif sonuçlandı. Pandemi süreci nedeniyle bronkoalveoler lavaj uygun görülmedi. 1 mg / kg glukokortikosteroid ile klinik ve radyolojik tam yanıt alınan hastanın tedavisinin imatinib mesilat ile devamı planlandı. Sonuç: HES, çoklu sistem ve organ tutulumu bulguları ile ortaya çıkabilir. Kalp yetersizliği, pulmoner tutulum ve eozinofili ile başvuran hastaların ayırıcı tanısında HES kesinlikle düşünülmelidir. Erken tanı, organın erken teşhisi ve sistem tutulumu, hastalığın kontrolü ve organ işlev bozukluğunun önlenmesi açısından oldukça önemlidir.

Anahtar kelimeler: COVID-19, HES, PDGFR alfa, Glukokortikosteroid, İmatinib

Kaynaklar

1.Rothenberg ME. Eosinophilia. New Engl J Med 1998;338:1592–1600.
2.Pardanani A, Patnaik MM, Tefferi A. Eosinophilia: secondary, clonal and idiopathic. Br J Haematol 2006;133:468–492
3.Tefferi A, Gotlib J, Pardanani A.Hypereosinophilic Syndrome and Clonal Eosinophilia: Point-of-Care Diagnostic Algorithm and Treatment Update. Mayo Clin Proc 2010; 85: 158 - 164.
4. Crane MM, Chang CM, Kobayashi MG, et al. Incidence of myeloproliferative hypereosinophilic syndrome in the Unites States and an estimate of all hypereosinophilic syndrome incidence. J Allergy Clin Immunol 2010;126:179– 181.
5.Fauci AS, Harley JB, Roberts WC, et al. The idiopathic hypereosinophilic syndrome. Clinical, pathophysiologic, and therapeutic considerations. Ann Intern Med 1982;97:78–92
6. Gotlib J, Cools J, Malone JM, et al. The FIP1L1-PDGFRa fusion tyrosine kinase in hypereosinophilic syndrome and chronic eosinophilic leukemia: Implications for diagnosis, classification, and management. Blood 2004;103:2879–2891.
7. Ogbogu PU, Bochner BS, Butterfield JH, et al. Hypereosinophilic syndromes: A multicenter, retrospective analysis of clinical characteristics and response to therapy. J Allergy Clin Immunol 2009;124:1319–1325.

Resim 1. Tanı Anı Toraks Bilgisayarlı Tomografi (BT) Görüntüsü

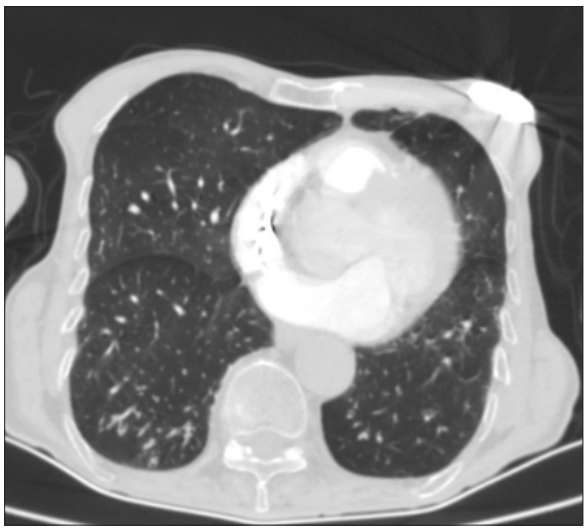

Resim 2. Glukokortikosteroid Sonrası 3. Hafta Toraks Bilgisayarlı Tomografi (BT) Görüntüsü

İnfeksiyon ve Destek Tedaviler

P-113 Referans Numarası: 33

HEMATOLOJİK MALİGNİTELİ OLGULARDA MUKORMİKOZİS DEĞERLENDİRME VE SONUÇLARI: TEK MERKEZ DENEYİM

İstemi Serin[1], Mehmet Hilmi Doğu[1], Nagehan Didem Sarı[2], Tolga Kırgezen[3]

[1]Sağlık Bilimleri Üniversitesi, İstanbul Eğitim Ve Araştırma Hastanesi, Hematoloji Kliniği
[2]Sağlık Bilimleri Üniversitesi, İstanbul Eğitim Ve Araştırma Hastanesi, Enfeksiyon Hastalıkları Ve Klinik Mikrobiyoloji Kliniği
[3]Sağlık Bilimleri Üniversitesi, İstanbul Eğitim Ve Araştırma Hastanesi, Kulak, Burun, Boğaz Kliniği

Giriş: Mukormikoz, Zygomicetes sınıfına ait olan küf mantarlarının neden olduğu agresif ilerleyici ve yüksek mortalite ile seyreden invaziv bir mantar enfeksiyonudur. Hematolojik maligniteleri olan hastalarda, özellikle kök hücre nakli sonrası takip edilen hastalarda Aspergillus sp. en sık görülen mantar enfeksiyonudur.

Materyal ve Metod: Çalışmamızda, Ocak 2015-Aralık 2019 tarihleri arasında mukozikoz tanısı alan hematolojik malignitesi olan hastalar retrospektif olarak incelendi. Hastaların demografik özellikleri, hematolojik hastalıkları ve komorbiditeleri, radyolojik değerlendirmeleri, semptom ve bulguları, tedavileri ve sonuçları değerlendirildi.

Sonuçlar: Olgularımız 9/19 (%47.37) maksillofasiyal ve 10/19 (%59.9) rinoorbital mukor hastası idi. Hastaların 15'inde (%78.95) sadece hematolojik malignite varken, diğerlerinde diyabetes mellitus (DM) ve kronik böbrek yetmezliği (KBY) gibi ek predispozan faktörler vardı. En sık görülen bulgular tekrar eden ateş, mukopürülan nazal akıntı ve periorbital ödemdi. Hastaların 12/19'unda (%62.2) endoskopik sinüs cerrahisi + antifungal tedavi vardı ve 7/19'unda (%37.8) sadece antifungal tedavi mevcuttu. Hastaların 15/19'u (%79.95) ex olurken, 4/19'u sekel ile iyileşti.

Tartışma ve Sonuç: Ülkemizde hematolojik maligniteli hasta grubunda yapılan ilk büyük ölçekli mukormikozis çalışması, tedavi algoritmasının belirlenmesinde yol gösterici olacaktır. Etkili ve erken cerrahi ve antifungal uygulamanın, özellikle tomografik yıkım bulguları olan ve tekrar eden ateşi bulunan olgularda mortaliteyi azaltacığı düşünülmektedir.

Anahtar kelimeler: Mukormikozis, Hematolojik Malignite, Mortalite, Cerrahi

Kaynaklar

1- E.Bouza, P Muñoz, J Guinea. Mucormycosis: an emerging disease? Clinical Microbiology and Infection. Volume 12, Supplement 7, December 2006, Pages 7-23. doi: https://doi.org/10.1111/j.1469-0691.2006.01604.x

2- Kontoyiannis DP, Lewis RE, Lortholary O et al. Future directions in mucormycosis research [published correction appears in Clin Infect Dis. 2012 Apr;54(8):1220. Lotholary, Oliver [corrected to Lortholary, Oliver]] [published correction appears in Clin Infect Dis. 2014 Apr;58(8):1203. Roillides, Emmanuel [corrected to Roilides, Emmanuel]]. Clin Infect Dis. 2012;54 Suppl 1(Suppl 1):S79-S85. doi:10.1093/cid/cir886

3- Slavin M, van Hal S, Sorrell TC et al. "Invasive infections due to filamentous fungi other than Aspergillus: epidemiology and determinants of mortality." Clinical microbiology and infection: the official publication of the European Society of Clinical Microbiology and Infectious Diseases 21 5 (2015): 490.e1-10. doi: 10.1016/j.cmi.2014.12.021.

4- Park BJ, Pappas PG, Wannemuehler KA et al. Invasive non-Aspergillus mold infections in transplant recipients, United States, 2001-2006. Emerg Infect Dis. 2011 Oct;17(10):1855-64. doi: 10.3201/eid1710.110087.

5- Kontoyiannis DP, Lewis RE. Agents of mucormycosis and entomophthoramycosis. 7th edn Philadelphia, PA: Churchill Livingstone, 2010:3257–69

Tablo 1. Demografik Veriler, Hematolojik Hastalıklar ve Antifungal Kullanımı

	n (%)
Ortalama Yaş	54(23-84)
Cinsiyet (Erkek/ Kadın)	7/12
Hematolojik Tanılar	
Akut Miyeloid Lösemi (AML)	5(26.32)
Akut Lenfoblastik Lösemi (ALL)	4(33.33)
Lenfoma	2(10.53)
Aplastik Anemi (AA)	2(10.53)
Miyelodisplastik Sendrom (MDS)	2(10.53)
Multipl Miyelom + Diyabetes Mellitus(DM) + Kronik Böbrek Yetersizliği (KBY)	1(5.26)
AML + DM	1(5.26)
MDS + DM + KBY	2(10.53)
Antifungal Kullanımı	11(57.89)
Flukonazol	4(33.33)
Posakonazol	3(15.79)
Vorikonazol	4(33.33)
Anatomik Lokalizasyon	
Maksillofasyal	9(42.1)
Rinoorbital	10(57.9)
Tedavi	
Endoskopik Sinus Cerrahisi + Medikal Tedavi	12(62.2)
Yalnızca Medikal Tedavi	7(37.8)
Sonuç	
Ölüm	15(79.95)
İyileşen	4(33.33)

Lenfomalar / Araştırmalar / Transplant Dışı Tedaviler/Biyolojisi

P-114 Referans Numarası: 34

DİFFÜZ BÜYÜK B HÜCRELİ LENFOMA VAKASINDA İZOLE PERİKARDİYEL NÜKS: OLGU SUNUMU

İstemi Serin[1], Mehmet Hilmi Doğu[1], Avni Ulusoy[2], Mediha İrem Onar[2]

[1]Sağlık Bilimleri Üniversitesi, İstanbul Eğitim Ve Araştırma Hastanesi, Hematoloji Kliniği
[2]Sağlık Bilimleri Üniversitesi, Bağcılar Eğitim Ve Araştırma Hastanesi, İç Hastalıkları Kliniği

Giriş: Diffüz Büyük B hücreli Lenfoma (DBBHL), Hodgkin dışı lenfomaların (NHL) en yaygın alt tipidir ve lenfadenopatiler, kitlesel lezyonlar veya ekstranodal tutulum ile ortaya çıkabilir. DBBHL hastalarında nüks genellikle tedaviden sonraki ilk yıllarda görülür ve ilk lokalizasyonun dışındaki farklı bir alanda ortaya çıkabilir.

Olgu: Lenf nodu patolojik incelemesi ile nodüler sklerozan Hodgkin Lenfoma (HL) tanısı konan kadın hasta kemoterapi ve radyoterapi sonrası remisyonda izlenmekte iken, izlemin 11. yılında yeni gelişen lenfadenopatiler ile kliniğimize başvurdu. Başvuru anında 45 yaşında olan hastanın yeni lenf nodu patolojisi DBBHL ile uyumlu sonuçlandı. 8 kür R-CHOP ve merkezi sinir sistemi profilaksisi amacıyla 2 kür yüksek doz metotreksat tedavisinden sonra, masif splenomegali ve dalak rezidüsü nedeniyle splenektomi planlandı. Tedavi sonu Pozitron emisyon tomografisi/ bilgisayarlı tomografi (PET / BT) tam remisyon ile uyumlu idi. Hastanın son görüntülemeden 3 ay sonra nefes darlığı ve göğüs ağrısı nedeniyle planlanan yeni PET/BT'de izole perikardiyal kitle (standartlaştırılmış tutulum değeri - suv: max: 34.8) tespit edildi. Perikardiyal bölgenin patolojik incelemesi sonucunda DBBHL nüksü tespit edildi.

Sonuçlar: DBBHL hastalarında agresif bir klinik söz konusu olsa da, kardiyak tutulum oldukça nadirdir. Vakamızda, tedavi sonrası izole perikardiyel kitle tespit edildi. DBBHL relaps vakalarında klinisyen ve patologların işbirliği ve hızlı değerlendirme çok önemlidir. Perikardın tümöral invazyonu

çoğunlukla ikincil maligniteleri düşündürse de, lenfoma nüksünün de mümkün olduğu unutulmamalıdır.

Anahtar kelimeler: Diffüz Büyük B Hücreli Lenfoma, Nüks, İzole Perikardiyel Tutulum

Kaynaklar

1. Armitage JO, Weisenburger DD. New approach to classifying non-Hodgkin's lymphomas: clinical features of the major histologic subtypes. Non-Hodgkin's Lymphoma Classification Project. J Clin Oncol. 1998 Aug;16(8):2780-95. DOI: 10.1200/JCO.1998.16.8.2780
2. Morton LM, Wang SS, Devesa SS, Hartge P, Weisenburger DD, Linet MS. Lymphoma incidence patterns by WHO subtype in the United States, 1992-2001.Blood. 2006 Jan 1;107(1):265-76. Epub 2005 Sep 8. DOI: 10.1182/blood-2005-06-2508
3. Shenoy PJ, Malik N, Nooka A, Sinha R, Ward KC, Brawley OW, Lipscomb J, Flowers CR. Racial differences in the presentation and outcomes of diffuse large B-cell. Cancer. 2011 Jun 1;117(11):2530-40. doi: 10.1002/cncr.25765. Epub 2010 Dec 22. DOI: 10.1002/cncr.25765
4. Møller MB, Pedersen NT, Christensen BE. Diffuse large B-cell lymphoma: clinical implications of extranodal versus nodal presentation--a population-based study of 1575 cases. Br J Haematol. 2004 Jan;124(2):151-9. DOI: 10.1046/j.1365-2141.2003.04749.x
5. Ansell SM, Armitage J. Non-Hodgkin lymphoma: diagnosis and treatment. Mayo Clin Proc. 2005 Aug;80(8):1087-97. DOI: 10.4065/80.8.1087
6. Lichtman MA. The Non-Hodgkin Lymphomas. Williams Hematology, 7th ed. 2005;1407– 1459. New York: McGraw-Hill.

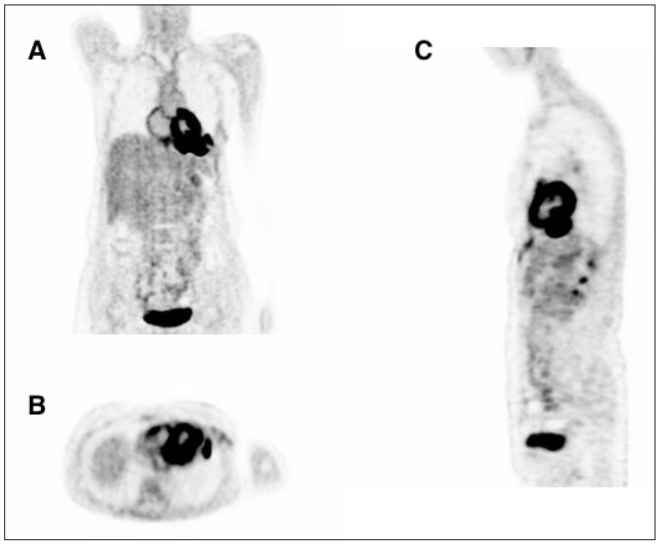

Resim 1. İzole Perikardiyel Kitlenin Koronal (A), Transvers (B) ve Sagittal (C) PET Görüntüleri

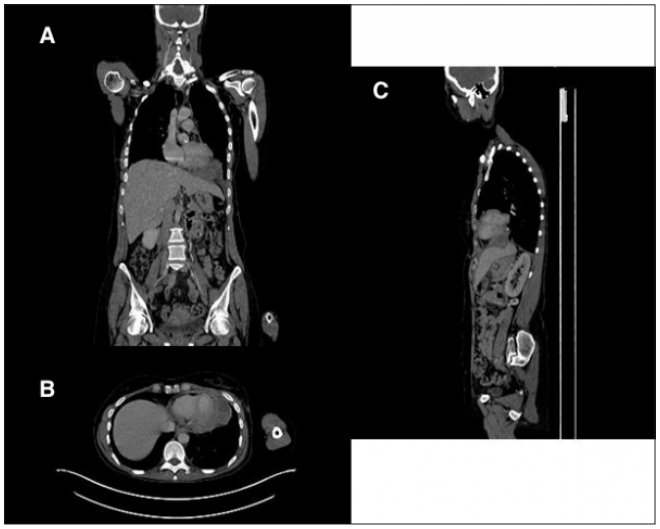

Resim 2. İzole Perikardiyel Kitlenin Koronal (A), Transvers (B) ve Sagittal (C) Bilgisayarlı Tomografi (BT) Görüntüleri

■ Multipl Myelom ve Plazma Hücre Hastalıkları

P-115 Referans Numarası: 35

İZOLE NAZOFARENGEAL KİTLE AYIRICI TANISINDA NADİR BİR HASTALIK: SOLİTER PLAZMOSİTOM

İstemi Serin, Mehmet Hilmi Doğu

Sağlık Bilimleri Üniversitesi, İstanbul Eğitim Ve Araştırma Hastanesi, Hematoloji Kliniği

Giriş: Soliter plazmasitom, tüm plazma hücre hastalıklarının%3-5'ini oluşturur. Olgumuz izole nazofaringeal kitle ile başvuran 55 yaşında erkek hastadır. Olgu: İç hastalıkları kliniği tarafından nefes darlığı ve yutma güçlüğü şikayetleri ile Kulak, Burun, Boğaz hastalıkları kliniğine konsulte edilen hastanın, nazofaringeal tümör ön tanısı ile yapılan endoskopik inceleme, manyetik rezonans görüntüleme (MR) ve tomografi sonucunda nazofarenksten başlayıp sağ nazal kaviteye ulaşan kitle tespit edildi. Biyopsi incelemesinde CD20 (-), CD19 (-), CD138 (+), CD38 (+), kappa (+), lambda (-), siklin D1 (-) kappa hafif zincir klonal plazma hücreleri tespit edildi ve hasta hematoloji kliniğimize devredildi. Pozitron emisyon tomografisi-bilgisayarlı tomografi (PET / BT), biyokimyasal incelemeler ve kemik iliği biyopsisi ile sistemik hastalık dışlandı. Remisyon, sadece lokalize radyoterapi ile sağlandı. Sonuç: Soliter plazmositomlar, bulundukları yere bağlı olarak farklı klinik bulgularla ortaya çıkabilirler. Tanı, tümör içeren klonal plazma hücresinin patolojik olarak ortaya konulması, başka lezyon olmaması veya multipl miyelom ile ilişkili doku organ hasarı veya kemik iliğinde%10'dan fazla monoklonal plazma hücresinin olmaması ile konulmaktadır. Radyoterapi tedavi için hayati rol oynar.

Anahtar kelimeler: Nazofarengeal Kitle, Plazmositom, Radyoterapi

Kaynaklar

1.International Myeloma Working Group. Criteria for the classification of monoclonal gammopathies, multiple myeloma and related disorders: a report of the International Myeloma Working Group. Br J Haematol. 2003 Jun;121(5):749-57.
2. Kilciksiz S, Karakoyun-Celik O, Agaoglu FY, Haydaroglu A. A review for solitary plasmacytoma of bone and extramedullary plasmacytoma. ScientificWorldJournal. 2012;2012:895765. doi: 10.1100/2012/895765.
3. Du RC, Li HN, Huang W, Tian XY, Li Z. Unusual coexistence of extramedullary plasmacytoma and nasopharyngeal carcinoma in nasopharynx. Diagn Pathol. 2015 Sep 17;10:170. doi: 10.1186/s13000-015-0405-y.
4. Chang YL, Chen PY, Hung SH. Extramedullary plasmacytoma of the nasopharynx: A case report and review of the literature. Oncol Lett. 2014 Feb;7(2):458-460. doi: 10.3892/ol.2013.1712.
5. Cao D, Li L, Liu L, Xiao W, He X, Tang Z et al. Solitary extramedullary plasmacytoma of the adrenal gland: a rare case report with review of the literature. Int J Clin Exp Pathol. 2014 Dec 1;7(12):9072-5.
6. Galieni P, Cavo M, Avvisati G, Pulsoni A, Falbo R, Bonelli MA et al. Solitary plasmacytoma of bone and extramedullary plasmacytoma: two different entities? Ann Oncol. 1995 Sep;6(7):687-91. doi: 10.1093/oxfordjournals.annonc.a059285.

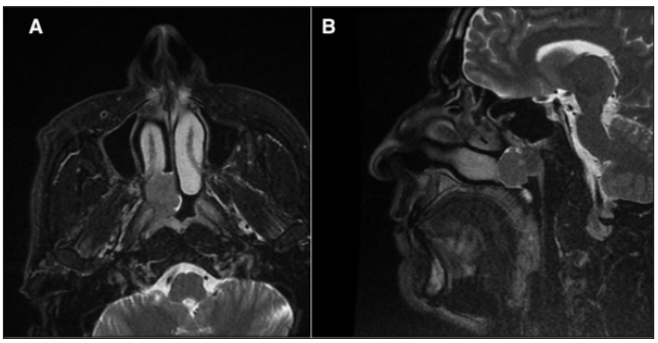

Resim 1. Transvers (A) ve Sagittal (B) T1-Ağırlıklı Magnetik Rezonans (MR) Kesitleri- Tanı Anı

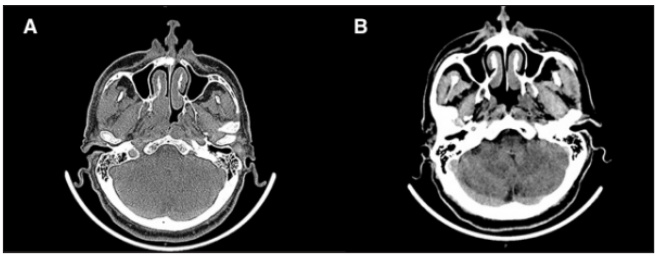

Resim 2. Transvers Bilgisayarlı Tomografi (BT) Kesitleri, Tedavi Öncesi (A), Sonrası (B)

■ Kemik İliği Yetersizliği ve Myelodisplastik Sendromlar

P-116 Referans Numarası: 36

PAROKSİSMAL NOKTURNAL HEMOGLOBİNURİ VE SİSTEMİK LUPUS ERİTEMATOZUS BİRLİKTELİĞİ

İstemi Serin, Osman Yokuş, Hasan Göze

Sağlık Bilimleri Üniversitesi, İstanbul Eğitim Ve Araştırma Hastanesi, Hematoloji Kliniği

Giriş: Paroksismal noktürnal hemoglobinüri (PNH), edinilmiş intravasküler hemolitik anemi, büyük çaplı damarlarda tromboz ve pansitopeni- kemik iliği yetmezliği ile tanımlanan, 1/1000000 insidansı ile çok nadir görülen bir hastalıktır. Sistemik lupus eritematozus (SLE) da otoimmün temelli bir hastalık olarak görülür ve iki hastalığın birlikteliği nadiren bildirilmektedir.

Olgu: Olgumuz, pansitopeni ile başvuran 30 yaşında bir kadın hastaydı ve ilk olarak SLE tanısı aldığı romatoloji kliniğinde değerlendirilmişti; ancak fluorescein labeled proaerolysin (FLAER) testi ile PNH klon tespiti nedeniyle kliniğimize sevk edildi. Hastanın kemik iliği biyopsisi hipoplastik anemiyi desteklemedi. Hasta SLE nedeniyle, romatoloji kliniği ile ortak immunsupresif tedavi altında izlendi; mevcut immünsüpresif tedavi altında tam kan sayımı ve klinik tablosu tamamen düzeldi. Mevcut tablo, otoimmün hastalığa sekonder yanlış pozitif PNH klonu kabul edilerek takibe alındı.

Sonuç: CD59-CD55 eksikliğinin otoimmün hemolitik anemi, otoimmün trombositopeni veya SLE ile birlikteliği bildirilmiştir. Bu nedenle, olgumuzda PNH klonuna neden olan faktör SLE ile ilişkilidir ve SLE'ye özgü tedavi ile klinik yanıt alma açısından klinisyenler için önemli bir örnektir.

Anahtar kelimeler: Paroksismam Nokturnal Hemoglobinuri, Sistemik Lupus Eritematozus, İmmunsupresif Tedavi

Kaynaklar

1.Ruiz-Delgado GJ, Vázquez-Garza E, Méndez-Ramírez N, Gómez-Almaguer D. Abnormalities in the expression of CD55 and CD59 surface molecules on peripheral blood cells are not specific to paroxysmal nocturnal hemoglobinuria. Hematology. 2009 Feb;14(1):33-7. doi: 10.1179/102453309X385089.

2.Zacks MA, Garg N. Recent developments in the molecular, biochemical and functional characterization of GPI8 and the GPI-anchoring mechanism [review]. Mol Membr Biol. 2006 May-Jun;23(3):209-25. doi: 10.1080/09687860600601494.

3.Rocha Juliana Maria Camargos, Silva Maria Luíza, Souza Marcelo Eduardo de Lima, Murao, Mitiko, Araújo Sérgio Schusterschitz da Silva, Santos, Silvana Maria Elói. Detection of PNH cells by flow cytometry, using multiparameter analysis. Jornal Brasileiro de Patologia e Medicina Laboratorial, 50(2), 105-114. https://doi.org/10.5935/1676-2444.20140003

4.Manivannan P, Ahuja A, Pati HP. Diagnosis of Paroxysmal Nocturnal Hemoglobinuria: Recent Advances. Indian J Hematol Blood Transfus. 2017 Dec;33(4):453-462. doi: 10.1007/s12288-017-0868-y.

Illingworth A, Marinov I, Sutherland DR, Wagner-Ballon O, DelVecchio L. ICCS/ESCCA consensus guidelines to detect GPI-deficient cells in paroxysmal nocturnal hemoglobinuria (PNH) and related disorders part 3 - data analysis, reporting and case studies. Cytometry B Clin Cytom. 2018;94(1):49-66. doi: 10.1002/cyto.b.21609

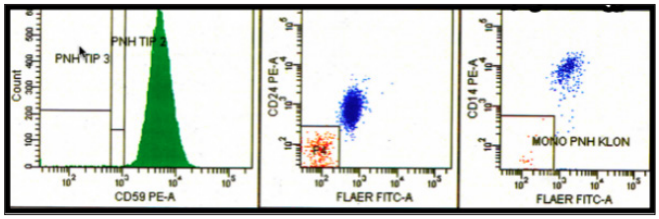

Resim 1. Tanı Anı Fluorescein-labeled Proaerolysin (FLAER) Test Sonucu

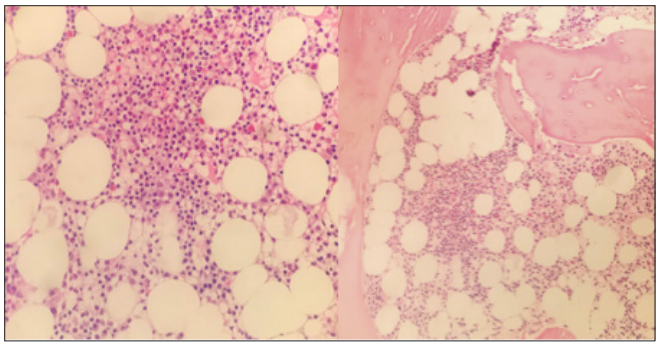

Resim 2. Kemik İliği Biopsi Örnekleri (Hematoksilen- Eozin Boyası)

■ Myeloproliferatif Neoplaziler ve Kronik Myelositer Lösemi

P-117 Referans Numarası: 37

İZOLE TROMBOSİTOZ İLE PREZENTE OLAN İKİ KRONİK MİYELOSİTER LÖSEMİ VAKASI

İstemi Serin[1], Mehmet Hilmi Doğu[1], Elif Suyanı[2]

[1]*Sağlık Bilimleri Üniversitesi, İstanbul Eğitim Ve Araştırma Hastanesi, Hematoloji Kliniği*
[2]*Sağlık Bilimleri Üniversitesi, Adana Şehir Hastanesi, Hematoloji Kliniği*

Giriş: Kronik miyeloid lösemi (KML) genellikle yüksek lökosit sayısı ve splenomegali seyretmekte, izole trombositoz ile prezentasyon nadiren görülmektedir. Biz izole trombositoz ile başvuran iki KML hastasını sunmayı planladık.

Olgu 1: Ek bir komorbiditesi olmayan izole trombositozlu 44 yaşında erkek hasta, esansiyel trombositemi (ET) şüphesi ile ileri tetkik edildi. BCR / ABL pozitifliği tespit edilen hastaya 400 mg / gün dozda imatinib başlandı ve majör moleküler yanıt elde edildi.

Olgu 2: 74 yaşında kadın hasta trombositoz nedeniyle polikliniğimize sevk edildi. Splenomegalisi olmayan hastanın diğer fizik muayenesi de normaldi. ET şüphesi ile ileri tetkiki planlanan hastanın BCR / ABL'si pozitif saptandı. İmatinib ile majör moleküler yanıt elde edildi.

Sonuç: Mevcut izole trombositozlu vakalarda BCR / ABL varlığı araştırıldı ve pozitif olarak sonuçlandı. BCR / ABL taraması, izole trombositozu olan ve KML bulguları sergilemeyen hastalarda, etkili bir terapötik yaklaşım sağlamak açısından önemli bir yere sahiptir.

Anahtar kelimeler: Kronik Miyelositer Lösemi, Trombositoz, Tedavi

Kaynaklar

1. Hochhaus A, Baccarani M, Silver RT, Schiffer C, Apperley JF, Cervantes F, Clark RE, Cortes JE, Deininger MW, Guilhot F, Hjorth-Hansen H, Hughes TP, Janssen JJWM, Kantarjian HM, Kim DW, Larson RA, Lipton JH, Mahon FX, Mayer J, Nicolini F, Niederwieser D, Pane F, Radich JP, Rea D, Richter J, Rosti G, Rousselot P, Saglio G, Saußele S, Soverini S, Steegmann JL, Turkina A, Zaritskey A, Hehlmann R. European LeukemiaNet 2020 recommendations for treating chronic myeloid leukemia. Leukemia. 2020 Apr;34(4):966-984. doi: 10.1038/s41375-020-0776-2.

2. Tefferi, A., Vannucchi, A.M. & Barbui, T. Essential thrombocythemia treatment algorithm 2018. Blood Cancer Journal 8, 2 (2018). https://doi.org/10.1038/s41408-017-0041-83.

3. Tefferi A, Thiele J, Vardiman JW. The 2008 World Health Organization classification system for myeloproliferative neoplasms: order out of chaos. Cancer. 2009 Sep 1;115(17):3842-7. doi: 10.1002/cncr.24440. PMID: 19472396.

4. Tefferi A, Pardanani A. Myeloproliferative Neoplasms: A Contemporary Review. JAMA Oncol. 2015 Apr;1(1):97-105. doi: 10.1001/jamaoncol.2015.89. PMID: 26182311.

■ Multipl Myelom ve Plazma Hücre Hastalıkları

P-118 Referans Numarası: 38

BİLATERAL ŞİLOTORAKS AYIRICI TANISINDA NADİR BİR HASTALIK: WALDENSTRÖM MAKROGLOBULİNEMİSİ

İstemi Serin[1], Harun Muğlu[2], Mehmet Hilmi Doğu[1], Hasan Göze[1], Osman Yokuş[1]

[1]*Sağlık Bilimleri Üniversitesi, İstanbul Eğitim Ve Araştırma Hastanesi, Hematoloji Kliniği*
[2]*Sağlık Bilimleri Üniversitesi, Bağcılar Eğitim Ve Araştırma Hastanesi, İç Hastalıkları Kliniği*

Giriş: Waldenström makroglobulinemisi, IgM monoklonalitesi gösteren B lenfoproliferatif hastalıklar grubunda bulunan bir malignitedir ve farklı klinik belirtilerle ortaya çıkabilir.

Olgu: 52 yaşında erkek hasta, kilo kaybı ve nefes darlığı yakınmalarıyla kliniğimize başvurdu. Bilgisayarlı tomografi ile yapılan görüntülemelerinde; batında geniş yer kaplayan malign görünümlü bir kitle tespit edilirken, toraks görüntülerinde, bilateral plevral yapraklar arasında 130 mm'ye varan serbest sıvı saptandı. Abdominal kitle ve kemik iliğinden alınan biyopsilerinin, plazmoid farklılaşma gösteren B hücre neoplazisi ve Waldenström kliniği ile birlikte değerlendirildiğinde lenfoplazmositik lenfoma ile uyumlu olduğu bildirildi. İlk kürde CHOP rejimi (Siklofosfamid -Adriamisin-Vinkristin -Prednizolon) tercih edildi. İkinci siklustan sonra yapılan PET-BT görüntülemesi, hastanın tümör boyutunun stabil olduğunu gösterdi; ancak metabolik kısmi gerileme mevcuttu. Dirençli siloto-raks kliniği nedeniyle BDR rejimi (Bortezomib-Deksametazon-Rituksimab)

planlandı. 2. seri bu tedavi ile dramatik klinik yanıt elde edildi ve ilk tedavi sonrası şilotoraks tamamen geriledi.

Tartışma ve Sonuç: Şilotoraks, plevra yaprakları arasında şilöz materyalin birikimi ile görülen nadir bir klinik tablodur. Travmatik ve travmatik olmayan nedenleri vardır. Travmatik olmayan nedenleri en sık malignitelerin oluşturduğunu görmekteyiz. İki ayrı nadir antite olarak, şilotoraks ve Waldenström makroglobulinemisi'nin görülmesi oldukça ilgi çekicidir. Standart tedavi rejimleri değiştiği gibi, alınan yanıtların da farklı olduğu gözlenmektedir. Olgumuzda birinci basamak tedaviye direnç gözlenmiş olup, bortezomib ve rituksimab bazlı tedaviden ise dramatik yanıt alındı.

Anahtar kelimeler: Şilotoraks, Waldenström Makroglobulinemisi, Bortezomib

Kaynaklar

1.Chylothorax: Current Therapeutic Options. Schild HH(1), Pieper C(1. Zentralbl Chir. 2019 Sep;144(S 01):S24-S30. doi: 10.1055/a-0831-2649.

2.Waldenström macroglobulinemia: 2019 update on diagnosis, risk stratification, and management. Gertz MA, Am J Hematol. 2019 Feb;94(2):266-276. doi: 10.1002/ajh.25292.

3. Otoupalova e, et al. BMJ Case Rep 2017. doi:10.1136/bcr-2017-220750.

4. Chylothorax: aetiology, diagnosis and therapeutic options. McGrath EE, Blades Z, Anderson PB. Respir Med. 2010 Jan;104(1):1-8. doi: 10.1016/j.rmed.2009.08.010.

5. Rodriguez Botero N, Zerrate Misas A, Galvez Cardenas K, et al. Chylothorax as an Initial Manifestation of Waldenström macroglobulinemia. Cureus 12(4): e7566. doi:10.7759/cureus.7566.

6. Waldenström's macroglobulinaemia: ESMO Clinical Practice Guidelines for diagnosis, treatment and follow-up. Kastritis E, Leblond V, Dimopoulos MA, Kimby E, Staber P, Kersten MJ, Tedeschi A, Buske C; ESMO Guidelines Committee. Ann Oncol. 2018 Oct 1;29(Suppl 4):iv41-iv50. doi: 10.1093/annonc/mdy146.

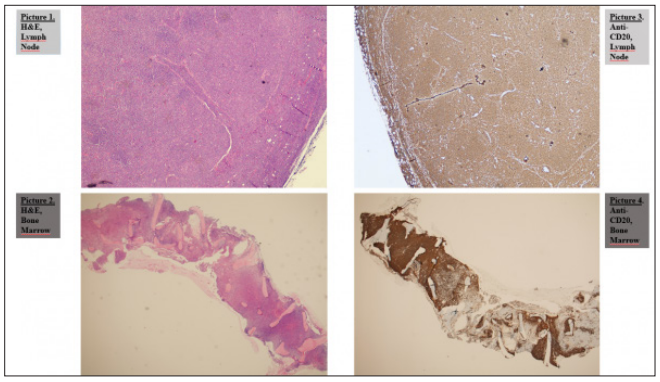

Resim 1. Tanı Anı Lenf Nodu ve Kemik İliği Biopsi Örnekleri: Hematoksilen-Eozin ve CD-20 Boyaları



Resim 2. Tanı Anı Plevral Mayii Aspiratı

■ Myeloproliferatif Neoplaziler ve Kronik Myelositer Lösemi

P-119 Referans Numarası: 39

MİYELOFİBROZDA TANI ANI FERRİTİN VE KEMİK İLİĞİ FİBROZİSİ- SPLENOMEGALİ İLİŞKİSİ

Osman Yokuş, İstemi Serin

Sağlık Bilimleri Üniversitesi, İstanbul Eğitim Ve Araştırma Hastanesi, Hematoloji Kliniği

Giriş: Myelofibroz (MF), kemik iliği fibrozis derecesi ile ektramedüller hematopoez ve dalak boyutunun doğru orantılı artış gösterdiği bir hastalıktır. Beraberinde artan sitokin ve enflamasyonla ilişkili olarak anemi derinleşir ve serum ferritin seviyelerinde artış beklenir. Literatürde MF'li olgularda, ferritin ile dalak boyutu ve fibrozis ilişkisini gösteren çalışma bulunmamaktadır. Çalışmamızda serum ferritin seviyesi ile dalak boyutu ve kemik ilik fibrozis derecesi arasındaki ilişki incelendi. Materyal ve

Metod: Çalışma, hematoloji polikliniğinde, 2012-2020 yılları arasında MF tanısıyla takipli 46 MF tanılı olgu üzerinde retrospektif olarak gerçekleştirildi. MF 3 ayrı alt gruba ayrıldı: Primer myelofibroz, sekonder myelofibroz ve myelodsplastik sendrom birlikteliği gösteren miyeloproliferatif hastalık (MDS/MPN) grupları. Ayrıca son bir yılda demir bağlayıcı tedavi ve JAK inhibitörünü en az 3 ay kullanan olguların alt analizi yapıldı. Yine son 1 yılda 10 ünite ve üzeri eritrosit transfüzyonu alanlar ayrıca incelendi. Demir depolarını veya dalak boyutunu etkileyen komorbiditeleri olan hastalar çalışma dışı bırakıldı. Sonuçlar: MF olguların %28.3 ü PMF, %56.5 i SMF ve %15.2'si MDS/MPN idi. Tüm olgularda ve alt grup analizinde dalak boyutu ile serum ferritin arasında ilişki saptanmadı ($p>0.05$). Transfüzyon almayan olgularda,ferritin ve dalak boyutu arasında anlamlı ilişki saptanmadı ($p>0.05$). 60 yaş ve üzeri grupta ise kemik iliği fibrozu ile dalak boyutu ve serum ferritin değeri arasında anlamlı istatistiki ilişki vardı ($p<0.05$).

Tartışma ve Sonuç: Hematopoezin bozulması ve ilerleyen splenomegali, artan transfüzyon ihtiyacıyla ilişkili demir depolarında artışa neden olmaktadır. Bu da demir ilişkili organ toksisitesi ve kemik iliği hematopoezinin bozulmasına yol açarak morbiditede artışa neden olmaktadır. Genel populasyonda dalak boyutu ve ferritin düzeyi arasında anlamlı istatistiksel düzeyde farklılık gösterilmese de; 60 yaş üzeri grupta fibrozis ile ferritin arasında bir ilişkinin ortaya konulduğunu görmekteyiz. Hem dalak boyutu ile serum ferritin düzeyi ilişkisini irdeleme, hem de sonuçları açısından literatürde bir ilktir.

Anahtar kelimeler: Miyelofibroz, Ferritin, Fibrozis, Splenomegali, Prognoz

Kaynaklar

1. Pardanani A1, Finke C, Abdelrahman RA, et al. Associations and prognostic interactions between circulating levels of hepcidin, ferritin and inflammatory cytokines in primary myelofibrosis. Am J Hematol. 2013 Apr;88(4):312-6.

2. A Orazi 1, U Germing. The Myelodysplastic/Myeloproliferative Neoplasms: Myeloproliferative Diseases With Dysplastic Features. Leukemia. 2008 Jul;22(7):1308-19.

3. Barosi G, Mesa RA, Thiele J, et al. Proposed criteria for the diagnosis of post-polycythemia vera and post-essential thrombocythemia myelofibrosis: a consensus statement from the International Working Group for Myelofibrosis Research and Treatment [letter]. Leukemia. 2008;22(2):437–438.

4. Isidori A1, Borin L2, Elli E3,et al. Iron toxicity - Its effect on the bone marrow. Blood Rev. 2018 Nov;32(6):473-479.

5. Naymagon L1, Mascarenhas J1. Myelofibrosis-Related Anemia: Current and Emerging Therapeutic Strategies. Hemasphere. 2017 Dec 20;1(1):e1.

6. Willandt B1, Langendonk JG2, Biermann K3, et al. Liver Fibrosis Associated with Iron Accumulation Due to Long-Term Heme-Arginate Treatment in Acute Intermittent Porphyria: A Case Series. JIMD Rep. 2016;25:77-81.

Tablo 1.

			Dalak	*Boyutu (mm)*	*Serum Ferritin*	*Seviyesi (ng/ml)*
		n	*Min-Max(Ortanca)*	*Ortalama ±s.s.*	*Min-Max(Ortanca)*	*Ortalama ±s.s.*
Yaş Grubu <60		15				
Fibrozis	Grade 1	7	140-200 (176)	172.29±19.79	17-82 (32)	37.43±20.92
	Grade 2	5	155-210 (165)	174.00±22.19	21-42 (26)	29.40±9.21
	Grade 3	3	150-220 (180)	183.33±35.12	16-607 (125)	249.33±314.51
		p	0.909		0.619	
Yaş Grubu ≥60		31				
Fibrozis	Grade 1	9	132-190 (156)	159.67±20.86	16-820 (103)	201.11±268.96
	Grade 2	14	148-250 (165.5)	175.57±27.44	37-1500 (321.5)	588.79±548.15
	Grade 3	18	172-247 (204)	205.88±25.69	85-1500 (676)	821.00±596.31
		p	0.006		0.016	

Multipl Myelom ve Plazma Hücre Hastalıkları

P-120 Referans Numarası: 40

60 YAŞ ALTI MULTİPL MİYELOM HASTALARINDA ALT GRUP ANALİZİ: TEK MERKEZ VERİLERİ

İstemi Serin, Mehmet Hilmi Doğu

Sağlık Bilimleri Üniversitesi, İstanbul Eğitim Ve Araştırma Hastanesi, Hematoloji Kliniği

Giriş: Multipl miyelom (MM), hematolojik malignitelerin yaklaşık %10'unu oluşturan; monoklonal immunglobulin artışına eşlik eden serbest hafif zincir salınımına neden olan anormal proliferasyon gösteren, malign plazma hücrelerinin oluşturduğu bir hastalıktır. Çalışmamızda, tanı anında 60 yaş altında olan genç miyelom olgularımızın verilerini, retrospektif olarak ortaya koymayı ve kötü prognoza sahip olduğu bilinen hafif zincir hastalığı ile diğer miyelom alt tiplerini karşılaştırmayı amaçladık.

Materyal ve Metod: Ocak 2010 ile Ocak 2020 arasında 60 yaşın altında tanı alarak tedavi edilen elli beş (55) multipl miyelom hastası retrospektif olarak incelendi. Demografik veriler, laboratuvar parametreleri, tedavi alt tipleri, multipl miyelom alt tipleri, CRAB bulguları (hiperkalsemi, böbrek yetmezliği, anemi ve litik kemik lezyonlarının varlığı), tedavi ve birinci basamak tedaviye yanıtları analiz edildi. Hastalar hafif zincir ve diğer miyelom alt grupları olarak iki gruba ayrıldı ve istatistiksel olarak aynı başlangıç parametreleri açısından karşılaştırıldı. Sonuçlar: 17'si kadın (%30.9) ve 38'i erkek (%69.1) idi. Ortanca yaş 54 bulundu (aralık: 34-59). Medyan takip süresi 30 aydı (aralık: 3-108). MM alt tipleri incelendiğinde; IgG / Kappa 13 (%23.6), kappa hafif zincir 10 (%18.2), lambda hafif zincir 10 (%18.2), IgG / Lambda 9 (%16.4), IgA / Lambda 8 (%14.5) ve IgA / Kappa 5 (%9.1) idi. Hafif zincir ve diğer miyelom alt grupları istatistiksel olarak karşılaştırıldı. İki grup arasında albümin ve kalsiyum değerleri dışında anlamlı bir farklılık saptanmadı. Diğer miyelom alt tipi grubunda, albümin ve kalsiyum değerleri hafif zincir grubuna göre anlamlı olarak düşüktü ($p < 0.05$).

Tartışma ve Sonuç: Çalışmamızda 60 yaşın altındaki miyelom dağılımının, genel miyelom popülasyonu ile aynı olmadığı görülmüş olup; litik lezyon, böbrek yetmezliği ve amiloidoz ile daha çok birliktelik gösteren hafif zincir hastalığı daha fazla görülmüştür. Ayrıca miyelom için bağımsız bir prognositik gösterge olarak görülen albümin, diğer miyelom alt grubunda, hafif zincir grubuna göre anlamlı olarak azalmıştı. Bu bulgular 60 yaş altı miyelom vakalarında ilk kez ortaya konulmaktadır.

Anahtar kelimeler: Multipl Miyelom, Genç Hasta, Prognoz

Kaynaklar

1.Rajkumar SV, Dimopoulos MA, Palumbo A, Blade J, Merlini G, Mateos MV et al. International Myeloma Working Group updated criteria for the diagnosis of multiple myeloma. Lancet Oncol. 2014 Nov;15(12):e538-48. doi: 10.1016/S1470-2045(14)70442-5.

2.Siegel RL, Miller KD, Jemal A. Cancer statistics, 2019. CA Cancer J Clin. 2019 Jan;69(1):7-34. doi: 10.3322/caac.21551.

3.Palumbo A, Anderson K. Multiple myeloma. N Engl J Med. 2011;364(11):1046-1060. doi:10.1056/NEJMra1011442.

4.Kazandjian D. Multiple myeloma epidemiology and survival: A unique malignancy. Semin Oncol. 2016 Dec;43(6):676-681. doi: 10.1053/j.seminoncol.2016.11.004.

5.Zhang JJ, Sun WJ, Huang ZX, Chen SL, Zhong YP, Hu Y, An N, Shen M, Li X. Light chain multiple myeloma, clinic features, responses to therapy and survival in a long-term study. World J Surg Oncol. 2014 Jul 28;12:234. doi 10.1186/1477-7819-12-234.

6.Kyle RA, Rajkumar SV. Multiple myeloma. N Engl J Med. 2004 Oct 28;351(18):1860-73. doi: 10.1056/NEJMra041875. Erratum in: N Engl J Med. 2005 Mar 17;352(11):1163.

7.Mollee P, Tate J. Monitoring of light chain myeloma - time for a change. Br J Haematol. 2017 Jul;178(2):177-178. doi: 10.1111/bjh.14752. Epub 2017 Jun 9.

Tablo1. İstatistiksel Analiz 1. Kısım

		Hafif Zincir Subgrubu				Diğer Subgrubu				P	
		Ortalama.±s.s. /n-%			Medyan	Ortalama.±s.s. /n-%			Medyan		
Yaş		53.5	±	5.5	55.0	51.4	±	6.5	54.0	0.232	m
Cinsiyet	Kadın	8		40 %		9		25.7 %			
	Erkek	12		60 %		26		74.3 %		0.270	x^2
Albumin (gr/L)		4.0	±	0.8	4.2	3.5	±	0.7	3.4	0.019	t
Laktate Dehidrogenaz (LDH) (U/L)		200.3	±	54.5	195.5	197.8	±	74.3	188.0	0.898	t
Beta 2 Mikroglobulin (mg/L)		4.7	±	4.2	2.6	6.3	±	8.2	3.85	0.164	m
Kreatinine (mg/dl)		1.6	±	1.3	1.1	1.2	±	0.9	0.89	0.426	m
Hemoglobin (gr/L)		11.4	±	2.2	11.6	10.8	±	2.3	11.1	0.375	t
Kalsiyum (mg/dL)		10.2	±	2.0	9.9	9.3	±	0.7	9.2	0.043	m
Düzeltilmiş Kalsiyum (mg/dL)		9.8	±	1.9	9.3	9.4	±	0.8	9.2	0.793	m
1. Sıra Tedavi Kür Sayısı		3.0	±	1.3	3.0	2.8	±	1.4	2.0	0.530	m
Litik Lezyon Varlığı	(-)	2		10.0 %		10		28.6 %			
	(+)	18		90.0 %		25		71.4 %		0.109	x^2
PET/CT	(-)	5		25.0 %		12		34.3%			
	(+)	15		75.0 %		23		65.7 %		0.473	x^2

Tablo 2. İstatistiksel Analiz 2. Kısım

ISS	I	6		30.0 %	9		25.7 %		
	II	14		70.0 %	25		71.4 %		x^2
	III	0		0.0 %	1		2.9 %	0.977	
R-ISS	I	6		30.0 %	8		22.9 %		
	II	14		70.0 %	26		74.2 %		x^2
	III	0		0.0 %	1		2.9 %	0.792	
Renal Yetersizlik	(-)	12		60.0 %	27		77.1 %		
	(+)	8		40.0 %	8		29.9 %	0.178	x^2
Anemi	(-)	13		65.0 %	21		60.0 %		
	(+)	7		35.0 %	14		40.0 %	0.714	x^2
Hiperkalsemi	(-)	17		85.0 %	33		94.3 %		
	(+)	3		15.0 %	2		5.7 %	0.342	x^2
1. Sıra Tedavi	VAD	9		45.0 %	27		77.1 %		
	VCD	11		55.0 %	8		22.9 %	0.016	x^2
Kök Hücre Nakli	(-)	4		20.0 %	6		17.1 %		
	(+)	16		80.0 %	29		82.9 %	0.899	x^2
İzlem Süresi (Ay)		41.4	±	27.9	38.5	33.4	±	27.6	28.0	0.308	t
Exitus	(-)	17		85.0 %	23		65.6 %		
	(+)	3		15.0 %	12		34.4%	0.122	x^2

Kronik Lenfositer Lösemi ve Kronik Lenfoproliferatif Hastalıklar

P-121 Referans Numarası: 43

KRONİK LENFOSİTİK LÖSEMİDE LENFOSİT MONOSİT ORANININ PROGNOSİTİK ROLÜ

Osman Yokuş, İstemi Serin

Sağlık Bilimleri Üniversitesi, İstanbul Eğitim Ve Araştırma Hastanesi, Hematoloji Kliniği

Giriş: Kronik Lenfositik Lösemi (KLL), ileri yaşlarda ortaya çıkan, değişken klinik özelliklere sahip bir B-lenfoproliferatif hastalıktır. KLL'de risk durumunun ve prognozun optimal tespiti için son yıllarda daha kolay ve daha hızlı uygulanabilir parametrelerin geliştirilmesi hedeflenmektedir. Çalışmamızın temel amacı, daha önce çeşitli solid organ tümörlerinde ve bazı hematolojik malignitelerde prognostik bir faktör olduğu gösterilen lenfosit / monosit oranı (LMO) ile KLL arasındaki ilişkiyi belirlemektir. Materyal ve Metod: 2005-2019 yılları arasında takip edilen 173 hasta retrospektif olarak incelendi. Tanı yaşı, cinsiyet, laboratuvar, mutlak lenfosit ve monosit sayısı, LMO, genel sağkalım (GS), tedavi ve yanıtlar, rekürrens, sitogenetik alt tip ve mortalite oranları incelendi.

Sonuçlar: Ortanca LMO 26.7 idi ve cut-off 26 olarak kabul edildi. LMO ve Rai evresi arasında anlamlı istatistiksel ilişki bulundu. LMO, tedavi endikasyonu olan veya ölen hastalarda anlamlı olarak daha yüksekti. Tartışma ve Sonuç: Çalışmamızda KLL'de; ileri evrelerde, nüks veya tedavi endikasyonu bulunması durumunda LMO'nun 26'nın üzerinde olduğu gösterilmiştir. LMO'nun artmasıyla, sağkalım ve hastalıksız sürenin azaldığı gösterilmiştir.

Anahtar kelimeler: KLL, Lenfosit/Monosit Oranı, Prognoz, Sağkalım

Kaynaklar

1. Campo E, Swerdlow SH, Harris NL, et al. The 2008 WHO classification of lymphoid neoplasms and beyond: evolving concepts and practical applications. Blood. 2011 May 12;117(19):5019–32.

2. Redaelli A, Laskin BL, Stephens JM, et al. The clinical and epidemiological burden of chronic lymphocytic leukaemia. Eur J Cancer Care (Engl). 2004 Jul;13(3):279–87.

3. SEER Cancer Stat Facts: Chronic Lymphocytic Leukemia. National Cancer Institute. Bethesda, MD
4. Pamuk ON, Pamuk GE, Soysal T, Ongören S, et al. Chronic lymphocytic leukemia in Turkey: experience of a single center in Istanbul. South Med J. 2004 Mar;97(3):240–5.
5. Parikh SA, Leis JF, Chaffee KG, Call TG, Hanson CA, Ding W, et al. Hypogammaglobulinemia in newly diagnosed chronic lymphocytic leukemia: Natural history, clinical correlates, and outcomes. Cancer. 2015 Sep 1;121(17):2883–91.
6. Tsai H-T, Caporaso NE, Kyle RA, Katzmann JA, Dispenzieri A, Hayes RB, et al. Evidence of serum immunoglobulin abnormalities up to 9.8 years before diagnosis of chronic lymphocytic leukemia: a prospective study. Blood. 2009 Dec 3;114(24):4928–32.

Tablo 1. İstatistiksel Analiz 1.

		Yaş	WBC	Lenfosit	Monosit	RAI Evre
LMR	r	0.030	0.474	0.525	-0.438	0.312
	p	0.694	*0.000*	*0.000*	*0.000*	*0.000*

Spearman Correlation

		LMO			P
		Min - Max	Medyan	Ortalama .±Ss.	
RAI	0	4.9 - 950.0	22.6	48.3 ± 141.3	*0,000* [K]
	I	0.7 - 734.0	15.9	63.3 ± 125.3	
	II	1.4 - 567.9	29.7	62.2 ± 101.6	
	III	5.4 - 2464.5	32.7	325.8 ± 707.3	
	IV	10.9 - 1519.3	73.1	264.3 ± 424.2	

[K] *Kruskal-wallis (Mann-whitney u test)*

Tablo 2. İstatistiksel Analiz 2.

		LMO			P
		Min - Max	Medyan	Ortalama .±Ss.	
Progresyon	(-)	0.7 - 2464.5	24.6	102.1 ± 321.4	*0.022* [m]
	(+)	1.4 - 2326.0	43.2	178.3 ± 403.3	
Son Durum	Sağ	0.7 - 2464.5	25.0	110.1 ± 320.8	*0.049* [m]
	Exitus	2.4 - 2326.0	57.4	183.2 ± 454.1	

[m] Mann-whitney u test

	Progresyonsuz Sağkalım	95% Güven Aralığı	p
LMO ≤ 26	107.2	81.6 - 132.8	0.110
LMO > 26	80.6	64.2 - 97.0	
Total	96.5	78.8 - 114.1	

Kaplan-Meier(Log-Rank)

Multipl Myelom ve Plazma Hücre Hastalıkları

P-122 Referans Numarası: 161

MULTİPL MİYELOMLU BİR HASTADA BORTEZOMİB VE SİKLOFOSFAMİD UYGULAMASINA BAĞLI GELİŞEN KONJESTİF KALP YETMEZLİĞİ

Ece Vural[1], Emine Akkaya[2], Fadime Nurcan Alhan[1], Unal Atas[1], Utku Iltar[1], Orhan Kemal Yücel[1], Ozan Salim[1], Levent Ündar[1]

[1]*Akdeniz Üniversitesi Tıp Fakültesi İç Hastalıkları Anabilim Dalı, Hematoloji Bilim Dalı*
[2]*Akdeniz Üniversitesi Tıp Fakültesi İç Hastalıkları Anabilim Dalı*

Giriş: Multipl miyelom (MM) genellikle ileri yaşlarda görülen bir plazma hücre hastalığıdır (1). Proteazom inhibitörleri (PI), immünmodülatör ilaçlar ve steroidler günümüzde tedavinin temel bileşenleri olmakla birlikte siklofosfamid (SF) çeşitli kombinasyonlar içerisinde yer alabilir. Her bir tedavi seçeneği çeşitli yan etkilere (YE) neden olabilir. PI ilişkili en sık görülen YE sırasıyla trombositopeni, halsizlik, periferal nöropati ve nötropenidir (2). SF ilişkili ise mukozit, kemik iliği depresyonu ve hemorajik sistit başlıca YE'dir. Bortezomib (BOR) ve SF ilişkili kardiyak YE nadirdir. Yazıda BOR ve SF içeren induksiyon rejiminin uygulanmasından kısa bir süre sonra kalp yetmezliği gelişmiş bir olguyu sunduk.

Olgu Sunumu: Bilinen sistemik bir hastalığı olmayan 62 yaşındaki erkek hasta kilo kaybı ve bel ağrısı şikayetleri ile başvurdu. Tetkiklerinde hiperkalsemi ve sedimentasyon yüksekliği dikkat çekmekteydi. İleri tetkikleri sonrasında IgG lambda semptomatik (düzeltilmiş kalsiyum: 12,57 mg/dl (8,7-10,4), kreatinin: 1,62 mg/dl (GFR: 44,82 ml/dk/1,73 m2), hemoglobin: 9,8 g/dl (12-16), pozitron emisyon tomografisinde litik lezyonlar) MM tanısı aldı. BOR (1,3 mg/m^2/*hafta*), SF (500 mg/*hafta*) ve deksametazon (DM) (40 mg/*hafta*) içeren indüksiyon rejiminin ilk dozunun uygulanmasını takiben *günler içerisinde* hastada nefes darlığı ve periferal ödem gelişti. Elektrokardiyografide ventriküler ekstrasistoller ve sol ventrikül hipertrofisi bulguları mevcuttu. Yapılan transtorasik ekogardiyografide (TTE) sol ventrikül global hipokinetik izlendi ve ejeksiyon fraksiyonu (EF) %36 idi. Hastaya bir ay önce sağlık taraması için yapılmış TTE'de ise EF normaldi. Mevcut bulgularla ayırıcı tanıda koroner arter hastalığı, viral miyokardit, ilaç ilişkili kardiyomiyopati (KMP) gibi nedenler ele alınarak ileri tetkik edildi. Troponinin ve BNP (brain natriüretik peptid)'nin normal olması ve TTE'nin de desteklemesiyle mevcut kardiyolojik olay ilaç ilişkili olarak değerlendirildi. Hem BOR hem de SF bu tablodan sorumlu olabilecek ajanlar olduğu için tedaviye lenalidomid (LEN) (25 mg/gün) ve DM (40 mg/hafta) ile devam edildi. Birinci ay TTE kontrolünde EF'nun %58'e yükseldiği görüldü. Takipte görülen bu dramatik iyileşme ile birlikte tablodan ilaçlar sorumlu tutuldu. İki siklus LEN ve DM tedavisi ile kısmi yanıt elde edilen ve otolog hemopoetik kök hücre nakli planlanmış olan hastanın tedavi ö süreci devam etmektedir.

Tartışma: İleri yaş, kemik ağrılarına bağlı sedanter yaşam ve kullanılan ilaçlar ilişkili YE nedeniyle MM hastalarında kardiyak olay sıklığı artmaktadır. Bu nedenle tedavi öncesi kardiyak değerlendirme seçilecek ajanların belirlenmesinde ve kardiyak toksisitenin takibinde değerlidir.

BOR ve SF ilişkili kardiyak YE literatürde bildirilmiştir. Farelerle yapılan çalışmalar BOR'in miyokard hücrelerinde protein yıkımını indükleyerek dilate KMP'ye neden olduğunu düşündürmüştür (3). Yirmi beş çalışmanın derlendiği bir meta-analizde MM, lenfoma, waldenstrom makroglobulinemisi ve çeşitli solid kanser olgularında tek başına ya da kombinasyon rejimleri içerisinde BOR uygulamasına bağlı aritmilerden kardiyak arreste uzanan çeşitlilikte YE bildirilmiştir (4). Çalışmaların birçoğunda BOR uygulamasından itibaren geçen ortalama süre belirtilmemiş olup belirtilenlerde 84 gün ile 7,5 ay arasında değişmektedir. Olguda YE ilk dozun uygulanmasından sonra günler içinde gelişmiş ve ilaçların kesilmesinin ardından birinci ayda normale dönmüştür.

SF'ebağlı bildirilen kardiyak YE'in ise uygulanan topam doz ilişkili olduğu bildirilmiştir. Goldberg ve ark. 1,5 g/m^2 ve üzerinde uygulanan toplam SF dozu ile artmış kardiyak riski ilişkili bulmuştur (5). Olgumuzda ise uygulanmış toplam doz 500 mg dır.

Sonuç: BOR ve SF gibi ajanlarla kardiyak toksisite sık olmamakla birlikte ciddi derecede KMP ve kalp yetmezliği gelişimine neden olabilirler. Bu nedenle bu ajanlarla tedavi öncesinde ve tedavi sürecinde kardiyak parametrelerin takibi göz ardı edilmemelidir.

Anahtar kelimeler: bortezomib, siklofosfamid, kalp yetmezliği, multipl miyelom

Kaynaklar

1. Kyle RA, Gertz MA, Witzig TE, et al. Review of 1027 patients with newly diagnosed multiple myeloma. Mayo Clin Proc 2003; 78:21.
2. Jagannath S, Barlogie B, Berenson J, Siegel D, Irwin D, Richardson PG, Niesvizky R. et al. A phase 2 study of two doses of bortezomib in relapsed or refractory myeloma. Br J Haematol. 2004;127(2):165–172. doi: 10.1111/j.1365-2141.2004.05188.
3. Tsukamoto O, Minamino T, Okada K, Shintani Y, Takashima S, Kato H, Liao Y. et al. Depression of proteasome activities during the progression of cardiac dysfunction in pressure-overloaded heart of mice. Biochem Biophys Res Commun. 2006;340(4):1125–1133. doi: 10.1016/j.bbrc.2005.12.120.
4. Xiao, Y., Yin, J., Wei, J., & Shang, Z. (2014). Incidence and risk of cardiotoxicity associated with bortezomib in the treatment of cancer: a systematic review and meta-analysis. PLoS One, 9(1), e87671.
5. Goldberg MA, Antin JH, Guinan EC, Rappeport JM. Cyclophosphamide cardiotoxicity: an analysis of dosing as a risk factor. Blood. 1986;68:1114-1118.

■ Koagülasyon ve Fibrinoliz Bozuklukları

P-123 Referans Numarası: 45

POSTTRAVMATİK CİLT ALTI KANAMA İLE BAŞVURAN FAKTÖR XIII EKSİKLİĞİ OLGUSU

Merih Reis Aras[1], Mesut Tığlıoğlu[1], Buğra Sağlam[1], Pınar Akyol[1], Ümit Yavuz Malkan[1], Çağrı Alan[2], Murat Albayrak[1]

[1]Sağlık Bilimleri Üniversitesi Ankara Dışkapı Yıldırım Beyazıt Eğitim Ve Araştırma Hastanesi, Hematoloji Bölümü, Ankara, Türkiye

[2]Sağlık Bilimleri Üniversitesi Ankara Dışkapı Yıldırım Beyazıt Eğitim Ve Araştırma Hastanesi, İç Hastalıkları Bölümü, Ankara, Türkiye

Giriş: Faktör XIII eksikliği; hayatı tehdit edici kanamaya yol açabilen, heterojen mutasyonlardan kaynaklanan nadir bir kalıtsal kanama bozukluğudur. Kalıtsal faktör XIII eksikliği otozomal resesif aktarılır ve insidansı yaklaşık 1-3/1000000'dür.

Kanamanın şekli, kafa içi kanama gibi hayatı tehdit edici kanamadan cilt kanamasına kadar geniş bir spektrumda görülebilir. Göbek kordonu kanaması ve yumuşak doku hematomu, faktör XIII eksikliğinin en yaygın ve sıklıkla ilk belirtisidir (1). Kalıtsal FXIII eksikliğinde ömür boyu kanama diyatezi görülebilir Özellikle cilt altı kanaması (%57), gecikmiş göbek kordon kanaması (%56), kas hematomu (%49), ameliyat sonrası kanama (%40), intraserebral kanama (%34) ve tekrarlayan abortus görülebilir. Travma veya cerrahi sonrası kanama (12-36 saat) faktör XIII eksikliğinde patognomoniktir (2).

Faktör XIII eksikliği tanısı, nadir bir eksiklik olması nedeniyle zordur. Çünkü protrombin zamanı (PT), aktive parsiyel tromboplastin zamanı (aPTT), trombin zamanı (TT), trombosit sayısı veya kanama zamanı dahil standart pıhtılaşma tarama testleri normaldir; bu nedenle spesifik faktör XIII tahlilleri gereklidir. Tüm bu nedenlerden ötürü faktör XIII eksikliği en az tanı konulan, nadir kanama bozukluklarından biri olmaya devam etmektedir (1).

Kalıtsal defekti olan hastaların çoğu faktör XIII aktivitesi göstermez. Plazma, trombositler ve monositlerde bir subunit proteini eksiktir. Moleküler düzeyde, kusur büyük bir gen rearanjmanı veya delesyonu değil, büyük olasılıkla her ailede farklı olabilen tek nokta mutasyonudur (3).

Hastalığın diğer bir formu olan kazanılmış faktör XIII eksikliği; Henoch-Schönlein purpurası, çeşitli kolit formları, eroziv gastrit ve bazı lösemi formları gibi çeşitli hastalıklarda tanımlanmıştır. Bu durumlarda görülen kanama, yüksek dozlarda faktör XIII konsantresi ile kontrol altına alınabilmektedir (3).

Olgu: Otuz dört yaşında erkek hasta, sağ kolunu kapıya çarpma sonrası gelişen şişlik nedeniyle acil servise başvurdu. Faktör 13 eksikliği öyküsü olduğunu belirten hastanın fizik muayenesinde ve direk grafide fraktür veya fissür hattı izlenmedi. Cilt ve cilt altı kanama izlendi (Resim-1). Hasta anamnezde travma sonrası cilt-cilt altı kanama ve hematom öyküsü olduğunu belirtti. Hastane kayıtlarında son 5 yılda 2 kez posttravmatik kas içi hematomu olduğu görüldü (en büyüğü75x25x40 mm). Hastanın tedavilerinde faktör XIII konsantresi ihtiyacı olmadığı, taze donmuş plazma replasmanı ile bulgularda gerileme olduğu öğrenildi.

Acil servise başvurusunda laboratuvar tetkiklerinde lökosit değeri 12370/µl, nötrofil 6720 /µl, hemoglobin 16.7 g/dl, trombosit 315000, PT: 9.12 sn, aPTT 23.2 sn, INR 1.02 saptandı. Hastaya 15 ml/kg dozundan taze donmuş plazma replase edildi. Ek sistemik sıkıntı yaşanmayan hasta poliklinik kontrolü önerilerek taburcu edildi.

Sonuç: Kalıtımsal faktör XIII eksikliği otozomal resesif aktarılan, ciddi seyirli olabilen bir kanama bozukluğudur (4). Diğer kalıtımsal hemostatik protein eksikliklerinden farklı olarak, faktör XIII eksikliğinde pıhtılaşma testleri ve trombosit fonksiyon testleri normaldir. Bu nedenle spesifik faktör XIII tahlilleri yapılmalı, faktör XIII düzeyine bakılmalıdır. Tedavinin temeli eksik faktörün plazma, kriyopresipitat ve FXIII konsantreleri ile yerine konmasıdır (2). Bununla birlikte, faktör XIII düzeylerinde ciddi azalmanın olduğu durumlarda faktör XIII konsantresi ile profilaksi stratejileri, kanama olaylarını en aza indirmek için uygulanabilir (5). Travma sonrası tekrarlayan gecikmiş kanaması olan vakalarda pıhtılaşma profili normal ise faktör XIII eksikliği göz önünde bulundurulmalıdır (2).

Anahtar kelimeler: faktör xiii eksikliği, kanama

Kaynaklar

1. Karimi M, Peyvandi F, Naderi M, Shapiro A. Factor XIII deficiency diagnosis: challenges and tools. International journal of laboratory hematology. 2018;40(1):3-11.
2. Bertamino M, Banov L, Molinari AC. Diagnosis and management of severe congenital factor XIII deficiency in the emergency department: Lessons from a "model" family. Blood Transfusion. 2015;13(2):324.
3. Board P, Lososky M, Miloszewski K. Factor XIII: inherited and acquired deficiency. Blood reviews. 1993;7(4):229-42.
4. Inbal A, Oldenburg J, Carcao M, Rosholm A, Tehranchi R, Nugent D. Recombinant factor XIII: a safe and novel treatment for congenital factor XIII deficiency. Blood, The Journal of the American Society of Hematology. 2012;119(22):5111-7.
5. Mangla A, Hamad H, Kumar A. Factor XIII Deficiency. StatPearls [Internet]: StatPearls Publishing; 2020.

Resim 1. Travma sonrası sağ dirsek ve çevresinde oluşan cilt-cilt altı kanaması

■ Kronik Lenfositer Lösemi ve Kronik Lenfoproliferatif Hastalıklar

P-124 Referans Numarası: 46

NADİR BİR T HÜCRE MALİGNİTE OLGUSU; T PROLENFOSİTİK LÖSEMİ

Merih Reis Aras[1], Murat Albayrak[1], Pınar Akyol[1], Mesut Tığlıoğlu[1], Fatma Yılmaz[1], Abdülkerim Yıldız[2], Senem Maral[1]

[1]Sağlık Bilimleri Üniversitesi Ankara Dışkapı Yıldırım Beyazıt Eğitim Ve Araştırma Hastanesi, Hematoloji Bölümü, Ankara, Türkiye

[2]Sağlık Bakanlığı Hitit Üniversitesi Erol Olçok Eğitim Ve Araştırma Hastanesi, Hematoloji Bölümü, Çorum, Türkiye

Giriş: T prolenfositik lösemi nadir görülen, agresif bir posttimik malignitedir. Ayırd edici klinik, morfolojik ve sitogenetik özelliklere sahiptir (1). Olgun lenfosittik lösemilerin %2'sini oluşturur ve ortalama tanı yaşı 65'tir (2).

Genellikle agresif ve hızlı bir seyirle ortaya çıkar. Primer bulgular atipik lenfositozla seyreden belirgin lökositoz, hepatosplenomegali, lenfadenopati, cilt bulguları ve seröz effüzyondur (2). Hastaların çoğunda lökositoz (tipik olarak >100x10^9/L), splenomegali, hepatomegali ve yaygın lenfadenopati bulunur. Bununla birlikte, hastaların yaklaşık %20-30'u stabil veya yavaş seyirli hastalık ile ortaya çıkmaktadır (3). Akım sitometrik inceleme çoğu laboratuvarda standart yöntem olarak kullanılmakta ve olgun T hücreli lösemilerin tanısında önemli bir rol almaktadır (2). Tedavi yaklaşımındaki gelişmelere rağmen tedaviye yanıt ve prognoz kötüdür (2). Ortalama sağkalım süresi 7.5 aydır (1).

Olgu: Halsizlik nedeniyle tetkik edilen 66 yaşında erkek hastada lökositoz saptanması üzerine Eylül 2019'da periferik kandan gönderilen akım sitometrik inceleme sonucu "*T-ALL ile uyumlu*" olarak geldi. Sonucunu öğrenmeye gelmeyen ve hastane kayıtlarındaki telefonundan kendisine ulaşılamayan hasta, aralık 2019'da benzer şikayetler ile başvurusu sonrası servise yatırıldı. Kemik iliği aspirasyonundan gönderilen akım sitometrik incelemede "sCD3 %96, CD4+CD8 %95, CD 5 %97, CD4 %97, CD8 %96, CD 2 %97, CD 7 %92, CD 45 %100, TCR ab %98 pozitif " saptandı. Akım sitometrik inceleme sonucu "*Anormal T lenfosit popülasyonu saptanmış olup matür T ALL, T prolenfositik lösemi, T lenfoproliferatif hastalık ayrımı klinik, morfolojik ve patolojik olarak yapılmalı*" olarak raporlandı. Kemik iliği aspirasyonunda %90 oranında küçük, olgun, atipik lenfoid hücre infiltrasyonu izlendi. Kemik iliği biyopsi patolojisi matür T hücreli lenfoma/lösemi ile uyumlu (T prolenfositik lösemi lehine yorumlanabilir) olarak raporlandı.

Sol kulak arkası alınan cilt lezyonu biyopsi sonucu "matür ve immatür lenfoid hücre infiltrasyonu gösteren deri-deri altı dokusu" olarak geldi.

Tüm bu bulgular ile hastaya T prolenfositik lösemi tanısı konuldu. Tedavi olarak CVP (siklofosfamid, mesna, vincristin, metilprednizolon) tedavi protokolü ve sonrasında leukeran verilmesi planlandı. Birinci kür CVP sonrası lökosit sayısında artış olması ve oral klorambusil (leukeran) temin edilememesi nedeniyle tedavi protokolü rituksimab bendamustin (R+B) olarak değiştirildi. Rituksimab ve bendamustin (R+B) tedavisi haziran 2020'de 6 küre tamamlanan hasta halen remisyonda olarak takip ve tedavisi devam etmektedir.

Sonuç: T prolenfositik lösemi heterojen klinik seyirli, nadir görülen, olgun T hücreli neoplazmdır (3). Dünya Sağlık Örgütü 2016 sınıflamasında, küçük ve orta boylu T lenfositlerin proliferasyonu ile karakterize matür T hücreli neoplazm olarak tanımlanmıştır (4).

Belirgin lösemik prezentasyona sahip olgun T hücreli tümörlerden ayırd edilmesi gereken moleküler ve klinik olarak farklı bir hastalıktır. Ayırıcı tanısına giren hastalıklar Sezary sendromu, T large cell granüler lenfositik lösemi, adult T cell lenfositik lösemi ve diğer (nodal) matür T hücreli tümörler olarak sıralanabilir (3). Tanıyı doğrulamak için periferik yayma, immünfenotipik ve genetik özelliklerin değerlendirilmesi gereklidir. Ancak çoğu zaman periferik kan lenfositlerinin morfolojik ve immünfenotipik özellikleri kullanılarak tanı konulabilir (3). Genellikle konvansiyonel kemoterapi rejimlerine dirençlidir (1). Yeni tedavi stratejilerine acilen ihtiyaç vardır (4).

Biz bu vakayı; T prolenfositik löseminin nadir görülmesi, tanısal anlamda güçlük yaşanabilmesi nedeniyle ve de tedavideki deneyimimizi paylaşmak için sunduk.

Anahtar kelimeler: lenfositoz, lökositoz, T prolenfositik lösemi

Kaynaklar

1. Dearden CE, Matutes E, Cazin B, Tjønnfjord GE, Parreira A, Nomdedeu B, et al. High remission rate in T-cell prolymphocytic leukemia with CAMPATH-1H. Blood, The Journal of the American Society of Hematology 2001;98 (6):1721-6.
2. Chen X, Cherian S. Immunophenotypic characterization of T-cell prolymphocytic leukemia. American journal of clinical pathology. 2013;140(5):727-35.
3. Staber PB, Herling M, Bellido M, Jacobsen ED, Davids MS, Kadia TM, et al. Consensus criteria for diagnosis, staging, and treatment response assessment of T-cell prolymphocytic leukemia. Blood. 2019;134(14):1132-43.
4. Risitano AM. T-PLL: harmonizing criteria for research. Blood. 2019;134(14):1113-4.

Lenfomalar / Araştırmalar / Transplant Dışı Tedaviler/Biyolojisi

P-125 Referans Numarası: 47

NODÜLER LENFOSİT PREDOMİNANT HODGKİN LENFOMA VE METASTATİK KOLON ADENOKARSİNOM BİRLİKTELİĞİ; OLGU SUNUMU

Merih Reis Aras[1], Pınar Akyol[1], Buğra Sağlam[1], Mesut Tığlıoğlu[1], Ümit Yavuz Malkan[1], Abdülkerim Yıldız[2], Murat Albayrak[1]

[1]Sağlık Bilimleri Üniversitesi Ankara Dışkapı Yıldırım Beyazıt Eğitim Ve Araştırma Hastanesi, Hematoloji Bölümü, Ankara, Türkiye

[2]Sağlık Bakanlığı Hitit Üniversitesi Erol Olçok Eğitim Ve Araştırma Hastanesi, Hematoloji Bölümü, Çorum, Türkiye

Giriş: Kolorektal karsinom dünya çapında önemli bir morbidite ve mortalite nedenidir. Tüm kanserlerinde yaklaşık %10'unu oluşturur. Bununla birlikte, etkin tarama programlarının benimsenmesi nedeniyle son yıllarda kolon kanseri insidansı ve mortalitesi azalmaktadır (1).

Genetik predispozisyon, çevresel etmenler, kanser tedavisi veya immünolojik eksiklikler nedeniyle bir bireyde birden fazla kanser ortaya çıkabilir. Primer malignitesi kolon veya rektum olan hastalarda gelişen ikinci primer maligniteyi inceleyen bir dizi toplum bazlı çalışma mevcuttur. Bu çalışmaların sonucunda mide, ince bağırsak, kolon, rektum, böbrek, mesane, prostat, tiroid, meme, uterus, over, beyin ve safra kesesi kanseri görülme risklerinde önemli ölçüde artış olduğu görülmüştür (2).

Nodüler lenfosit predmoninant Hodgkin lenfoma, tüm Hodgkin lenfoma olgularının yaklaşık %5'ini oluşturur. Tedavisi Klasik tip Hodgkin lenfoma ile benzerdir (3). Burada nadir görülen bir birliktelik olarak; nodüler lenfosit predominant hodgkin lenfoma ve metastatik kolon adenokarsinom birlikteliği olan bir olguyu sunmak istedik.

Olgu: 2015 yılında sağ hemikolektomi operasyonu ile T3 N0 M0 kolon adenokarsinom tanısı alan hasta kemoterapi almamış. Takiplerinde akciğere metastazı saptanan hasta kemoterapi ve/veya radyoterapiyi kabul etmemiş. Ek hastalık olarak KOAH ve hipertansiyon öyküsü mevcuttu.

Aralık 2019'da supraklaviküler bölge lenf nodu eksizyonu patolojisi nodüler lenfosit predominant Hodgkin lenfoma (T hücrelerinden zengin diffüz varyant) olarak raporlanan hasta tıbbi onkoloji kliniğinden tarafımıza yönlendirildi. Hematoloji polikliniğine başvurusunda gerekli tetkikleri planlanan hasta 5 ay süre ile takiplerine gelmedi. Sonraki başvurusunda yapılan kemik iliği aspirasyon ve biyopsisinde lenfoma tutulumu izlenmedi. Haziran 2020'de çekilen PET-BT'de hastalık evresi 3E olarak değerlendirildi. PET-BT'de nazofarenks posterior duvarında ve mide distal kısmında artmış metabolik aktivite tutulumu (Suv-max değerleri sırası ile 6.5 ve 6,8) olması nedeniyle kulak burun boğaz ve gastroenterolojiye konsülte edildi. Konsültasyon sonuçları ile hastanın polikliniğimize başvurması ve sonrasında tedavisinin planlanması halen beklenmektedir.

Sonuç: Kolorektal karsinom, tüm dünyada en sık görülen kanserlerden birisidir. Erken teşhis, yakın takip, sitotoksik ve hedefe yönelik tedavi yöntemleri ile prognoz son 20 yılda önemli ölçüde iyileşmiştir. Kolorektal karsinomda yaşam süresi uzadıkça ikinci primer malignite önemli bir sorun haline gelmiştir (4).

Hemminki ve arkadaşlarının İsveç'te kolorektal karsinom sonrası görülen primer kanserleri araştırdığı çalışmasında, hastaların tanı sonrası takibe alındıkları ilk bir yılda lenfoma riskinin arttığı saptandı (5). Liang ve ark.nın Japonya'da 50 yaş altı hastalarda yaptığı çalışmada; kolorektal karsinom tanısı sonrasında görülen en sık primer kanserlerin ince barsak, kolon, kadın genital organları ve akciğer olduğu belirtildi. Bununla birlikte bu hastalarda lenfoma görülme riskinde anlamlı artış olduğu saptandı (4).

Tüm bunlara ek olarak Hodgkin lenfoma tanılı hastalarda kolorektal kanser gelişme riskinin olduğu da göz önünde bulundurulmalıdır (6). Biz burada nadir görülen bir birliktelik olarak; nodüler lenfosit predominant hodgkin lenfoma ve metastatik kolon adenokarsinom birlikteliği olan bir olguyu, literatüre de katkısı olacağı kanaatiyle sunmak istedik.

Anahtar kelimeler: hodgkin lenfoma, kolorektal karsinom, nodüler lenfosit predominant

Kaynaklar

1. Issa IA, Noureddine M. Colorectal cancer screening: An updated review of the available options. World journal of gastroenterology. 2017;23(28):5086.
2. Evans H, Møller H, Robinson D, Lewis C, Bell C, Hodgson S. The risk of subsequent primary cancers after colorectal cancer in southeast England. Gut. 2002;50(5):647-52.
3. Eichenauer DA, Engert A. Nodular lymphocyte-predominant Hodgkin lymphoma: a unique disease deserving unique management. Hematology. 2017;2017(1):324-8.
4. Liang Y-H, Shao Y-Y, Chen H-M, Lai C-L, Lin Z-Z, Kuo RN-C, et al. Young patients with colorectal cancer have increased risk of second primary cancers. Japanese journal of clinical oncology. 2015;45(11):1029-35.
5. Hemminki K, Li X, Dong C. Second primary cancers after sporadic and familial colorectal cancer. Cancer Epidemiology and Prevention Biomarkers. 2001;10(7):793-8.
6. Rigter LS, Spaander MC, Moons LM, Bisseling TM, Aleman BM, De Boer JP, et al. Colorectal cancer surveillance in Hodgkin lymphoma survivors at increased risk of therapy-related colorectal cancer: study design. BMC cancer. 2017;17(1):1-7.

Multipl Myelom ve Plazma Hücre Hastalıkları

P-126 Referans Numarası: 167

MYELOMATÖZ MENENJİT OLGU SUNUMU

Şeyma Canavar[1], Ali Çağatay Bozkına[1], Serkan Güven[2], Mehmet Ali Özcan[2]

[1]Dokuz Eylül Üniversitesi Hastanesi İç Hastalıkları Anabilim Dalı

[2]Dokuz Eylül Üniversitesi Hastanesi Hematoloji Bilim Dalı

Multipl myelom(MM) monoklonal immunglobulin artışı ile karakterize malign hematolojik bir hastalıktır. MM'de santral sinir sistemi tutulumu (%1) nadir görülmekle birlikte, görüntülemelerinde soliter lezyon olmaksızın myelomatöz menenjit saptanması daha da nadirdir. Son yıllarda yeni tedavi protokolleri ile MM prognozunda iyileşme sağlanmasına rağmen SSS tutulumlu MM'nin prognozu hala oldukça kötüdür. Myelomatöz menenjit için hala yaygın kabul gören net bir tedavi protokolü yoktur. Burada izleminde myelomatöz menenjit gelişen bir vakayı sunmaktayız.

2016 yılında bel ağrısı şikayeti ile başvurduğu polikliniğimizde multiple myelom tanısı alan 45 yaşında, komorbidi olmayan kadın hastaya tedavi olarak 2 kür VAD, 3 kür VCD ve ardından Ocak 2017 tarihinde OKİT yapıldı. İdame tedavisi almayan hasta Nisan 2020'de yaygın vücut ağrıları ile tarafımıza başvurdu ve çekilen MRG'de lumbal bölgede görülen lezyon nüks olarak değerlendirilerek lumbal bölgeye 10 seans radyoterapi uygulandı. Haziran 2020'de lenalidomid tedavisi başlanan hastada tedavinin 3. gününde konuşmada zorluk, şiddetli baş ağrısı, baş dönmesi ve presenkop ataklarının olması nedeniyle çekilen MRG'de dural sinüs trombozu olarak değerlendirildi ve ilaç kesildi. Hastanın tarafımızca tekrarlanan kranial MRG'de karsinomatöz menenjit lehine bulgular saptanması üzerine myelom tutulumu ile ikincil malignitelerin ayrımı açısından endoskopi, kolonoskopi, mamografi, toraks, abdomen ve boyun BT tetkikleri yapıldı. Tomografide tiroid bezi sol lobda ve sağ akciğer üst lob posteriorunda nodül gözlendi. Göğüs hastalıklarının önerisiyle PET-BT ve bronkoskopi planlandı. PET-BT görüntüsünde akciğerde tutulum izlenmedi. Ancak tiroid bezinde tutulum izlenmesi üzerine USG ile değerlendirilip biyopsi alındı. Önemi belirsiz atipi olarak sonuçlandı. Bronkoskopide malignite yönünden bir bulguya rastlanmadı. Karaciğer segment 7 ve 4b'de izlenen milimetrik lezyonlar nedeniyle MRG ve USG ile değerlendirildi ve patoloji saptanmadı. Yapılan tetkiklerde ikinci bir malignite saptanmaması ve BOS örneklemesinde plazma hücreleri görülmesi nedeniyle myelomatöz menenjit olarak kabul edildi. 10 seans kranial radyoterapi alan hastaya ardından VD-PACE tedavi protokolünün birinci kürü tarafımızca verildi. Hastanın şikayetleri geriledi. Hasta tedavi devamını almak üzere tarafımızca izlenmeye devam ediyor.

Sonuç olarak, miyelomlu bir hastada nörolojik semptomların ortaya çıkması durumunda, daha sık görülen olası nedenlerin yanında myelomatöz menenjit de göz önünde bulundurulmalı, hasta MRG ve lomber ponksiyon ile değerlendirilmelidir.

Anahtar kelimeler: Multipl myelom, Myelomatöz menenjit

Kaynaklar

1 Nieuwenhuizen L, Biesma DH. Central nervous system myelomatosis: review of literature. Eur J Hematol. 2002;117:103–8.

2 Gozzeti A, Cerase A, Lotti F, Rossi D, Palumbo A. Extramedullary intracranial localization of multiple myeloma and treatment with novel agents: a retrospective survey of 50 patients. Cancer. 2012;118:1574–84.

Transfüzyon Tıbbı / Aferez / Hücre İşlenmesi

P-127 Referans Numarası: 48

TEDAVİYE DİRENÇLİ TROMBOTİK TROMBOSİTOPENİK PURPURA İLE PREZENTE OLAN TAŞLI YÜZÜK HÜCRELİ KARSİNOM VAKASI

Ümit Yavuz Malkan[1], Murat Albayrak[1], Hacer Berna Afacan Öztürk[1], Merih Reis Aras[1], Buğra Sağlam[1], Kutsal Doğan[2]

[1]Sbü Dışkapı Yıldırım Beyazıt Eğitim Ve Araştırma Hastanesi, Hematoloji Kliniği
[2]Sbü Dışkapı Yıldırım Beyazıt Eğitim Ve Araştırma Hastanesi, Patoloji Kliniği

Giriş: Edinilmiş TTP sıklıkla şiddetli mikroanjiyopatik hemolitik anemi (MAHA) ve trombositopeni olarak ortaya çıkar. Yorgunluk, nefes darlığı, peteşiler veya diğer hemorajik olaylar genellikle MAHA ve trombositopeni'nin başlangıç semptomlarıdır (1). MAHA bazı tümörlerde paraneoplastik sendrom olarak da görülebilir. MAHA, metastatik kanserlerin geç ve ölümcül bir komplikasyonudur (2). MAHA ile ilişkili en yaygın tümörler, mide, meme, akciğer kanserleri ve primeri bilinmeyen malignitelerdir (3, 4). MAHA ilişkili taşlı yüzük hücreli karsinom literatürde çok seyrek raporlanmıştır (5,6). Biz bu yazıda dirençli trombotik trombositopenik purpura ile prezente olan taşlı yüzük hücreli karsinom olgusunu sunmayı amaçladık.

Vaka Sunumu: 35 yaşında erkek hasta Ocak 2020'de yorgunluk ve baş ağrısı ile hastanemiz acil servisine başvurdu. Anamnezinde alkolik pankreatit öyküsü vardı. Fizik muayenesi, geçici bilinç kaybı ve oryantasyon bozukluğu gibi nörolojik semptomlar dışında normaldi. Laboratuvar testleri sonucunda beyaz kan hücresi 9020 / µl, hemoglobin 3.5 gr / dl, trombosit 18000 / µl, MCV 110.7 fl, üre 58 mg / dl, kreatinin 0.84 mg / dl, AST 68 u / l, ALT 33 u / l, indirekt bilirubin 1.88 mg / dl, LDH 2257 u / l, retikülosit %10.1, haptoglobulin <8 mg / dl, INR 1.42, Protrombin zamanı 13.2, fibrinojen 184 mg / dl, coombs negatif olarak saptandı. Hasta kliniğimize bisitopeni ve hemoliz nedeniyle konsulte edildi. Kan yaymasında şistositler, mikro-sferositler ve trombositopeni gözlendi. Hastada mikroanjiyopatik hemolitik anemi mevcuttu ve hastanın klinik tablosu trombotik trombositopenik purpura (TTP) olarak değerlendirildi. Plazma değişim tedavisine başlandı, ancak hasta bu tedaviye cevap vermedi. Hastanın klinik takiplerinde sağ kolunda ağrı gelişti. Bunun üzerine yapılan doppler ultrasonografi antekubital seviyeden önkol seviyesine kadar sefalik venin subakut süreçte rekanalize olmayan trombüs ile tıkanmasını ortaya koydu. Toraks ve batın bilgisayarlı tomografisi (BT) sonucunda karaciğer 220 cm, dalak 14 cm, minimal plevral efüzyon, hepatogastrik ve paraçölyak bölgelerde lenfadenopati ve mide korpusundaki küçük kurvaturun kalınlaştığı saptandı. Bu sırada kliniğimiz tarafından yapılan hastanın kemik iliği aspirasyon biyopsisi adenokarsinom metastazı ile uyumlu olarak sonuçlandı. Hastanın gastrik endoskopisinde alınan biyopsi sonucu taşlı yüzük hücreli karsinom olarak sonuçlandı. Hasta tanıdan sonra bir ay içinde kaybedildi.

Tartışma: TTP vakalarının sadece %40'ında tam TTP pentadı vardır ve vakaların %75'inde MAHA, trombositopeni ve nörolojik bulgular triadı vardır (7). Olgumuzda akut böbrek yetmezliği yoktu, ancak hastamızdaki diğer tüm özellikler TTP'yi işaret ediyordu. Hastamıza böbrek yetmezliği olmadan tanı konuldu. MAHA bazı malign durumlarda, özellikle mide tümörlerinde paraneoplastik bir sendrom olarak görülebilir. Tümöre bağlı MAHA mekanizmaları arasında tümör kaynaklı faktörler, prokoagülanlar, immün kompleksler, bazı kemoterapötik ajanlar, kemik iliğinin fibrinoid nekrozu ve arterlerin, arteriollerin, kılcal damarların tümör hücresi embolisi gibi sebepler bulunur. Kansere bağlı MAHA'ya genellikle kemik iliği metastazları eşlik eder (3). Bu nedenle, kemik iliği incelemesi, altta yatan kanseri araştırmak için birincil tanı yöntemi olarak yararlıdır. Bizim olgumuzda da benzer şekilde kemik iliği araştırmasında metastatik adenokarsinom saptandı. Plazma değişimi genellikle kansere bağlı TTP tedavisinde gerçekleştirilir, ancak vakaların %20'sinden daha azı plazma değişim tedavisine yanıt verir. Bizim olgumuz da plazma değişim tedavisine yanıt vermedi. Kansere bağlı TTP'nin klinik seyri genellikle kötüdür. Hastalar genellikle çoklu organ yetmezliği nedeniyle 2 ay içinde kaybedilirler. Benzer şekilde bizim hastamız da tanıdan kısa süre sonra öldü. Sonuç olarak, klinikte dirençli TTP vakası ile karşılaşıldığında altta yatan malignite ve kemik iliği tutulumu akla gelmelidir.

Anahtar kelimeler: trombotik trombositopenik purpura, taşlı yüzük hücreli karsinom

Kaynaklar

1.Griffin D, Al-Nouri ZL, Muthurajah D, et al. First symptoms in patients with thrombotic thrombocytopenic purpura: what are they and when do they occur? Transfusion. 2013;53:235-237.

2. Kwaan HC, Gordon LI. Thrombotic microangiopathy in the cancer patient. Acta haematologica. 2001;106:52-56.

3. Shin S-Y, Park H, Chae SW, Woo H-Y. Microangiopathic hemolytic anemia as the first manifestation of metastatic signet ring cell carcinoma of unknown origin: a case report and review of literature. The Korean Journal of Laboratory Medicine. 2011;31:157-161.

4. Niscola P, Palmieri MB, Scaramucci L, Vischini G, Giovannini M. Fulminant thrombotic microangiopathy as a clinical presentation of an occult signet-ring cell carcinoma of the lung and misdiagnosed as idiopathic thrombotic thrombocytopenic purpura. Saudi medical journal. 2010;31.

5. Eisa N, Nasef K, Emarah Z, Fattah MMA, Shamaa S. A Metastatic Signet Ring Cell Carcinoma Presented as Acquired Thrombotic Thrombocytopenic Purpura: A Case Report. J Hematol. 2018;7:72-75.

6. Otrock ZK, Taher AT, Makarem JA, Kattar MM, Nsouli G, Shamseddine AI. Thrombotic thrombocytopenic purpura and bone marrow necrosis associated with disseminated gastric cancer. Digestive diseases and sciences. 2007;52:1589-1591.

7. Kadikoylu G, Barutca S, Tataroglu C, et al. Thrombotic thrombocytopenic purpura as the first manifestation of metastatic adenocarcinoma in a young woman. Transfusion and Apheresis Science. 2010;42:39-42.

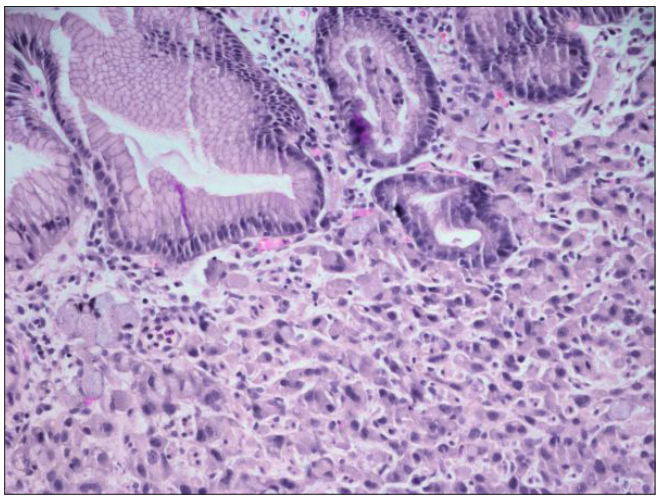

Resim 1. Normal gastrik bezlerin altındaki taşlı yüzük hücreleri

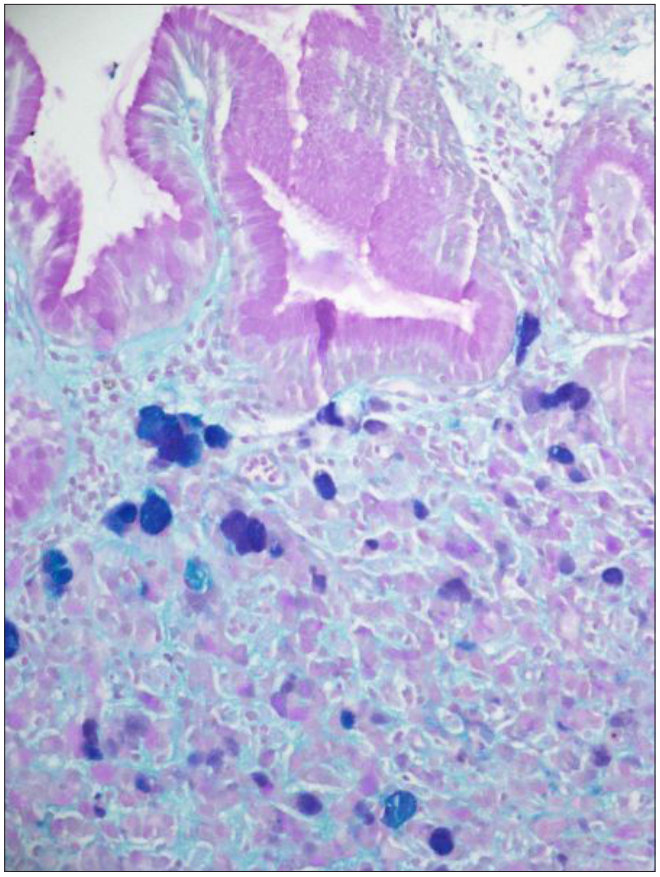

Resim 2. Periyodik asit schiff-alcian mavisi boyama ile belirlenen taşlı yüzük hücrelerinde alcian mavisi pozitif intrasitoplazmik müsin

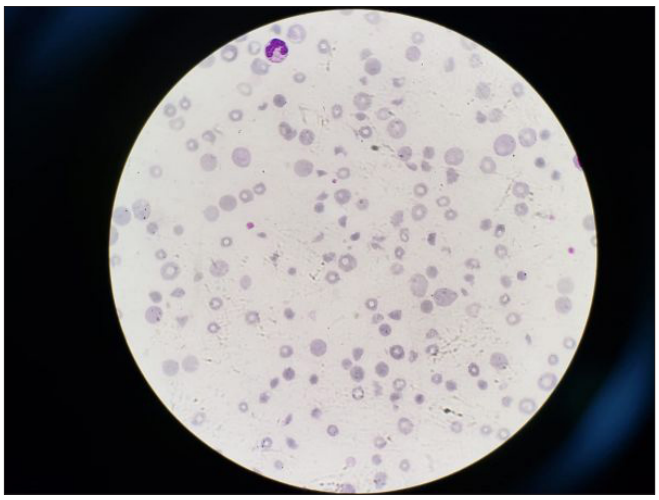

Resim 3. Periferik yaymada şistosit ve mikrosferositler

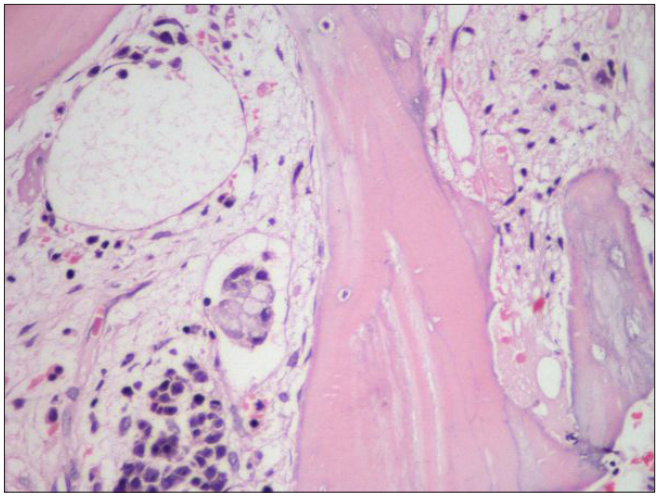

Resim 4. Kemik iliği biyopsisinde kemik trabekülünün yanındaki taşlı yüzük hücreleri

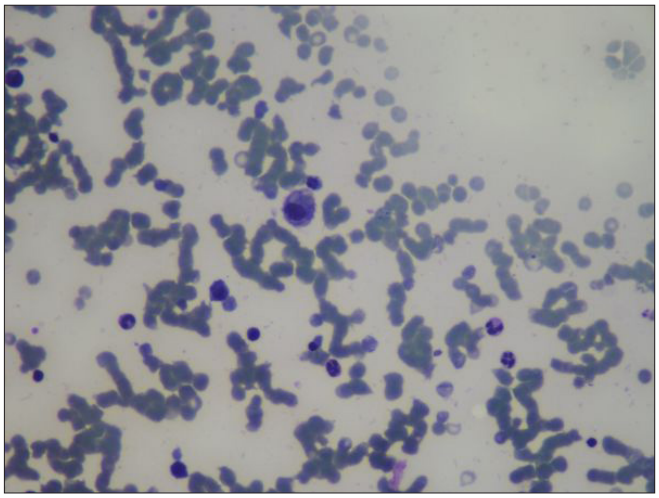

Resim 5. Kemik iliği aspirasyonunda görülen taşlı yüzük hücresi

■ Koagülasyon ve Fibrinoliz Bozuklukları

P-128 Referans Numarası: 49

K VİTAMİNİ EKSİKLİĞİ OLAN ERİŞKİN BİR HASTANIN ARALIKLI REPLASMAN TEDAVİSİ İLE BAŞARILI YÖNETİMİ

Abdulkerim Yıldız[1], Osman Koyun[1], Gökhan Evren[1]

[1]Hitit Universitesi, Erol Olçok Eğitim Ve Araştırma Hastanesi, Hematoloji Bölümü, Çorum, Türkiye
[2]Hitit Universitesi, Erol Olçok Eğitim Ve Araştırma Hastanesi, İç Hastalıkları Bölümü, Çorum, Türkiye

K vitamini eksikliği genellikle yenidoğan hemorajik hastalığı olarak görülür, ancak doğum sonrası dönemde ve daha nadiren daha sonraki yıllarda da ortaya çıkabilmektedir. Bu raporda, geçmişte hemostatik anormallik öyküsü olmayan 34 yaşında bir kadında edinilmiş K vitamini eksikliği vakası bildirilmiştir. Hasta Şubat 2020 tarihinde hematüri, burun kanaması ve her iki ekstremitede yaygın ekimotik lezyon yakınmaları ile hastaneye başvurdu. Hastada yeterli diyet alımı vardı ve safra yolu anormalliği öyküsü yoktu. K vitamini eksikliği, korunmuş pıhtılaşma FV düzeyi ile birlikte ciddi FII, FVII, FIX ve FX eksikliği ile doğrulandı. Etiyolojik testlerin tamamı normaldi. Tedaviye günlük intravenöz (IV) KONAKION® (K1 vitamini, fitoenadion) olarak başlandı ve normal hemostatik panel elde edildi. Hastanın yaşam kalitesini iyileştirmek amacı ile, tedavi ayaktan idame olarak oral SOLGAR® (K2 vitamini, menakinon 7) 100 mcg / gün olarak değiştirildi. Ancak, oral uygulama sırasında, PT uzaması tekrar meydana geldi. Bu nedenle, K2'nin oral formdaki etkinliğinin yetersiz olduğu düşünüldü ve 10 mg / gün dozunda IV K1 vitaminine tekrar başlandı. Günlük parenteral tedavinin uygulama zorluğunu azaltmak ve hayat kalitesini arttırmak amacı ile tedavi dozu azaltılması planlandı. Haftada iki kez IV KONAKION® uygulaması ile poliklinikteki 5 aylık takip süresi boyunca, INR düzeyleri herhangi bir kanama semptomu olmaksızın <1.5'te sabit kaldı. Sonuç olarak, erişkin K vitamini eksikliği olan hastalarda günlük tedavi yerine, aralıklı parenteral uygulamanın, hastanın yaşam kalitesini ve tedaviye uyumunu geliştirebileceği düşünülebilir.

Anahtar kelimeler: K vitamini eksikliği, erişkin, aralıklı tedavi

■ Lenfomalar / Araştırmalar / Transplant Dışı Tedaviler/Biyolojisi

P-129 Referans Numarası: 172

OLGU SUNUMU:BİR REFRAKTER HİSTİOSİTİK SARKOM VAKASI

Abdi İbrahim Halil Sönmez, Derviş Murat Akkurd, Ali Tekbaş, Handan Haydaroğlu Şahin

Gaziantep Üniversitesi Şahinbey Araştırma Ve Uygulama Hastanesi

Giriş: Histiositik sarkom çok nadir görülen, etiyolojisi bilinmeyen monosit/makrofaj serisinden köken alan sporadik bir hastalıktır. Biz de nadir görülen bir histiositik sarkom olgumuzu sunmak istedik.

Olgu: 48 yaş, erkek hasta karın ağrısı ile geldi. B semptomları mevcuttu. Özgeçmiş ve soygeçmiş özellik yoktu. İlaç kullanımı yoktu.FM: Yaygın abdominal hassasiyet mevcuttu.Laboratuvar Bulgularında WBC:18000/ml Neu:1440/ml Lenfo:1830/ml Hgb:9,2 g/dl Plt:137000 10^3 µL saptandı. Diğer biyokimyasal, serolojik testler normaldi.Abdomen BT:3 cm'e ulaşan yaygın Lap ve dalak anteriorda hipodens alan saptandı.PET BT: Yaygın intraabdominal LAP ve dalak tutulumuàmalignite?metastaz? saptandı. Lenfoma şüphesi nedenli laparoskopik intraabdominal lenf nodu eksizyonu yapıldı.Patoloji sonucu: HİSTİOSiTİK SARKOM olarak raporlandı.Risk skorlaması yüksek riskli olarak geldi (Multisistemik, yaş >35, tümör çapı> 3,5 cm). İki kür ICE(ifosfamide 5 mg/m2, karboplatin 800 mg ve etoposide 100 mg/m2) tedavisi verildi. Kontrol PET BT: progresyon ve belirgin splenomegali saptandı. Refrakter hastalık kabul edildi ve BRAFV600E mutasyonu negatif saptandı. İkinci basamak iki kür GDP(gemsitabin 1000mg/m2, deksametazon 20mg/gün ve sisplatin 25mg/m2) verildi. Allojenik KİT için donör taraması yapıldı. Yanıt değerlendirmesinde çekilen PET BT'de belirgin regresyon saptandı. Akut böbrek yetmezliği ve pnömoni gelişen hasta dış merkezde yoğun bakımda takip sonrası exitus oldu.

Sonuç: Histiositik sarkom çok nadir görülen, etiyolojisi bilinmeyen monosit/makrofaj serisinden köken alan sporadik bir hastalıktır. %25'i B hücreli lenfoma gibi hematololojik malignitelere sekonderdir. Çoğunlukla ekstranodal tutulum, %14 civarı nodal tutulumla başvurur.Ortalama yaş 63 olup, erkeklerde daha sık görülür. Her organda tutulum olabilir. BRAFV600E mutasyonu pozitif vakalar bildirilmiştir.Tanıda biyopsi materyalinde CD4, CD68, lizozim, CD163 ekspresyonu vardır,T ve B hücre belirteçleri negatiftir. S100 ve CD1a ile reaksiyon negatiftir.Tedavisinde multifokal hastalıkta konvansiyonel KT rejimi ile ortalama sağkalım 6 ay olup agresif seyirlidir.Unifokal hastalıkta cerrahi rezeksiyon ve adjuvan RT önerilir. Allojenik KİT de güncel tedaviler arasındadır. BRAFV600E mutasyonu pozitif vakalar BRAF inhibitörleri (Vemurafenib/dabrafenib) kullanılmaktadır(1-6).

Bizim vakamızda da 48 yaş, erkek hastaydı,CD4, CD68,CD163, Lizozim ile pozitif reaksiyon saptandı. Histiositik sarkom tanısı iki ayrı hematopatolog tarafından teyit edildi. Multifokal tutulumlu, BRAFV600E mutasyonu negatif,yüksek riskli olan hastaya iki kür ICE ve iki kür GDP ile 6 ay survey sağlandı.Takiplerinde hasta dış merkez yoğun bakımda ABY+pnömoni nedeniyle exitus oldu. Biz de kendi olgumuzla literatüre katkı sunmak istedik.

Anahtar kelimeler: histiositik sarkom, BRAFV600E

Kaynaklar

1- Kommalapati, A., Tella, S. H., Go, R. S., & Goyal, G. (Accepted/In press). Predictors of survival, treatment patterns, and outcomes in histiocytic sarcoma. Leukemia and Lymphoma. https://doi.org/10.1080/10428194.2018.1492128

2-Barbato G, Tarantini A, Serra F, et al. A novel surgical approach with peritonectomy to extranodal multisystemic histiocytic sarcoma: A case report and literature review. Int J Surg Case Rep. 2019;59:213-216. doi:10.1016/j.ijscr.2019.05.027

3-Sandler, G., Franklin, A., & Hayes-Jordan, A. (2018). Histiocytic sarcoma in a child—successful management and long-term survival with cytoreductive surgery and hyperthermic intraperitoneal chemotherapy. Pediatric Blood and Cancer, 65(7), [e27054]. https://doi.org/10.1002/pbc.27054

4-DOI: 10.1200/JCO.2010.32.6603 Journal of Clinical Oncology 29, no. 10 (April 01, 2011) e251-e253.

5-Targeted therapy of BRAF V600E-mutant histiocytic sarcoma: A case report and review of the literature Benoît Branco Thibault Comont Loïc Ysebaert Muriel Picard Camille Laurent Lucie Oberic