Dr. Şebnem Yılmaz

Dokuz Eylül Üniversitesi Tıp Fakültesi, Çocuk Sağlığı ve Hastalıkları Anabilim Dalı, Çocuk Hematolojisi Bilim Dalı, İzmir

E-posta:

sebnemyilmaz14@yahoo.com

Anahtar Sözcükler

Mikroanjiyopatik hemolitik anemi, Trombotik mikroanjiyopati, Trombotik trombositopenik purpura, Hemolitik üremik sendrom

MİKROANJİYOPATİK HEMOLİTİK ANEMİLER

ÖZET

Mikroanjiyopatik hemolitik anemiler, arteriyol ve kapillerlerde eritrositin sağlıklı geçişini engelleyerek parçalanmalarına neden olan patolojik oluşumlar nedeniyle gelişmektedir. Bu eritrosit yıkımından en sık trombosit ve fibrinden oluşan mikrotrombüsler sorumludur. Bu hastalık grubunda tanı çoğunlukla klinik olarak konmaktadır. Altta yatan başka bir neden bulunmaksızın trombositopeni varlığı, periferik kan yaymasında mikroanjiyopatik hemoliz bulgularının görülmesi, laktat dehidrogenaz düzeyinin yüksekliği ve haptoglobulin düzeyinde düşüklük ile primer trombotik mikroanjiyopatiler akla gelmelidir. Protrombin zamanı ve aktive parsiyel tromboplastin zamanının normal olması ile yaygın damar içi pıhtılaşma dışlanabilir. Trombotik trombositopenik purpura ve hemolitik üremik sendrom gibi primer trombotik mikroanjiyopatiler ile mikroanjiyopatik hemolitik anemi ve trombositopeni ile seyreden diğer sistemik hastalıkların ayırımının yapılması çok önemlidir. Primer trombotik mikroanjiyopatilerde de edinsel ve doğumsal nedenlere göre tedavi şekillenmektedir. Güncel uygulamada edinsel trombotik trombositopenik purpurada plazma değişim tedavisinin uygulanması, doğumsal trombositopenik purpurada plazma infüzyonu, enfeksiyon ilişkili hemolitik üremik sendromda destek tedavi, kompleman aracılı hemolitik üremik sendromda ise ekulizumab tedavisi ön plandadır. Mikroanjiyopatik hemolitik anemi veya trombotik mikroanjiyopatiye neden olabilen sistemik hastalıklar arasında gebelik komplikasyonları, ağır hipertansiyon, sistemik enfeksiyonlar, otoimmün/romatizmal hastalıklar, hematopoetik kök hücre veya organ nakli, yaygın damar içi pıhtılaşma ve Kasabach-Merritt sendromu bulunmaktadır.

GİRİŞ

Birçok sınıflamada mikroanjiyopatik hemolitik anemi (MAHA) ve trombotik mikroanjiyopatiler (TMA) bir tutulmaktadır. Son 20 yılda trombotik trombositopenik purpura ve hemolitik üremik sendrom (HÜS) patofizyolojisinin büyük ölçüde aydınlatılması, bu yaşamı tehdit eden hastalıkların fenotip ve genotiplerinin anlaşılmasını ve tedavilerinin şekillenmesini sağlamıştır.

TANIMLAMALAR

Mikroanjiyopatik Hemolitik Anemi

MAHA damar içinde immün olmayan eritrosit yıkımı ile oluşan ve periferik kan yaymasında şistositlerin ve parçalanmış eritrosit parçalarının görüldüğü anemileri tanımlar (1).

Şistositler içinde eritrositin şekline göre miğfer hücre (helmet cell), küçük ve düzensiz üçgen şeklinde triangulosit, büyükçe ve ortasında solukluğu olmayan hilal hücre (crescent cell), hücrenin bir tarafında iki boynuz benzeri çıkıntının bulunduğu ve ortadaki solukluğun korunduğu keratosit (boynuz hücre, horn cell) olarak isimlendirilen farklı tipler bulunmaktadır. Özel bir şekli olmayan kırık eritrositlerin şistosit olarak tanımlanması uygundur (Şekil 1 ve 2). Şistositlerin saptanmasında altın standart iyi yapılmış bir periferik yaymanın deneyimli bir göz tarafından incelenmesidir. En az 1000 eritrositin değerlendirilmesi ile erişkin hastalarda %1'den fazla şistosit görülmesi MAHA açısından anlamlıdır. Yenidoğanlarda %1,9 ve özellikle pretermlerde %5,5'a kadar şistosit görülebilir. MAHA'da polikromazi ve yer yer sferositler de sık olarak görülür (2).

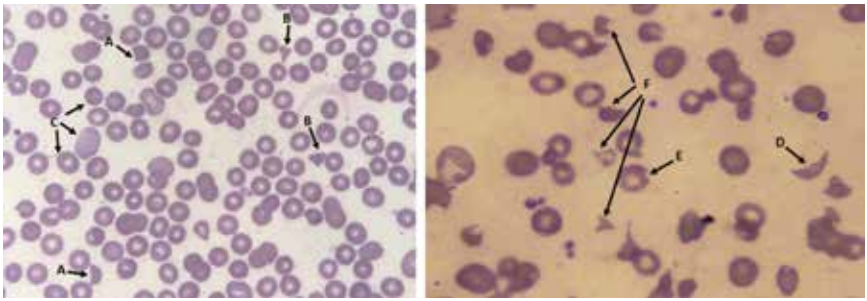

Şekil 1 ve 2. MAHA'da görülebilecek periferik kan yayması bulguları.

A: Miğfer hücre; B: Triangulosit; C: Anizositoz,ve polikromazi; D: Hilal hücre; E: Boynuz hücre; F: Çeşitli şistositler.

Eritrositlerin yapay kalp kapaklarının kapanması sırasında parçalanması, ağır aort koarktasyonunda veya başta aort kapağı olmak üzere ağır kapak darlıklarında oluşan türbülan kan akımında eritrositlerin hasarlanması da MAHA nedenidir (3,4). Burada eritrosit yıkımı küçük damarlarda olmadığı için aslında makroanjiyopatik hemolitik anemi adı da kullanılabilir.

MAHA'da laboratuvarda periferik yayma bulgularının yanı sıra retikülositoz, Coombs testinin negatif olması, indirekt bilirubin yüksekliği, laktat dehidrogenaz (LDH) yüksekliği, haptoglobulin düşüklüğü/yokluğu bulunması tipiktir.

Trombotik Mikroanjiyopati

TMA kapiller ve küçük damarlarda trombosit ve fibrin birikiminin olduğu, klinik olarak MAHA ve trombositopeninin (MAHAT) görüldüğü, organ hasarının olduğu süreçlerdir (5).

TMA gelişimine farklı yollarla neden olan patolojik süreçler belirlenmiştir:

1. Trombotik trombositopenik purpuradaki (TTP) tipik patoloji arteriol ve kapillerde çok büyük von Willebrand faktör (vWF) multimerleri, vWF ve trombositten zengin

trombüslerin varlığıdır (6). TTP'deki büyük damar trombozlarının vaso vasorumlarda trombüs gelişimi ile oluşan damar hasarına bağlı olduğu düşünülmektedir (7).

2. En sık yaygın damar içi pıhtılaşmasında görülen (8), antifosfolipit sendromunda, heparin ilişkili trombositopeni ve hemoliz, karaciğer enzimlerinde artış ve trombosit düşüklüğü sendromunda da görülen fibrin-trombosit trombozu.

3. Endotelde şişme veya hiyalinoz/fibrinoid nekrozla ilişkili endotel bozukluğunun olduğu, genellikle enflamatuvar hücre infiltrasyonunun olmadığı TMA. Kronik TMA ile miyointimal proliferasyon küçük damarları çevreleyen, hücreler ve matriksten oluşan konsantrik bir halka oluşumuna neden olur. Kronik hipertansiyon etkisinden ayırt edilemeyebilir. Shiga toksin, kompleman bozukluğu ve ilaçlarla oluşan MAHAT bu patolojik sürece örnektir (9).

4. Vaskülit: Sistemik lupus eritematosuz (SLE), skleroderma gibi otoimmün vaskülitte veya sistemik enfeksiyonlar (bakteriyel, viral ve fungal) sırasında oluşabilir (10). Endotel hücreleri ile intimada da değişiklikler ve enflamatuvar süreç olabilir (7).

5. Tümör hücre embolisi (11).

TMA Sınıflaması

TMA'lar primer ve sekonder olarak ikiye ayrılabilir. Primer TMA herediter ve edinsel bozuklukları içeren ve altta yatan nedene göre tedavi yaklaşımı gerektiren hastalıklardır. TTP ve HÜS dışındaki TMA'larda altta yatan nedeni belirten tanımlamalar kullanılır. TMA için bir ayırıcı tanı yaklaşımı Şekil 3'te verilmiştir (7).

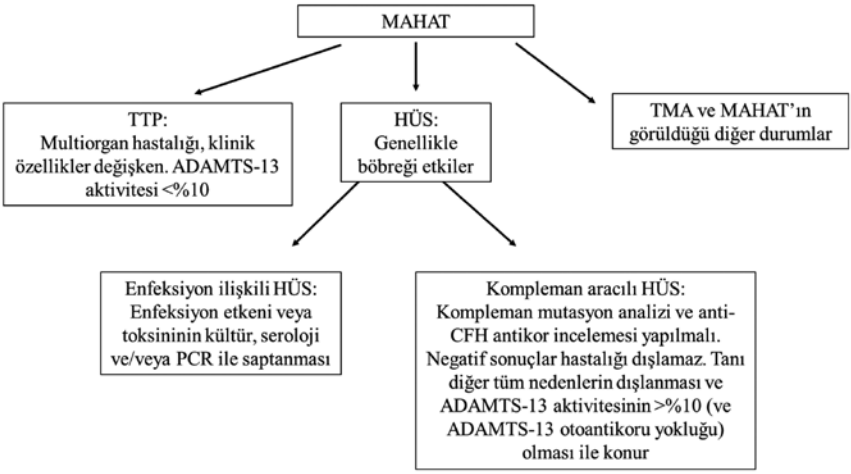

Şekil 3. Trombotik mikroanjiyopatide ayırıcı tanı.

Trombotik Trombositopenik Purpura

İlk kez 1924'te Moschcowitz tarafından güçsüzlüğü, solukluğu, purpura ve hemiparezisi olan, iki hafta içinde kalp yetmezliği ile ölen 16 yaşındaki bir kızda otopside organların birçoğunda saptanan arteriyol ve kapillerlerdeki hiyalin trombüsler ile tarif edilmiştir (12). TTP değişken klinik özellikleri olan ve çoklu organ tutulumu ile giden bir süreçtir. Olgular

halsizlikten ani ölüme kadar farklı ağırlıkta klinik tablolar ile gelebilir. Her yaşta görülmekle beraber en sık 20-50 yaş arasında ve kadınlarda yaklaşık 2 kat daha sıktır (13). TTP'nin ateş, bilinç değişikliği, böbrek yetmezliği, trombositopeni ve MAHA'dan oluşan klasik beş bulgunun tümü az sayıda olguda görülmektedir (14). Anemi başlangıçta aşikar olmayabilir. Trombositopeni genellikle ağırdır (trombosit sayısı <30,000/mm^3), ancak daha yüksek trombosit sayıları da tanıyı dışlamaz (7).

Akut TTP'de başvuruda ekimoz veya hematüri gibi kanama bulguları veya nörolojik veya kardiyak tutulum ile ilişkili trombotik belirtiler olabilir.

Renal replasman tedavisinin gerektiği böbrek yetmezliği ile başvuru TTP'de sık değildir, ancak çoklu organ yetmezliğinin geliştiği olgularda akut böbrek yetmezliği (ABY) gelişebilir (7). Doğumsal TTP olguları ABY ile başvurabilir (15).

TTP'den aşağıdakilerin varlığında kuşkulanılır:

1. İzole MAHAT,
2. Açıklanamayan MAHAT ile birlikte olan yeni fokal nörolojik belirtiler, nöbetler veya miyokard infarktı,
3. Önceden TTP geçirme öyküsü (7).

TTP Tanısının Doğrulanması

ADAMTS-13 aktivite düzeyinin %10'un altında olması tanısaldır. Mutlaka tedaviye başlamadan önce ve özellikle plazma değişimi veya infüzyonu yapılmadan önce örnek alınmalı ve tanının doğrulanması için ADAMTS-13 aktivite düzeyi belirlenmelidir. Plazma tedavisi sonrası alınan örnekte ADAMTS-13 aktivitesinde yalancı yükseklik olabilir. Bu durumda ADAMTS-13 antikorları tanının doğrulanmasına yardımcı olabilir. Otoimmün TTP'de günlük plazma değişimi tedavisine başlanmasından birkaç gün sonra bile olguların %75'inde plazma değişim tedavisinden (PDT) hemen önce alınan örnekte ADAMTS-13 aktivite düzeyi <%10 bulunmaktadır (16). ADAMTS-13 aktivite düzeyinin sonucunun elde edilmesi birkaç gün sürebileceği için başlangıçta tanı klinik özellikler ile konabilir.

Tanı için yapılması gereken testler şunlardır:

- ADAMTS-13 aktivite düzeyi,
- ADAMTS-13 antikoru ve/veya karışım testi ile fonksiyonel inhibitör tayini.

Bu testlerle TTP olgularının çoğu doğru olarak saptanabilir (7).

Tedavi veya remisyon sırasında düzenli aralıklarla (tedavi sırasında haftalık, izlemde aylık daha sonra 3 ayda bir, daha sonra 6-12 ayda bir) ADAMTS-13 aktivite ölçümü relaps riski ve klinik belirti vermeden devam eden hastalık aktivitesi hakkında bilgi verebilir (17). ADAMTS-13 aktivite düzeyinin <%10 olması relaps riski için anlamlıdır ve relapsın önlenmesi için elektif, profilaktik tedavi girişimleri için immün aracılı TTP (iTTP) olgularında yol gösterici olabilir.

Doğumsal TTP

Doğumsal TTP (dTTP) ADAMTS-13 aktivitesinin kalıcı olarak %10'un altında olduğu nadir görülen kalıtsal bir hastalıktır. Diğer adı Upshaw-Schulman sendromudur. ADAMTS-13'e karşı antikor yoktur ve tanı *ADAMTS-13* geninin moleküler analizi ile homozigot veya bileşik heterozigot patojenik mutasyonun saptanması ile doğrulanır.

dTTP'de kuşkulanılması gereken durumlar şunlardır:

1. Trombositopenisi ve periferik kan yaymasında şistositleri olan, sıklıkla bilirubin yüksekliğinin de olduğu yenidoğanlarda.

2. TTP aile öyküsünün bulunduğu çocuk ve erişkinlerde, özellikle anne ve babası arasında akrabalık olan kardeşlerde.

3. Özellikle gebelikte, erişkinlikteki ilk TTP atağında.

Olgular yenidoğan döneminde, çocuklukta veya erişkin yaşta başvurabilir. Başvurudan önce tipik olarak enfeksiyon, dehidratasyon veya aşılanma gibi tetikleyici bir faktör bulunur (18). Gebelik dTTP'lı kadınlarda atağa neden olabilir. Gebelikte TTP görüldüğünde geç başlangıçlı dTTP dışlanmalıdır (19).

Tanı patojenik ADAMTS-13 mutasyonlarının saptanması ile doğrulanır, ancak henüz anlamlılığı belirlenmemiş genetik varyantlar da bulunmaktadır.

Plazma infüzyonu ADAMTS-13 aktivitesini düzeltir ve 2-3 günlük yarı ömrü olan ADAMTS-13 aktivitesinin azalması dTTP tanısını destekler (20).

İmmün Aracılı TTP

Edinsel tip TTP'dir ve altta yatan bir hastalığın veya tetikleyici bir faktörün bulunamadığı primer iTTP ve altta yatan nedenin saptanabildiği sekonder iTTP olarak ikiye ayrılabilir (7).

Tüm olgulara acil tedavi gerekir, ancak alt grubun belirlenmesi tedaviyi ayrıca şekillendirebilir.

Primer iTTP

TTP olgularının çoğunluğu bu gruptadır. Altta yatan aşikar bir nedenin veya hastalığın bulunmadığı bu iTTP'de ADAMTS-13 aktivitesi <%10'dur ve ADAMTS-13 otoantikorları bulunur.

Sekonder iTTP

Altta yatan bir hastalığın veya tetikleyici bir etkenin saptanabildiği iTTP'lerdir. Gebelik, SLE, Sjögren sendromu ve romatoid artrit gibi otoimmün hastalıklar, HIV ve sitomegalovirüs enfeksiyonu, ilaçlar (gemsitabin, tiklopidin, kinin, simvastatin, trimetoprim, pegile interferon gibi) altta yatan neden olabilir.

Akut standart TTP tedavisinin yanı sıra altta yatan duruma yönelik tedavi veya kuşkulu ilacın kesilmesi gerekli olabilir (7).

TTP için klinik kriterleri karşılayan, ancak ADAMTS-13 aktivitesinin çok düşük olmadığı ancak başka bir tanının da konamadığı olgular olabilir. Bu olgularda PDT'ye ancak aşikar klinik yarar görülüyorsa devam edilmelidir ve olgular TTP/HÜS konusunda deneyimli merkezlerle tartışılmalıdır (7).

TEDAVİ

İmmün aracılı TTP olabileceği düşünülen olgularda hemen, ADAMTS-13 aktivitesi ve antikor sonuçlarının gelmesi beklenmeden 1-1,5 plazma hacmi ile PDT'ye başlanılmalıdır. PDT gecikecekse 4-6 saatte bir, bir ünite TDP infüzyonu yapılmalıdır. Trombosit sayısı 150,000/µL'nin üzerine çıkana dek, LDH normal veya normale yakın değere gelene dek ve fokal olmayan nörolojik bulgular düzelene dek PDT'ye devam edilmelidir. Anemi trombositopeniden daha sonra düzelir. En geç böbrek yetmezliği düzelir. Trombosit sayısı ardışık iki gün normal kaldığında PDT kademeli olarak azaltılarak kesilebilir. PDT ile eksik ADAMTS-13 yerine konur ve inhibitör özellikteki otoantikorlar uzaklaştırılır. PDT ile birlikte steroid tedavisi başlanabilir (prednizolon 1 mg/kg/gün veya eşdeğeri), hasta remisyona girdiğinde steroid kademeli olarak azaltılarak kesilmelidir (21,22). PDT tedavisine yanıtsız olan veya relapsın geliştiği olguların oranı %10-40 arasında bildirilmiştir (22). Bu olgularda

PDT'ye ek olarak rituksimab kullanılabilir. Günde iki kez yapılan PDT ile birlikte steroid ve/veya rituksimaba yanıtsız olan olgularda siklosporin, siklofosfamid, vinkristin ve nadiren splenektomi bir tedavi seçeneği olabilir (22).

Doğumsal TTP'de hastanın fenotipine göre tedavi şekillendirilmelidir. PDT akut dönemde yapılabilir ancak hematolojik yanıtı sürdürmek için plazma infüzyonu (10-15 mL/kg) veya ADAMTS-13 içeren FVIII konsantresi infüzyonu 10-20 günde bir verilebilir. Tedavi aralığı hastanın fenotipine göre belirlenir. Bazı olgularda çok seyrek plazma transfüzyonları ile normal trombosit ve LDH değerlerini sürdürülebilir (22).

TTP'de Tedaviye Hematolojik Yanıtın Tanımlanması

Klinik yanıt: PDT'nin kesilmesinden sonra trombosit sayısının 150,000/µL'nin üzerinde ve LDH'ın normal üst limit değerinin 1,5 katının altında olması.

Klinik remisyon: PDT'nin kesilmesinden sonra klinik yanıtın 30 günden uzun süre devam etmesi.

Alevlenme: Trombosit sayısının 150,000/µL'nin altına inmesi, LDH düzeyinin artması ve klinik yanıttan sonra, son PDT'den sonraki 30 gün içinde tekrar PDT'ye başlama gereksiniminin olması.

Relaps: Akut bir TTP atağı için yapılan PDT'nin kesilmesinden 30 günden fazla geçtikten sonra; trombosit sayısının 150.000/µL'nin altına inmesi ve yeniden tedavi başlanmasının gerekmesi (klinik semptomlar olabilir veya olmayabilir). Genellikle LHD düzeyinde yeni bir artışla birliktedir. Normal trombosit sayısına ulaşan hastalarda trombosit sayısında 24 saat içinde %10'luk azalma olması oluşacak bir alevlenmeye veya relapsa işaret edebilir ve yakın izlemi gerektirir.

Refrakter TTP: Beş kez PDT yapılmasına (23) ve steroid tedavisine rağmen ısrarlı trombrositopeni, trombosit sayısında artış olmaması veya 50,000/µL'nin altında kalması ve LDH'ın ısrarlı şekilde normal üst limit değerinin 1,5 katının üzerinde olması trombosit sayısı 30,000/µL'nin altında kalırsa "ağır refrakter TTP" tanımı yapılır (7).

Klinik yanıt veya remisyonda LDH düzeyleri normal laboratuvar aralığında olmayabilir, ancak artan trombosit sayısı ile birlikte LDH'da azalma olması klinik yanıtla uyumludur.

Yoğun PDT plazma değişim hacminin artırılması (tek hacimden 1,5 plazma hacmine çıkarılması) veya günde iki kez gibi sıklığının artırılması anlamına gelmektedir.

Günlük PDT ile klinik yanıt elde edilmesi için geçmesi için gerekli zaman yaklaşık 10-15 gündür (24). Yoğun bakımda izlenen ve nörolojik ve/veya kardiyak tutulumu olan olgularda daha uzun süreli PDT gerekebilir (25). Remisyon sağlanamayan veya başta trombosit sayısı ve LDH düzeyi düzelen, ancak devam eden tedaviye rağmen tekrar kötüleşen olgular da refrakter kabul edilir (7).

TTP'de Relaps için Risk Faktörleri: İmmün aracılı TTP'de remisyonda ADAMTS-13 aktivitesinin özellikle %10'un altında düşük seyretmesi ve remisyonda anti-ADAMTS-13 antikorlarının varlığını sürdürmesi, özellikle de inhibitör antikorların varlığı relapsla ilişkilidir.

Doğumsal TTP'de ataklar tekrarlayabilir. Bu hastalarda gebelik, enfeksiyonlar ve canlı aşılamalar akut bir atağa tetikleyebilir (7).

TTP'nin Ağırlığı ve Prognozu ile İlişkili Faktörler: Tanıda ağır ADAMTS-13 eksikliği ile birlikte anti-ADAMTS-13 IgG otoantikorlarının varlığı, entübasyon/ventilasyon gereksinimi, nörolojik bozukluk ve kardiyak bozukluk ve/veya troponin yüksekliği hastalık ağırlığı ile ilişkili en önemli faktörlerdir (7).

TTP'de geliştirilmekte olan alternatif tedaviler de vardır. Rekombinan ADAMTS-13 doğumsal TTP'de faz 1 çalışmasında iyi sonuçlar vermiştir. Bir faz 2 çalışmasında da von Willebrand faktörün A1 bölgesine karşı monoklonal bir antikor olan ve trombosit glikoprotein Ib ile etkileşimi inhibe eden kaplasizumabın TTP ataklarında düzelmeyi hızlandırdığı gösterilmiştir. Proteazom inhibitörü bortezomibin de refrakter TTP'de immünsüpresan olarak etkili olabileceği olgu sunumlarında bildirilmiştir (22).

Hemolitik Üremik Sendrom

HÜS MAHAT ile birlikte tipik olarak böbrek hasarlanmasının görülmesi şeklinde tanımlanır. Trombositopeni TTP'deki kadar ağır olmayabilir ve başvuruda anemi de değişkendir. Belirgin böbrek fonksiyon bozukluğu HÜS'te TTP'den daha sıktır.

*Enfeksiyon İlişkili HÜS (E*İ-HÜS)

Tipik olarak enfeksiyöz etiyolojinin olduğu, tipik olarak Shiga toksini üreten *Escherichia coli* O157:H7 veya O104:H4 ile ilişkili, sıklıkla STEC (Shiga toxin-producing *Escherichia coli*)-HÜS olarak da tanımlanan HÜS tipidir. Shiga toksini böbrekte podositleri ve tübüler hücreleri, mezangiyal ve vasküler epitel hücrelerini doğrudan hasarlar. Olgularda sıklıkla çiftlik hayvanlarıyla temas, iyi pişmemiş et yeme, kontamine su içimi ve kontamine sebze yeme öyküsü bulunur. Karın ağrısı, bulantı, kusma ve tipik olarak kanlı ishal görülür. Belirtiler akut batın tablosunu düşündürebilir. Kanlı ishalden 5-7 gün sonra oligüri ve böbrek yetmezliği ile TMA ortaya çıkar (26). *Escherichia coli*'nin diğer tipleriyle, *Salmonella*, *Shigella* ve *Campylobacter* enfeksiyonu ile de benzer tablo görülebilir. Olguların çoğu sporadik olmakla birlikte Eİ-HÜS salgınları da bildirilmiştir (27).

Eİ-HÜS'te Tedavi

Tedavide plazma değişimi ve antikompleman tedavinin yararı belirlenememiştir. Bu nedenle Eİ-HÜS'te destek tedavi birincil yaklaşımdır. PDT ağır olgular ve böbrek dışı belirgin organ tutulumu olanlarda yapılabilir. ABY'de hemodiyaliz gerekebilir. Olguların çoğunda böbrek fonksiyonlarında düzelme görülürken, birçok hastada uzun vadeli böbrek hasarlanması oluşur (22).

Kompleman-aracılı HÜS (KA-HÜS)

HÜS olgularının yaklaşık %5-10'unda öncesinde ishal şeklinde enfeksiyon bulunmamaktadır. Atipik HÜS tanımı bu olgular için kullanılmıştır. Prognoz Eİ-HÜS'e göre daha kötüdür ve %25'e kadar çıkan mortalite oranları bildirilmiştir. Hastalık genetik veya otoimmün olarak komplemanın alternatif yolağının kontrolsüz aktivasyonu nedeniyle oluşur. Herediter KA-HÜS'te düzenleyici gende fonksiyon kaybettiren mutasyonlar (kompleman faktör H [CFH], kompleman faktör I [CFI], kompleman faktör H ilişkili protein [CFHR]1, CHFR3, CHFR5, membran kofaktör protein [CD46]) veya etken gende fonksiyon kazandırıcı mutasyonlar saptanabilir (C3 ve kompleman faktör B [CFB]). Bu mutasyonlarla hücre membranlarında kontrolsüz kompleman aktivasyonuna neden olabilir (7).

CFH antikorları ile de KA-HÜS ortaya çıkabilir, daha çok çocuklarda görülen bu tip immünsüpresif tedaviye yanıt verir (28).

Mutasyon analizinin tamamlanması uzun zaman alabileceği ve olguların %40-50'sinde mutasyon saptanamadığı için olgudaki klinik tablo ve ağır ADAMTS-13 eksikliğinin olmaması ile tedavi kararı verilmelidir (29). Anti-kompleman tedaviye yanıt da tanının doğrulanmasını sağlayabilir (7).

KA-HÜS klinikte şu tablolarla karşımıza çıkabilir:

MAHAT ile birlikte böbrek yetmezliği;

MAHA ve böbrek yetmezliği ile ancak trombositopeni olmadan;

MAHA öyküsü olmadan kronik veya ilerleyici böbrek yetmezliği;

Sıklıkla böbrek biyopsisi ile tanı konan şiddetli hipertansiyon, MAHA veya trombositopeni, ± böbrek fonksiyon bozukluğu (7).

KA-HÜS'te Tedavi

Kılavuzlar 24 saat içinde 1-2 plazma hacimli günlük PDT'ye başlanmasını veya 20-30 mL/kg'dan plazma infüzyonu verilmesini önermektedir. Mutasyon bağlı faktör H yokluğu olan olguların düzenli plazma infüzyonları ile tedavi edilebileceği bildirilmektedir. Faktör H'a karşı antikorları olan olgularda PDT'ye ek olarak immünsüpresif tedavi de gereklidir. Kompleman C5 inhibitörü olan ekulizumabın KA-HÜS olgularında böbrek fonksiyonlarında düzelme sağladığı gösterilmiştir. Ekulizumab faktör H antikorları olan olgularda da etkin bir başlangıç tedavisi olabilir. Atipik HÜS tanısı düşünüldüğünde ekulizumab tedavisine başlanmalıdır ve tanı doğrulandıktan sonra da ilaca devam edilmelidir, çünkü ilaç kesildiğinde relaps gelişebilir. Hematolojik yanıt hızlı elde edilir, ancak böbrek fonksiyonlarının düzelmesi aylar alır. Ekulizumab kullanımında kapsüllü bakterilere karşı aşılama yapılması önerilir (22).

Koagülasyon-aracılı Mikroanjiyopati: Trombomodulin geni THBD, plazminojen geni, protein kinaz C ilişkili protein geni ve diasil gliserol kinaz ε geni DGKE'deki mutasyonlar ile TMA gelişimi bildirilmiştir. PDT ve plazma infüzyonunun yararı değişkendir (22).

Metabolizma-aracılı TMA: İntrasellüler kobalamin metabolizma bozuklukları TMA'ya neden olabilir (30). Genellikle metilmalonik asitdüri ve homosistinüri tip C protein (*MMACHC*) genindeki homozigot mutasyonlar ile oluşur. İnfantlarda parenteral hidroksikobalamin ana tedavidir ve nörolojik/renal sekel sıktır (22).

MAHA VE TROMBOSİTOPENİ İLE BİRLİKTE OLAN SİSTEMİK HASTALIKLAR

Gebelik Komplikasyonları: Ağır preeklampsi ve HELLP sendromunda MAHA ve trombositopeni oluşur (31). SLE'de gebelikte alevlenebilir. Gebelik TTP'nin hem doğumsal hem edinsel formlarını tetikleyebildiği için bazen ayırım güç olabilir (32).

Ağır Hipertansiyon: Ağır hipertansiyon MAHA ve trombositopeni oluşturabilir ve böbrekte TMA'nın yol açtığı patolojiye neden olabilir. Ancak primer TMA ilişkili böbrek hastalığı da ağır hipertansiyonun nedeni olabilir (33).

Sistemik Enfeksiyonlar: Birçok sistemik bakteriyel, viral ve fungal enfeksiyon MAHA ve trombositopeniye yol açabilir (10).

Sistemik Romatizmal Hastalıklar: İmmün ve immün olmayan yollarla poliarteritis nodosa, Wegener granülomatozu, SLE, sistemik sklerozis ve antifosfolipit sendromu MAHA ve trombositopeniye neden olabilir (34).

Hematopoetik Kök Hücre veya Organ Nakli: Hematopoetik kök hücre naklinde kullanılan hazırlama rejimleri (özellikle total vücut ışınlaması) ile veya graft versus host hastalığını önlemek için kullanılan kalsinörin inhibitörleri (siklosporin, takrolimus) ile TMA ortaya çıkabilir (35). Organ naklinde de kalsinörin inhibitörleri ile ilaç ilişkili TMA bildirilmiştir (36).

Yaygın Damar İçi Pıhtılaşma: Sepsis, ağır travmalar, malignite ve gebelikle ilişkili komplikasyonlar gibi nedenlerle ortaya çıkabilen bu klinik tabloda MAHA ve

trombositopeninin yanında koagülasyon testleri de bozulmuştur. Primer TTP tablolarında protrombin zamanı, aktive parsiyel tromboplastin zamanı, fibrinojen ve d-dimer düzeyi tipik olarak normaldir (37).

Kasabach-Merritt Sendromu: Büyük bir hemanjiyom varlığında sıklıkla trombositopeni ve yaygın damar içi pıhtılaşma tablosu ile karakterizedir. Yaşamı tehdit edebilir (38).

SONUÇ

TTP ve HÜS göreceli nadir görülen hastalıklar olmalarına rağmen, son yıllarda bu hastalıkların klinik ve laboratuvar tanısı, genetik zemin varlığında hastalığa yol açan genetik mutasyonun saptanması, sınıflandırılması ve tedavilerin buna göre şekillendirilmesi ile tedavi başarısının yükseltilmesi sağlanabilmiştir.

Kaynaklar

1. Brain MC, Dacie JV, Hourihane DO. Microangiopathic haemolytic anaemia: the possible role of vascular lesions in pathogenesis. Br J Haematol 1962;8:358-374.
2. Zini G, d'Onofrio G, Briggs C, Erber W, Jou JM, Lee SH, McFadden S, Vives-Corrons JL, Yutaka N, Lesesve JF; International Council for Standardization in Haematology (ICSH). ICSH recommendations for identification, diagnostic value, and quantitation of schistocytes. Int J Lab Hematol 2012;34:107-116.
3. Westphal RG, Azen EA. Macroangiopathic hemolytic anemia due to congenital cardiovascular anomalies. JAMA 1971;216:1477-1478.
4. Ravenel SD, Johnson JD, Sigler AT. Intravascular hemolysis associated with coarctation of the aorta. J Pediatr 1969;75:67-73.
5. Moake JL. Thrombotic microangiopathies. N Engl J Med 2002;347:589-600.
6. Tsai HM, Lian EC. Antibodies to von Willebrand factor-cleaving protease in acute thrombotic thrombocytopenic purpura. N Engl J Med 1998;339:1585-1594.
7. Scully M, Cataland S, Coppo P, de la Rubia J, Friedman KD, Kremer Hovinga J, Lämmle B, Matsumoto M, Pavenski K, Sadler E, Sarode R, Wu H; International Working Group for Thrombotic Thrombocytopenic Purpura. Consensus on the standardization of terminology in thrombotic thrombocytopenic purpura and related thrombotic microangiopathies. J Thromb Haemost 2017;15:312-322.
8. Levi M, Schultz M, van der Poll T. Sepsis and thrombosis. Semin Thromb Hemost 2013;39:559-566.
9. Skerka C, Licht C, Mengel M, Uzonyi B, Strobel S, Zipfel PF, Jozsi M. Autoimmune forms of thrombotic microangiopathy and membranoproliferative glomerulonephritis: Indications for a disease spectrum and common pathogenic principles. Mol Immunol 2009;46:2801-2807.
10. Booth KK1, Terrell DR, Vesely SK, George JN. Systemic infections mimicking thrombotic thrombocytopenic purpura. Am J Hematol 2011;86:743-751.
11. Morton JM, George JN. Microangiopathic Hemolytic Anemia and Thrombocytopenia in Patients With Cancer. J Oncol Pract 2016;12:523-530.
12. Moschkowitz E. Hyaline thrombosisi of the terminal arterioles and capillaries: a hitherto undescribed disease. Proc N Y Pathol Soc 1924;24:21-24.
13. Terrell DR, Williams LA, Vesely SK, Lämmle B, Hovinga JA, George JN. The incidence of thrombotic thrombocytopenic purpura-hemolytic uremic syndrome: all patients, idiopathic patients, and patients with severe ADAMTS-13 deficiency. J Thromb Haemost 2005;3:1432-1436.

14. George JN. How I treat patients with thrombotic thrombocytopenic purpura: 2010. Blood 2010;116:4060-4069.
15. Loirat C, Veyradier A, Girma JP, Ribba AS, Meyer D. Thrombotic thrombocytopenic purpura associated with von Willebrand factor-cleaving protease (ADAMTS13) deficiency in children. Semin Thromb Hemost 2006;32:90-97.
16. Wu N, Liu J, Yang S, Kellett ET, Cataland SR, Li H, Wu HM. Diagnostic and prognostic values of ADAMTS13 activity measured during daily plasma exchange therapy in patients with acquired thrombotic thrombocytopenic purpura. Transfusion 2015;55:18-24.
17. Jin M, Casper TC, Cataland SR, Kennedy MS, Lin S, Li YJ, Wu HM. Relationship between ADAMTS13 activity in clinical remission and the risk of TTP relapse. Br J Haematol 2008;141:651-658.
18. Fujimura Y, Matsumoto M, Isonishi A, Yagi H, Kokame K, Soejima K, Murata M, Miyata T. Natural history of Upshaw-Schulman syndrome based on ADAMTS13 gene analysis in Japan. J Thromb Haemost 2011;9 Suppl 1:283-301.
19. Moatti-Cohen M, Garrec C, Wolf M, Boisseau P, Galicier L, Azoulay E, Stepanian A, Delmas Y, Rondeau E, Bezieau S, Coppo P, Veyradier A; French Reference Center for Thrombotic Microangiopathies. Unexpected frequency of Upshaw-Schulman syndrome in pregnancy-onset thrombotic thrombocytopenic purpura. Blood 2012;119:5888-5897.
20. Furlan M, Robles R, Morselli B, Sandoz P, Lammle B. Recovery and half-life of von Willebrand factor-cleaving protease after plasma therapy in patients with thrombotic thrombocytopenic purpura. Thromb Haemost 1999;81:8-13.
21. Trombotik trombositopenik purpura tanı ve tedavi kılavuzu. Ulusal tedavi rehberi. Türk Hematoloji Derneği 2011;1-12.
22. Shatzel JJ, Taylor JA. Syndromes of Thrombotic Microangiopathy. Med Clin North Am 2017;101:395-415.
23. Miyakawa Y, Imada K, Ichinohe T, Nishio K, Abe T, Murata M, Ueda Y, Fujimura Y, Matsumoto M, Okamoto S. Efficacy and safety of rituximab in Japanese patients with acquired thrombotic thrombocytopenic purpura refractory to conventional therapy. Int J Hematol 2016;104:228-35.
24. Toussaint-Hacquard M, Coppo P, Soudant M, Chevreux L, Mathieu-Nafissi S, Lecompte T, Gross S, Guillemin F, Schneider T. Type of plasma preparation used for plasma exchange and clinical outcome of adult patients with acquired idiopathic thrombotic thrombocytopenic purpura: a French retrospective multicenter cohort study. Transfusion 2015;55:2445-2451.
25. Scully M, McDonald V, Cavenagh J, Hunt BJ, Longair I, Cohen H, Machin SJ. A phase 2 study of the safety and efficacy of rituximab with plasma exchange in acute acquired thrombotic thrombocytopenic purpura. Blood. 2011;118:1746-1753.
26. Karmali MA, Petric M, Lim C, Fleming PC, Arbus GS, Lior H. The association between idiopathic hemolytic uremic syndrome and infection by verotoxin-producing Escherichia coli. J Infect Dis 1985;151:775-782.
27. Kielstein JT, Beutel G, Fleig S, Steinhoff J, Meyer TN, Hafer C, Kuhlmann U, Bramstedt J, Panzer U, Vischedyk M, Busch V, Ries W, Mitzner S, Mees S, Stracke S, Nürnberger J, Gerke P, Wiesner M, Sucke B, Abu-Tair M, Kribben A, Klause N, Schindler R, Merkel F, Schnatter S, Dorresteijn EM, Samuelsson O, Brunkhorst R; Collaborators of the DGfN STEC-HUS registry. Best supportive care and therapeutic plasma exchange with or without eculizumab in Shiga-toxin-producing E. coli O104:H4 induced haemolytic-uraemic syndrome: an analysis of the German STEC-HUS registry. Nephrol Dial Transplant 2012;27:3807-3815.
28. Dragon-Durey MA1, Blanc C, Garnier A, Hofer J, Sethi SK, Zimmerhackl LB. Anti-factor H autoantibody-associated hemolytic uremic syndrome: review of literature of the autoimmune form of HUS. Semin Thromb Hemost 2010;36:633-640.

29. Bresin E, Rurali E, Caprioli J, Sanchez-Corral P, Fremeaux-Bacchi V, Rodriguez de Cordoba S, Pinto S, Goodship TH, Alberti M, Ribes D, Valoti E, Remuzzi G, Noris M; European Working Party on Complement Genetics in Renal Diseases. Combined complement gene mutations in atypical hemolytic uremic syndrome influence clinical phenotype. J Am Soc Nephrol 2013;24:475-486.
30. George JN. Cobalamin C deficiency-associated thrombotic microangiopathy: uncommon or unrecognised? Lancet 2015;386:1012.
31. McMinn JR, George JN. Evaluation of women with clinically suspected thrombotic thrombocytopenic purpura-hemolytic uremic syndrome during pregnancy. J Clin Apher 2001;16:202-209.
32. Thomas MR, Robinson S, Scully MA. How we manage thrombotic microangiopathies in pregnancy. Br J Haematol 2016;173:821-830.
33. Thejeel B, Garg AX, Clark WF, Liu AR, Iansavichus AV, Hildebrand AM. Long-term outcomes of thrombotic microangiopathy treated with plasma exchange: A systematic review. Am J Hematol 2016;91:623-630.
34. Song D, Wu LH, Wang FM, Yang XW, Zhu D, Chen M, Yu F, Liu G, Zhao MH. The spectrum of renal thrombotic microangiopathy in lupus nephritis. Arthritis Res Ther 2013;15:R12.
35. Laskin BL, Goebel J, Davies SM, Jodele S. Small vessels, big trouble in the kidneys and beyond: hematopoietic stem cell transplantation-associated thrombotic microangiopathy. Blood 2011;118:1452-1462.
36. Nadasdy T. Thrombotic microangiopathy in renal allografts: the diagnostic challenge. Curr Opin Organ Transplant 2014;19:283-292.
37. Park YA, Waldrum MR, Marques MB. Platelet count and prothrombin time help distinguish thrombotic thrombocytopenic purpura-hemolytic uremic syndrome from disseminated intravascular coagulation in adults. Am J Clin Pathol 2010;133:460-465.
38. Hall GW. Kasabach-Merritt syndrome: pathogenesis and management. Br J Haematol 2001;112:851-862.